日消外会誌　19（10）：2050～2056，1986年

大腸の早期癌の検討

東京医科歯科大学第1外科
石井　慶太　　岡部　　聡　　中島　和美
安藤　昌之　　若山　　宏　　高相　　進
金子　慶虎　　竹村　克二　　遠藤　光夫

A STUDY ON EARLY CANCER OF THE COLON AND RECTUM

Keita ISHII, Satoshi OKABE, Kazumi NAKAJIMA,
Masayuki ANDO, Hiroshi WAKAYAMA, Koh Sang Jin,
Yoshitora KANEKO, Katsuji TAKEMURA and Mitsuo ENDO
The First Department of Surgery, Tokyo Medical and Dental University, School of Medicine

大腸m•sm癌49例（m癌27病巣，sm癌23病巣）の肉眼型と深達度，腫瘍内に占める癌の大きさと深達度，および治療について検討を行った．Ip, Isp, Isの30～40%，IIaの50%，IIa＋IIcなどの複合型の100%がsm癌であった．2cm以上の癌の60%（11例）がsm, 40%（7例）がmで，大きさと深達度の相関は認めなかった．m癌でリンパ節転移を認めた例はなく，癌の遺残さえ起こさなければpolypectomyもしくは経肛門的腫瘍切除などで十分根治性が得られた．sm癌でリンパ節の病理学的検索を行えた20例中2例（10%）に壁在リンパ節の転移を認めた．したがってsm癌では根治性の面からR_2のリンパ節郭清を伴う手術が望まれた．

索引用語：大腸sm癌のリンパ節転移，大腸早期癌の治療

はじめに

大腸癌取扱い規約[1]では早期癌[2]を定義していないが，最近は胃癌と同様に癌浸潤がsmまでのものを早期癌とする傾向が一般的である．また大腸m•sm癌は近年診断技術の向上や社会的関心の高まりにより増加しつつある．治療については，m癌ならば現在までにリンパ節転移例はなく極めて限局した切除で十分根治性が得られるため可能な限りmajor operationを避けるというのが一致した見解といえる．Shatheyら[3)4)]は有茎性大腸癌のリンパ節転移例を経験し，これよりリンパ節侵襲陽性，未分化型癌，茎が極端に短いか茎の根部まで癌が拡がりを示した場合をpolypectomyの除外条件と述べている．一方，大腸癌取扱い規約では原則としてsm癌は郭清を伴うmajor operationを行うとして，polypectomy後のsm癌にさらに追加手術を行うか否かの目安として，Shatneyらと同様の内容の基準を設けこれに従うとしている．sm癌でmajor operationを施行することの問題点として，ひとつは大腸sm癌のリンパ節転移率が3～8%と低く，大部分の患者がpolypectomy後不必要な追加手術を受ける結果となること，もうひとつは特に直腸癌の場合major oprationが肛門機能障害および泌尿・生殖機能障害を引き起こす危険性が高く，根治性を得るために喪失する代価が高すぎることである．

本論文ではリンパ節転移を呈した2例のsm癌の肉眼的および組織学的病理所見を検討し，また文献的にリンパ節転移陽性のsm癌の所見と比較した．これによりリンパ節転移を示唆する傾向が原発の腫瘍に認められ，それらが追加手術の指標となり適切な治療が成し遂げられるかという観点から考察を行った．

対　象

1975年から1985年までに当科および当科関連施設で手術またはpolypectomyを行った大腸癌のうち，進行癌に合併した症例を除外した深達度m•smの大腸癌49例，50病巣を対象とした．これは同時期の大腸癌554

＜1986年2月12日受理＞別刷請求先：石井　慶太
〒113　文京区湯島1－5－45　東京医科歯科大学第1外科

表1　大腸癌全体の年齢分布と大腸m•sm癌の年齢分布

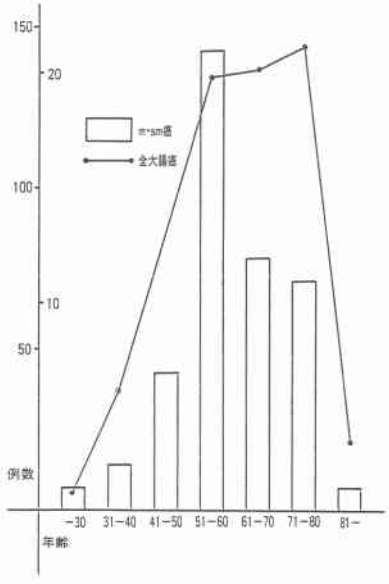

図1　大腸m•sm癌の占居部位

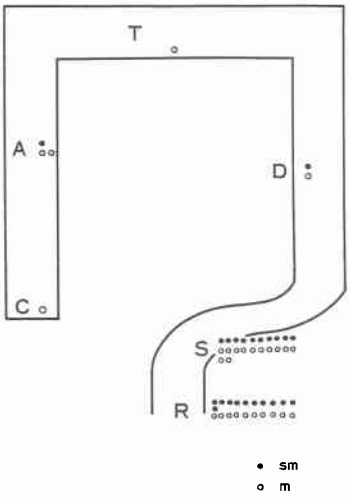

例の8.8%にあたる．内訳はm癌26例(うち1例は多発癌)，sm癌23例で男性32例，女性17例で平均年齢は50.6歳で51～60歳の年齢層が21例と最も多く，全大腸癌の年齢分布より10歳若年側にピークを示した（表1）．

結　果

1．占居部位

図1のようにS状結腸（S）：22例，直腸（R）：21例と両者で全体の86%を占め，全大腸癌のS：169例（30.5%），R：240例（43.3%）に比べ遠位大腸に高頻度に認められた．盲腸（C），上行結腸（A），横行結腸（T）など近位大腸に早期癌の頻度が低いのは肛門より遠隔な部位ほど症状が出現しにくいためと思われる．

2．初発症状

下血，血便などの出現を主訴とするものが36例（73%）と最も多かった．出血は進行癌でも同じように重要な症状であるが，この中には偶然併存した内痔核などの肛門病変よりの出血で，精査を行って発見された症例も数例含まれる．その他の症状として腹痛が2例，腹部膨満感が2例，下痢もしくは粘液の排泄が4例，また検診で5例発見されている．

3．肉眼型と深達度

大腸癌取扱い規約ではI型の亜分類として有茎型をIp，広基型をIsとして2つに大別している．今回，内視鏡的，レントゲン的に観察して腫瘍の位置が変わるほど長い茎を持っているものをIpとし，腫瘍は動かないが腫瘍底部付近で深くくびれ込み，腫瘍と正常粘膜の移行部が見えないものをIspとした．Ipの39%，Ispの36%，Isの33%がsm癌で，この3者間で深達度と肉眼型の関係は明らかでない．IIaはI型よりsm癌の頻度が50%と高くなり，IIa+IIcなど癌進展に伴って複雑な形態を取り始めると100%がsmに浸潤する（表2）．ここでIp+IIc（図2）は本来Ipの癌であったと思われるものがstalk invasionして，さらにstalkの肛門側の正常粘膜まで浸潤しこの粘膜面でIIcを形成したまれな症例である[5]．IIa+IsはIIaが集簇しそのうちのひとつが高く成長しIsとせざるをえない形態をとった1例である．これらIIa+IIc, Ip+IIc, IIa+Is

表2　癌の肉眼型と深達度

肉眼型	例数	sm癌の占める割合
Ip	18	7/18（39）
Isp	14	5/14（36）
Is	6	2/6（33）
IIa	6	3/6（50）
IIa+IIc	4	4/4（100）
Ip+IIc	1	1/1（100）
IIa+Is	1	1/1（100）

（　）は%

図2　HE染色，ルーペ像Ipのstalk invasionを示す．

など複合型と呼べる形態ではsm癌の可能性は非常に高くなる．またI型（villous型を除外する）のsm癌10例中6例は，その頂部に陥凹を持ち同部でsm浸潤していた．

4．大きさと深達度

癌の大きさはプレパラートを検鏡して，癌部分，腺腫部分を同定し，癌部分のみの円周を計測して求めた．2cm以上の大きい癌でも40%はm癌で，大きいものがsm癌とは言えないようである．またm癌ではそれぞれの大きさの癌がほぼ均等に見られるのに対して，sm癌では2cm以上の大きい癌が11例と多いが，0.5cm以下の小さな癌も4例認められた（**表3**）．

5．癌占有率と深達度

腫瘍全体が癌（polypoid cancer），一部に腺腫を認める癌（adenoma in cancer），一部が癌（cancer in adenoma）と3群に分けて，これらと深達度の関係を検討した．polypoid cancerの40%のm癌，60%がsm癌で前述の大きさと深達度の関係とほぼ同じ傾向を示した．またcancer in adenomaのsm癌が6例であるのに対して，adenoma in cancerのsm癌は1例と極端に少なく，ここではsm癌の2極化傾向が認められた（**表4**）．

6．治療

m癌でmajor operationを施行した症例は16例あるが，このうち肉眼型がIpもしくはIspで腫瘍も3cm以下とretrospectiveに見てpolypectomyもしくは，経肛門的腫瘍切除術が可能であった症例が7例存在した．m癌で直腸切断術を施行した症例は3例はあり，これらは全例腫瘍が5cm以上と大きいために深達度sm以上と術前診断し，始めからmajor operationを行った．sm癌ではpolypectomy後major operationを追加したのは6例で，全例結腸癌であった．経肛門的腫瘍切除術のみで外科治療を完了したのは3例で，全例直腸癌で高齢を理由に追加手術を断念した（**表5，6**）．

表3　癌の大きさと深達度

癌の大きさ＼深達度	m	sm	計
2cm≦	7（39）	11（61）	18（100）
1＝～2cm	7（54）	6（46）	13（100）
0.5＝～1cm	5（83）	1（17）	6（100）
0.5cm＞	7（64）	4（36）	11（100）

（　）は%

表4　腫瘍内の癌の占有率と深達度

癌の占有率＼深達度	m	sm	計
100%	10（40）	15（60）	25（100）
50%≦	8（89）	1（11）	9（100）
50%＞	8（57）	6（43）	14（100）

（　）は%

表5　大腸m•sm癌の治療

治　　療	m	sm
郭清（＋）の切除	15	14
郭清（－）の切除	1	0
腫瘍切除 → 追加手術	1	6
腫瘍切除（ポリペクトミーを含む）	10	3

表6　術式の内訳

—直腸—

	m	sm
直腸切断術	3	4
前方切除術	3	4
腫瘍切除術	4	3

—結腸—

	m	sm
腸切除術	10	12
ポリペクトミー	6	0

7. 病理組織所見

組織型は高分化腺癌（乳頭腺癌を含む）が46病巣，中分化腺癌4病巣で低分化腺癌は1例も認められなかった．sm癌23例中ly（＋）は6例，v（＋）は2例のみであったが，これらの脈管侵襲陽性例でリンパ節転移例はなかった．

8. リンパ節転移例

リンパ節転移率は20例中2例，10％であった．1例はRsに発生した3.0cmのvillous adenomaに0.5cmのfocal cancerを認めたcancer in adenomaで，肉眼型はIsp，組織型は高分化腺癌で，腫瘍の左右に伸びた茎の左側先端部にわずかなsm浸潤をしていた（図3，4）．低位前方切除術を施行し，郭清したリンパ節3個のうち1個が転移陽性であった．原発巣はly（－），v（－）でリンパ節転移を予想すべき所見は何もなかった．他の1例はsに発生したIspで，1.5cmのtumorの頂点がわずかに陥凹していた．polypectomy後の病理検査で陥凹部を中心にsmに中等度浸潤した癌と診断された．わずかなtubular adenomaを併存する高分化腺癌で，やはりly（－），v（－）であった．しかしsm浸潤した先進部で癌の組織型の分化度が著しく低下していたことを理由に追加手術を行った．切除腸管に癌の遺残は無かったが，郭清したリンパ節8個のうち，1個に転移を認めた．両者とも1群，epicolic nodeの転移であった（表7）．

図3　リンパ節転移陽性例の切除固定標本

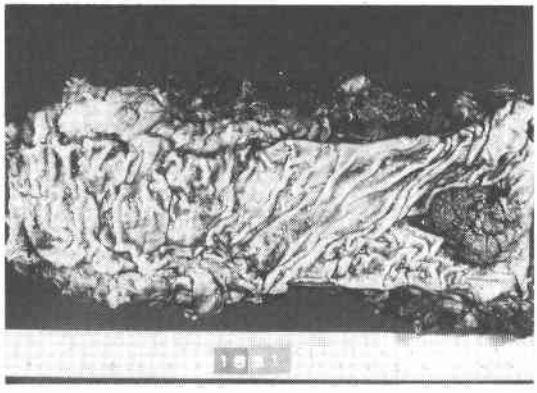

図4　HE染色，ルーペ像，茎は左右に分枝し左側先端部の癌を認める．

考　察

大腸早期癌の治療方針でm癌はlocal excisionで十分その根治性を保てるというのが定説となっている．それはFenoglioら[6]の粘膜筋板でリンパ管はplexusを形成するが，それより表層でリンパ管を認められないという研究報告に負うところが多い．事実，現在までにm癌のリンパ節転移報告例はない．しかしsm癌では3～8％にリンパ節転移陽性の症例があり，進行癌なみの外科治療を行うか，m癌に準じた治療を行うか議論の分かれるところである[7)~10)]．安富ら[11)]は，721例の早期癌を集計し，290例のsm癌のうち23例，7.9％がリンパ節転移陽性で，Ipの6.2％，Isの11.3％，IIaの7.9％，IIa＋IIcの20％の転移率を認めたと報告している．

われわれの症例ではIIa＋IIcなど複合型の形態を示した時はpolypectomyなども困難で，また全例がsm癌であったので諸家の述べているとおり進行癌と同様の扱いが妥当と思われる．しかし今回リンパ節転移を認めた2例はともにIspで，有茎性sm癌の転移率も決して無視できない．今回の検索では癌の大きさとsm浸潤の相関は認められず，大きな腫瘍でもまずできる限りlocal excisionを行い深達度を確認すべき

表7　リンパ節転移症例

Pt.	性	年	病変部位	Cancer / Tumor	肉眼型	組織型	ly	v	sm	sm浸潤部
K. K.	♂	48	R.	0.5/3.0 cm	I sp	well	－	－	＋	分化度低下（－）
R. H.	♂	72	S.	1.1/1.4 cm	I sp	well	－	－	＋	分化度低下（＋）

である．m癌の直腸切断術を施された3例のうち2例は5cm以上のpolypoid cancer，1例は5cmのtubulovillous adenoma内の0.5cmのfocal cancerで肉眼的は3例ともIsであった．その大きさ故にpolypectomyなども困難であったと思われるが，over surgeryを否めず，まず経括約筋的または経仙骨的アプローチを試みるべきであった．

有茎性大腸癌にpolypetomyを行ってsm癌と診断された場合の問題であるが，大腸癌取扱い規約では原則として追加切除を検討する必要があると記載されている．また，①明らかな脈管内癌浸潤，②低分化腺癌あるいは未分化癌，③断端近傍までのmassiveな癌浸潤という所見が認められた場合は，転移の危険性が高く腸切除を追加して行う必要であるとしている．

1985年4月までにsm癌でリンパ節転移を認めた症例は文献的には44例であった[12)~29)]．このうち記載不十分なものを除外し，肉眼型，組織型，脈管侵襲について検討した．肉眼型の内訳はIp 8例，Isp 4例，Is 12例，IIa 5例，IIa＋IIc 11例，IIc 1例で，従来転移危険率が高いとされていたIIa＋IIcのみならず，Ip, Ispなどの有茎性腫瘍が最近の症例の蓄積により増加して，転移例全体で占める割合も決して無視できないことがうかがわれる．組織型では高分化腺癌23例，中分化腺癌8例，低分化腺癌2例，本邦の低分化腺癌の症例数が少ないことを考慮すればこのタイプの転移の危険性は高いといえる．しかし高分化，中分化の分化型腺癌が大腸癌の90％以上を占める日本の現状では，組織型を転移の危険度の指標とする有用性には疑問がある．またly（＋）は18例，ly（－）は13例で，ly（－）でもリンパ節転移の危険性はly（＋）とさほど変わりがないと思われる．

われわれの症例ではsm癌の20例中6例がly（＋），2例がv（＋）であったが，これらにはリンパ節転移例はなく，転移例は2例ともly（－），v（－），高分化腺癌であった．今回polypectomy後sm癌と診断され追加手術をした症例が6例あったが，これらは，①ly（＋）or v（＋），②浸潤先進部の分化度が低い，③切除断端付近の浸潤が強いという理由で腸切除術を追加している．この中で切除腸管に癌の遺残を認めたものはなく，浸潤先進部の分化癌が低くなっていた症例にリンパ節転移を認めた．この癌は表層のmは典型的な高分化腺癌で，smに浸潤するに従って腺管形成が乏しくなり，充実性の増殖を示し中分化～低分化腺癌といえる形態を呈した（図5）．このような所見は従来のリンパ節転移のrisk factorの指標にはなく注目したい．もう1例のリンパ節転移例はvillous adenomaに併存するfocal cancerで，腫瘍頭部付近の粘膜筋板内でわずかに初期浸潤像を示すのみであった（図6）．癌は小さく，高分化腺癌でly（－），v（－）と，リンパ節転移を予測させる所見は全くない．villous tumorは悪性度が高く，癌のわずかなsm浸潤でも転移の危険性が高く，特別な扱いをすべきであるといわれている[30)31)]．本来adenomaとcarcinomaを区別する線引きは生物学的には不可能であるとされていて，良性，悪性の区分は臨床上便宜的に行っているにすぎないともいわれている．したがってこのような小さな癌の転移に遭遇すると，villous tumorについてはわれわれが考えているよりもっとadenoma側でcarcinomaとの線引きをして（病理形態学的にはともかくとして臨床的に），

図5　HE染色（×200）．腫瘍細胞は腺構造をつくらず細胞異型も著明．

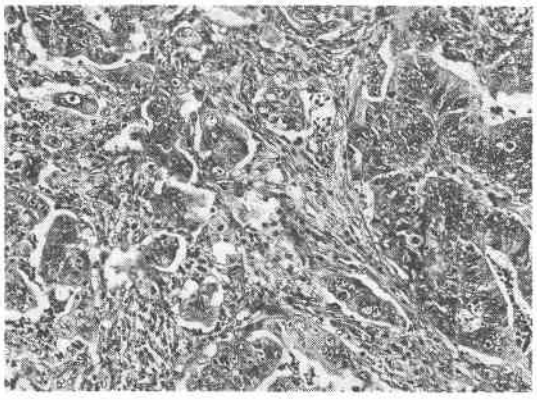

図6　HE染色（×180）．腫瘍の一部が腺構造部を離れ間質内に突出するように浸潤を始める．

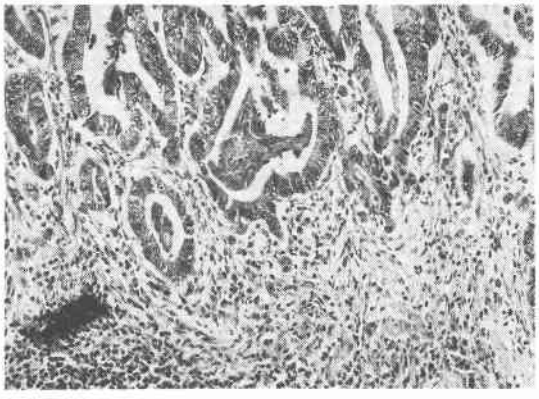

全体を癌として扱ったほうが安全と思われる．すなわちvillous tumorのsm癌ではたとえ転移の危険因子がなくても積極的にmajor operationすべきであると考える[21]．

以上よりリンパ節転移を有する46例のsm癌を検討して，そのリンパ節転移の傾向を求めたが，local excisionが絶対に安全であると断定できる条件はなく，sm癌はすみやかに郭清を伴うmajor operationを追加するのが最善と思われる．

最後にリンパ節転移の程度と郭清範囲について考察する．自験例を含めてn（＋）は46例でn_1（＋）は38例(83%)，n_2（＋）は7例(15%)，n_4（＋）が1例(2%)存在していた．以前はsm癌でn_2以上のリンパ節転移は極めてまれと考えられていたが，今回は8例17%に認められ郭清範囲をR_2とすることの妥当性が示唆された．竹村[32]の行ったTc-99^{m}を利用したリンパ流の研究より，リンパ管は必ずしも逐次的に末梢リンパ節→中間リンパ節→中枢リンパ節と通過するとは限らず，末梢リンパ節（1群のリンパ節）を介さないで，腸管より直接中間リンパ節（2群のリンパ節）に向かう流れもあることが明らかになった[33]．形態的には2群リンパ節だが機能的には1群のリンパ節が存在するために，早期癌でも2群のリンパ節への転移，いわゆる跳躍転移が認められる．結腸癌ではR_2もしくはR_3の手術はさほど障害を残すことなく行えるが，直腸癌では脱落する機能との兼ね合いが問題となる．直腸の進行癌では内腸骨リンパ節，閉鎖リンパ節などの側方郭清が求められる場合もあるが，今回集計した直腸の早期癌で2群りンパ節転移例は上直腸リンパ節3例，中直腸動脈根リンパ節1例と上方経路に多く，症例もまれなのであえて側方郭清まで行う必要はないと思われる．

切除すべき腸管の長さについては，大腸癌取扱い規約に従って，前述のような理由からR_2以上の手術を行おうとすれば，同様に最低10cm以上(直腸の肛門側切除範囲を除いて）の切除が必要ということになる．しかしやはりTc-99^{m}による観察では，大腸のリンパ流は強い中枢指向性を示している．つまり支配動脈に沿った上行性の進展形式が主で，それに逆っての傍結(直)腸リンパ節への水平方向の流れは少ない．転移陽性の大腸早期癌で個々の転移リンパ節が少ない点を考慮に入れれば，切除腸管の長さについては柔軟に考えて良いと思われる．術中の肉眼的所見により過度のリンパ節転移がないと判定されれば，その脈管支配を考慮して，可及的に機能を温存できるように切除範囲を決めて良いと思う．

結　語

大腸の早期癌49例50病巣および文献上リンパ節転移を認めたsm癌47例について検討し，以下の結論を得た．

1．自験例では肉眼型が深達度と強い相関を示し，I型の30～40%，IIa型の50%，IIa＋IIcなどの100%がsm癌であった．

2．sm癌の肉眼型，病理組織所見より，リンパ節転移の危険性を予見し治療方針を決定するのは不可能であった．

3．sm癌の治療はその肉眼型，脈管侵襲の有無，sm浸潤の程度にかかわらず，R_2の郭清を伴ったmajor operationを行うべきである．

稿を終るにあたり，土浦協同病院，取手協同病院，太田綜合病院，上尾中央病院の外科より貴重な症例をお借りできたことに，謝意を表します．

文　献

1）大腸癌研究会編：大腸癌取扱い規約．第2版，東京，金原出版，1980
2）太田邦夫：早期大腸癌の定義について．臨外 31：13—15，1976
3）Shatney CH, Lober PH, Sosin H: Metastasis from apedunculated adenomatous colonic polyp with focally invasive carcinoma. Dis Colon Rectum 18：67—71，1975
4）Shatney CH, Lober PH, Gilbertson V et al: Management of focally malignant pedunculated adenomatous colorectal polyps. Dis Colon Rectum 19：334—341，1976
5）岡部　聡，中島和美，若山　宏ほか：珍しい発育形態(IIc＋Ip)を示した大腸早期癌の1例．Prog Dig Endosc 26：342—345，1985
6）Fenoglio CM, Kaye GI, Lane N: Distribution of human colonic lymphatics in normal, hyperplastic, and adenomatous tissue. Gastroenterology 64：51—66，1973
7）Morson BC, Bussey HJR, Samoorian S: Polycy of local excisicion for early cancer of the colerctum. Gut 18：1045—1050，1977
8）大腸繁男，大見良裕，辻仲康伸ほか：大腸早期癌（とくにsm癌）の治療方針．医のあゆみ 122：549556，1982
9）高橋　孝：大腸早期癌の治療方針．胃と腸 15：399—407，1980
10）北條慶一：大腸早期癌の治療方針について．日本大腸肛門病会誌 28：373—376，1975

11) 安富正幸：大腸癌手術における諸問題．外科治療 47：199—206，1982
12) 北條慶一，小山靖夫，伊藤一二ほか：大腸の早期癌．癌の臨　16：228—232，1970
13) 土屋和弘，山本恵一，卜部美代志：早期直腸癌．外科治療，14：659—667，1972
14) 粕川剛義：大腸早革癌の臨床研究および大腸癌の病期分類についての考察．日本大腸肛門病会誌 26：371—379，1973
15) 高橋　孝：早期大腸癌の遠隔成績．臨外　31：751—756，1976
16) 第13回大腸癌研究会抄録，主題II：sm癌のすべて．日本大腸肛門病会誌　34：251—271，1981
17) 落合浩平，大槻　弘：直腸癌の手術：第III報—早期直腸癌の治療について—．函館医誌　7：3—8，1983
18) 高島茂樹，上村卓良，片山外一ほか：大腸早期癌の臨床病理学的特徴と治療方針について．日消外会誌　15：1546—1552，1982
19) 小舘　史，棟方昭博，伊藤愛一郎ほか：リンパ節転移を認めた大腸sm癌の1例．青森中病医誌 29：170—173，1985
20) 豊野　充，鈴木清夫，松本　繁ほか：大腸早期癌手術例の検討．日臨外医会誌　43：565—570，1982
21) 加藤知行，森本剛史，山村義孝ほか：大腸早期癌の検討—とくに治療方針について—．日消外会誌 16：1968—1975，1983
22) 伊藤英明，古賀　淳，下田　淳ほか：大腸早期癌の治療方針．胃と腸　15：409—416，1980
23) 市川正章，清水　豊，田中正人：リンパ節転移を認めた大腸sm癌の1例．胃と腸　18：824—825，1983
24) 貝原信明，木村　修，古賀成昌：Virchow転移を来して死亡した有茎性直腸sm癌の1例．胃と腸 18：840—841，1983
25) 大木繁男，大見良裕，土屋周二：$ly_1, n_1(+)$であった亜有茎性S状結腸sm癌の1例．胃と腸　18：834—835，1983
26) 長谷川かをり，鈴木　茂，長廻　紘：IIc型早期大腸癌の1例．胃と腸　18：842—843，1983
27) 中尾恭輔，山田達哉，廣田映五：術前にsm癌と診断しえた早期直腸癌の1例．胃と腸　18：844—845，1983
28) 宮下　徹，岩瀬孝明，岩　喬：直腸癌局所切除術の選択基準．外科治療　48：303—311，1983
29) 沢田俊夫，吉田　誠，中島利子：傍直腸リンパ管浸潤が認められたmassiveinvasive cancerの1例．胃と腸　18：810—811，1983
30) 北條慶一：大腸のVillons Tumor．医のあゆみ 69：102—104，1969
31) 丸山雅一，佐々木喬敏，横山善文：大腸早期癌の診断に関する知見補遺—とくに診断基準の再検討およびポリペクトミの諸問題—．胃と腸　15：375—391，1980
32) 竹村克二，金子慶虎，高相　進ほか：Tc-99mレニウムコロイドを用いた直腸リンパ流に関する研究．リンパ学　8：171—174，1985
33) 高橋　孝：大腸癌リンパ節転移の実態と予後．医のあゆみ　122：590—595，1982