日消外会誌　19（10）：2057～2062，1986年

直腸癌壁深達度診断ならびに仙骨前腫瘍に対する経肛門的直腸内超音波検査の検討

久留米大学第1外科
山下　裕一　納富　昌徳　諸富　立寿
白水　和雄　内田　寛　岡本　一廣
磯本　浩晴　山内　胖　掛川　暉夫

CLINICAL EVALUATION OF TRANSANAL INTRARECTAL ULTRASONOGRAPHIC EXAMINATION ON DIAGNOSIS OF RECTAL CANCER INVASION AND PRESACRAL TUMOR

Yuichi YAMASHITA, Masanori NOUTOMI, Tatsuhisa MOROTOMI, Kazuo SHIROUZU, Yutaka UCHIDA, Kazuhiro OKAMOTO, Hiroharu ISOMOTO, Yutaka YAMAUCHI and Teruo KAKEGAWA
1st Dept. of Surgery, Kurume University, School of Medicine

経肛門的直腸内超音波検査法を用い，直腸癌壁深達度診断と仙骨前腫瘍の診断に対する有用性を検討した．

症例は直腸癌35例，直腸カルチノイド，直腸粘膜下腫瘍，類皮嚢胞，脊索腫の各1例の計39例であった．直腸癌に対する本検査可能率は，P・Rb 95%，Ra 41.7%，Rs 0%と下部直腸に有用であった．壁深達度診断の正診率は，I群（m, sm, pm）2例中2例100%，II群（ss, s, a_1, a_2）15例中15例100%，III群（S_1, a_1）7例中5例71.4%と高い正診率が得られた．仙骨前腫瘍の診断でも有用な情報を提供し，本検査法による超音波ガイド下に生検を行うことができた．以上のように本検査法は，直腸癌壁深達度診断や仙骨前腫瘍の診断にきわめて有用であった．

索引用語：直腸癌，直腸癌壁深達度，仙骨前腫瘍，経肛門的直腸，内超音波検査

はじめに

最近の直腸癌に対する手術は広範囲リンパ節郭清や他臓器合併切除を積極的に行う拡大手術へと進む一方，骨盤腔内の操作により惹起される排尿障害，性機能障害を可及的に防ぐ目的で，癌根治性を損なわぬ範囲での縮小手術が模索されている．しかしながらこれらの手術々式の選択は術前に正確な占居範囲，直腸壁深達度，リンパ節転移ならびに他臓器転移の有無が把握されてはじめて可能となる．ちなみに直腸癌の進展度を診断する手段として，現在までに注腸造影，内視鏡，血管造影 computed tomography（CT），腹部超音波断層，シンチグラフィーなどの検査法が利用されてきた．そしてこれらの検査法を組み合わせることにより，直腸癌の占居部位および他臓器転移に関しては高い診断率を得ることができるまでになった．しかし直腸癌の壁深達度診断，リンパ節転移の有無については，いまだ満足できるまでには至っていないのが現状である．今回われわれは経肛門的に超音波プローブを直腸腔内に挿入する経肛門的直腸内超音波検査法[1)2)]の直腸癌に対する直腸壁深達度診断能を検討し，さらに仙骨前腫瘍などについても応用を試みたので報告する．

症例および方法

1983年10月から1984年5月までの8カ月に久留米大学第1外科において経肛門的直腸内超音波検査を施行した症例は直腸癌35例，直腸カルチノイド1例，仙骨

＜1986年2月12日受理＞別刷請求先：山下　裕一
〒830　久留米市旭町67　久留米大学医学部第1外科

前類皮嚢胞1例，仙骨脊索腫1例，および直腸粘膜下腫瘍1例の計39例であった（**表1**）．

使用した超音波断層装置はアロカ製ラジアルスキャナーUSI-51, ASU-51（5.0MHZ），SSD-520, USI-82, ASU-58,（7.5MHZ）および東芝製リニアスキャナーSAL 30A, IVA301A（3.5MHZ）であった（**図1**）．

表1　経肛門的直腸内超音波検査法の施行症例ならびに検査可能率

施行症例数		検査可能例数	検査可能率(%)
直腸癌	35	24	68.6
R_s	3	0	0
R_a	12	5	41.7
R_b	19	18	94.7
P	1	1	100
カルチノイド	1	1	100
類皮嚢胞	1	1	100
脊索腫	1	1	100
粘膜下腫瘍	1	1	100
計	39	28	71.8

図1　使用した超音波プローブ．上段はリニアスキャン式プローブ，下段はライアルスキャン式プローブを示す．

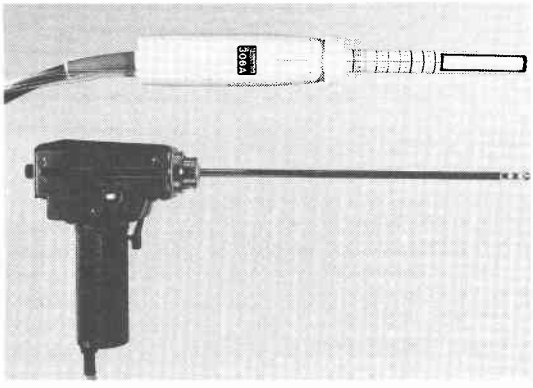

図2　直腸癌の超音波断層像．非癌部の直腸壁は5層構造として認められ，直腸癌は固有筋層（pm）を越えているが前立腺には達していない．

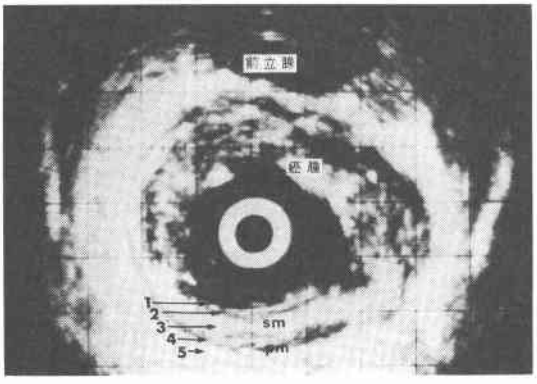

検査前処置は通常本検査に先立ちグリセリン浣腸を行った．加えて膀胱の描出を容易にする目的で約1～3時間は排尿を禁止した．

精査目的の場合には術前 preparation 終了後に本検査を施行した．検査は被検者を検査用診察台に砕石位とし，まず直腸診にて病変部の状態を十分に把握した後に，超音波プローブを経肛門的に直腸腔に挿入しプローブに装着された注水用の小孔を通し直腸腔内に脱気水150～200ml を注入した．脱気水の増減によって病変部を中心にした直腸壁構造が明瞭に描出でき，さらに周囲組織との関連性が超音波断層像上に描出可能となった．

成　績

1．経肛門的直腸内超音波検査法の適応

表1に示すごとく直腸癌35例中検査可能件数は24例で68.6%の検査可能率であった．その内訳は Rs の3

図3　超音波断層像と組織像の対比．腫瘍（T，カルチノイド症例）は粘膜下層（sm）にまで達しているが（矢印），固有筋層（pm）には及んでいない．

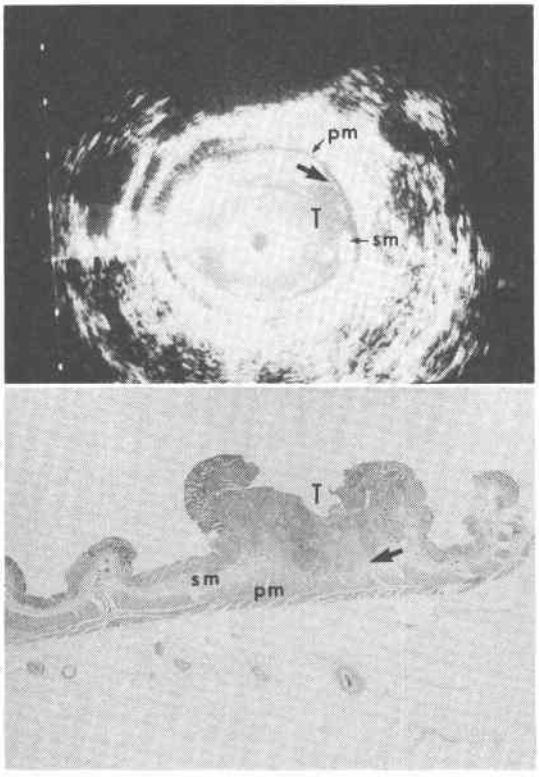

例は硬性プローブのために，その先端が完全に病変部に到達できず，描出不可能であった．Raの12例中5例（41.7%）は病変部の全景を描出することができたが，残り7例は病変部の描出が完全にとらえられないために検査不能例とした．Rbの19例については癌性閉塞の1例を除き，本検査施行が可能であった．

2．直腸癌の超音波断層像

超音波断層像上において正常直腸壁は5層構造として描出される．すなわち第1，2層は境界エコーと粘膜・粘膜筋板，第3層は粘膜下層，第4層は固有筋層，第5層は周囲結合組織と考えられた（図2）．病変部としての直腸癌（カルチノイドを含む）は全例において低エコーレベルの辺縁不整なその内部に散在する高エコーレベルを有する像として描出された．この超音波断層像と摘出腸管の病理組織標本を対比し検討したところ癌腫の存在部位，壁深達度はよく一致していた（図3，4，5）．さらは腫大した所属リンパ節も描出できた（図6）．

3．経肛門的直腸内超音波検査法の深達度診断

直腸癌の壁深達度は大腸癌取扱い規約[3]を参考にして以下のように3群に分類した．

すなわち，癌腫が直腸癌に限局するものをI群（m, sm, pm），直腸壁外へ浸潤するのが他臓器に至らないものをII群（ss, s又はa_1, a_2），他臓器へ浸潤するものをIII群（s_l又はa_l）とした．本検査が可能であった直腸腫瘍は24例（Ra癌5例，Rb癌18例，カルチノイド1例）であり，全例が摘除可能であった．この24例について上記の分類に従い，術前の壁深達度診断と切除標本の病理組織学的所見を対比し，その正診率を検討した（表2）．

本検査法による壁深達度と病理組織学的壁深達度が一致し正診と判断した症例はI群が2例中2例（100%），II群が15例中15例（100%），III群が7例中5

図4　超音波断層像と組織像の対比．Borrmann 1型の直腸癌（T）は，固有筋層（pm）にまで達している（矢印）．

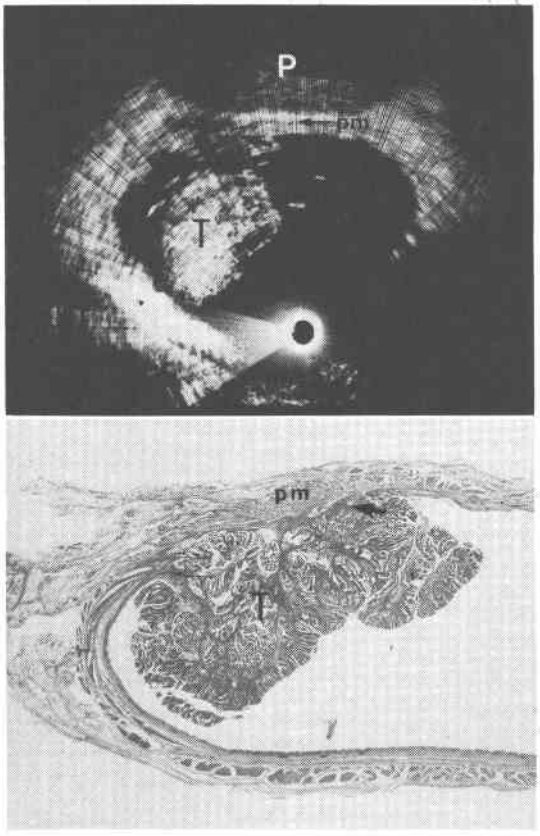

図5　超音波断層像と組織像の対比．Borrmann 2型の直腸癌（T）は，固有筋層（pm）を貫いている（矢印）．

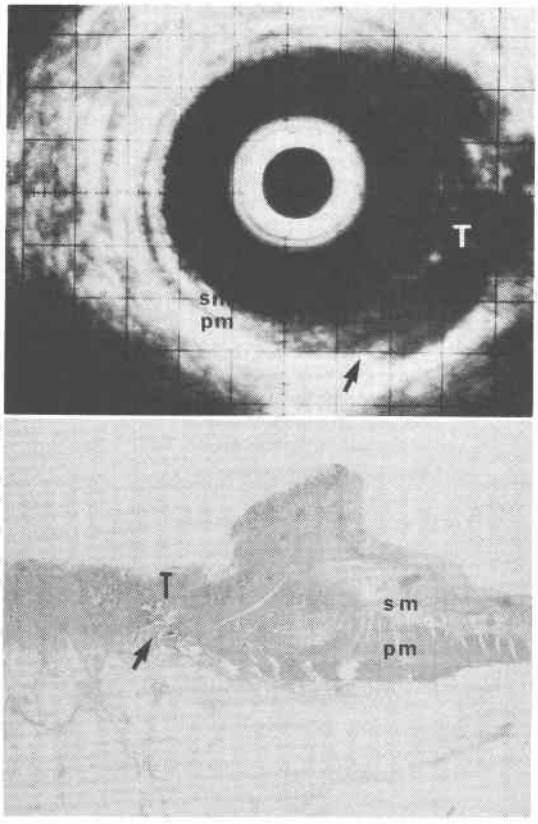

図6　直腸癌ならびにその転移リンパ節の超音波断層像．直腸癌（T）は膣壁（V）に浸潤し，傍直腸リンパ節（右LN）と右閉鎖神経リンパ節（左LN）の腫大が認められる．

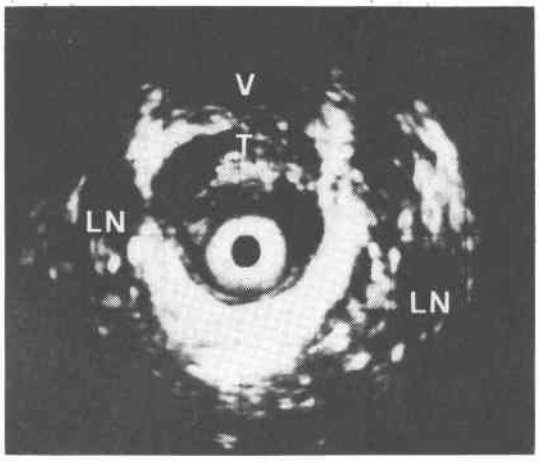

表2　超音波断層像による壁深達度診断の正診率

	Ra			Rb		
	症例数	正診数	正診率(%)	病例数	正診数	正診率(%)
I：s、sm、pm	0			2*	2	100
II：ss、s又は a_1、a_2	4	4	100	11	11	100
III：s_f又はa_f	1	0	0	6	5	83.3

*カルチノイド症例を含む

例(71.4%)であり，全体として91.7%の正診率であった．このようにI，II群において100%の正診率が得られた理由の1つには，例えばI群において超音波断層像smまで浸潤と診断したものでも実際には病理学的診断ではpmにごく一部深達したものが含まれており，ともにI群として包含したために結果的には正診となっていることである．

壁深達度診断における本検査法のfalse positiveとしての誤診例はIII群7例中2例（28.6%）に認められたが，false negativeは1例も認められなかった．占居部位別（Ra, Rb）にみた本検査法の正診率は，Raで5例中4例（80%），Rb 19例中18例（94.7%）であり，占居部位に関係なく本検査施行が可能な症例では高い正診率が得られた．

4．経肛門的直腸内超音波検査法のその他の腫瘍に対する有用性

類皮嚢胞および脊索腫の仙骨前腫瘍に対し本検査を施行した結果，類皮嚢胞は超音波断層像上均一な内容物を含むcystとして描出され(図7)，脊索腫は腫瘍内に小石灰化像を多数認める実質性腫瘍として描出され，診断上きわめて有用な手がかりが得られた．

図7　仙骨前類皮嚢胞の超音波断層像

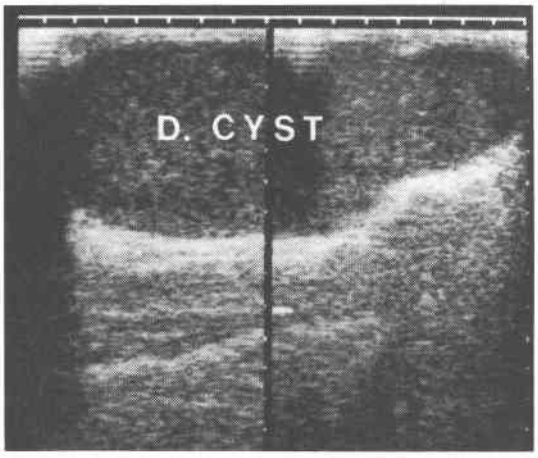

また，これらの症例に対しリニアスキャン方式の超音波プローブを用いて超音波画像ガイド下に生検を行い，類皮嚢胞は，その内容物の吸引により類皮嚢胞と確定診断し，脊索腫はシルバーマン針による生検で同様に確定診断が可能であった．

考　察

近年，超音波機器の発達はめざましく，特に肝胆膵領域における診断能の評価は目をみはるものがある．さらに応用の面から術中における超音波検査が普及し肝手術には必須なものとなりつつあり[4]，一方胃ファイバースコープに超音波プローブを装着したいわゆる超音波内視鏡検査はその臨床応用が検討されている[5)6)]．

今回，著者らは経肛門的直腸内超音波検査に使用可能なリニアスキャン方式およびラジアルスキャン方式のプローブを使用し，直腸癌の壁深達度診断に対する有用性を検討した結果高い正診率を得ることができた．すなわち，癌腫が直腸壁に限局するI群が，全例に病理組織学的所見との対比において診断を裏付ける結果を得た．II群症例は正診率は100%であり，III群は71.4%の正診率がみられ，全体として91.7%と高い正診率が得られ臨床的に極めて応用価値の高いことが証明された．

通常，健常の直腸癌は超音波断層像上5層に区別され，生体組織の超音波特性および切除標本にてあらためて行った超音波断層像の吟味からも第3層は粘膜下

層，第4層は固有筋層，第5層は直腸固有筋層を取り巻く周囲結合織と考えられ，第1，第2層についてはおのおの境界エコーおよび粘膜層の一部と粘膜筋板と推察されている[5)7)]．一方，直腸癌の低エコーレベルの像として描出され，その範囲は切除標本の割面像ならびに病理組織学的な癌の広がりとよく一致したことから，術前に行う本検査により癌の浸潤範囲を診断することが可能と考えられた．ところで本検査による直腸癌の深達度診断に際し，非癌部の健常直腸癌構造を超音波断層像上，明瞭に描出することが大切である．このことによって粘膜下層，固有筋層を明瞭に識別し，これらの層が癌によりどの層まで破壊され消失しているか確認することが最も重要なポイントになる．以上の診断ポインドを超音波断層像上で満足しえる描出ができたならこの深達度診断は容易なものとなる．事実，われわれはⅠ群とⅡ群においては高い正診率を得ることができたが，Ⅲ群についてみると71.4%の正診率にすぎず，Ⅰ，Ⅱ群に比較してfalse positiveが28.6%にみられている．その原因としては超音波断層像上，周囲臓器への浸潤と判定した症例の病理組織学的検討において当該部には癌の浸潤はなく，炎症性細胞浸潤を認めるのみであったことなどから超音波断層像上，癌巣と非癌組織の炎症巣との鑑別は困難な場合があるためと考えられた．以上述べた正診率は本検査法が可能であった症例にかぎられるが，直腸癌占居部位別にみた検査可能率はRb, P領域がその解剖学的位置関係からも最も高く，この領域癌の症例中ほぼ完全閉塞をきたした1例を除き本検査は可能であった．一方，Ra領域癌症例は41.7%に本検査が可能であったにすぎず，Rs領域癌にいたってはプローブは容易に目的とする位置に到達せず癌腫の描出は困難であった．すなわち，RaやRsの領域癌のように肛門からの距離が隔たるに従い検査可能率が減少した．今回の結果から硬性プローブを用いる本検査法は特にRbとRb-aの領域の癌にその特性を発揮するものであった．実地臨床上，直腸癌の拡大手術を行うにあたり，膣，子宮，前立腺，精嚢ならびに膀胱などの隣接する臓器への癌浸潤の有無が問題となる．すなわち，Rb, Raに隣接する諸臓器と癌先進部との関連を術前に適確に把握するかどうかは手術々式決定に際してきわめて重要となり，本検査法の将来の展望を示唆するものである．

また，本検査法を用いた直腸癌リンパ節転移の検索については十分な検討を行うことができなかった．なぜならば本検査施行中直腸癌に隣接する傍直腸リンパ節と考えられる円形ないし楕円形の低エコーレベル像を認めたが，超音波断層像上に描出されたリンパ節のおのおのを切除標本上で同定することは容易ではなく，本検査法のリンパ節転移の検索についての曖昧な部分を解消することはできなかった．さらに超音波断層像上，転移リンパ節と炎症性に腫大したリンパ節はともに低エコーレベル像として描出され，本検査上両者の差異を鑑別できなかった．したがって本検査法を用いた転移リンパ節の検索については今後の検討が必要である．本検査法について留意すべきことは直腸の完全閉塞ならびに高度狭窄例などのプローブの挿入不可能な例や易出血性な病変と判断した症例には本法を差し控えたほうが無難と考えられた．また，操作上，プローブと直腸内腔との間に内在する空気をできるだけ排除することが望ましく，そのために著者らは被検者の体位を砕石位にし，直腸腔内に脱気水150～200mlを注入し空気を排除した後に施行するように努めている．著者は斎藤ら[8)]が推奨する脱気水注入によるゴムバルーンをプローブに装着させた方法で試みてきたが，この方法では装着したバルーンが病変部を強く圧するので，その断層像が不自然に表現されたり，直腸癌の層構造が不明瞭にうつるなどが経験され，さらに超音波プローブに装着したゴムバルーンの表面が密着せず，良好な超音波形層像が得られない一因ともなった．しかし脱気水注入のみの方法に変更してからは比較的良好な超音波断層像を得ることが可能となった．

リニアスキャン装置とラジアルスキャン装置の使用上の対比についてはプローブの径が前者の2cmに比し後者は0.7cmと小さいためにラジアルスキャン方式では多少の狭窄があっても挿入可能なことが多く，しかも細いプローブを回転しながら挿入操作が行われるのでより好都合といえる．ただし，操作上において脆弱な病変部に医原性の損傷を惹起することも予想され，その施行に際し細心の注意も必要である．次に両者の画像の比較については今回用いたリニアスキャン装置は3.5MHzであり，ラジアルスキャン装置は5.0MHzおよび7.5MHzであったためラジアル装置で得られた超音波断層像が細い部分まで鮮明に描出していた．しかし，直腸壁から離れた部位に存在する病変の描出については3.5MHzのリニアスキャン装置の方が超音波の減衰が少ないことからも全体像をよく描出する傾向にあった．ところで両装置により得られた断層像の最大の相違点はリニアスキャン装置では直腸の長軸に対して平行な面の断層像が得られるのに対し，

ラジアルスキャン装置では直腸の長軸に対して垂直な面の断層像が得られるところである．しかし，これらの2種類の断層像の優劣はつけ難く，著者らは症例により適宜両装置を使い分けている．以上述べたように終肛門的直腸内超音波検査法は，本検査法が可能な直腸癌症例の壁深達度診断に対し高い正診率が得られた．さらに仙骨前腫瘍の診断に対しても有効な情報を提供した．そして今後，装置の改良，臨床例の集積を行なうことにより本検査法の有用性が認識されるものと期待される．

結　語

直腸癌35例，直腸カルチノイド1例，仙骨前類皮嚢胞1例，脊索腫1例，直腸粘膜下腫瘍1例の計39例に対し，リニアスキャンならびにラジアルスキャン方式の超音波プローブを使用し経肛門的直腸内超音波検査を行ない，以下の結果を得た．

1．超音波断層上，正常直腸壁は5層構造として描出され，さらに前立腺，精嚢，膣，子宮ならびに膀胱などの骨盤内臓器が明瞭に描出された．

2．超音波断層像上，直腸癌は低エコーレベルの辺縁不整は，その内部に高エコーレベルの散在する像として描出された．そしてその壁深達度診断に際し，超音波断層像上で粘膜下層（第3層），固有筋層（第4層），の直腸癌による破壊消失の有無を確認することが重要なポイントであると思われた．

3．直腸癌に対する本検査可能率はRb，Pの20例中19例（95%），Ra 12例中5例（41.7%），Rs 3例中0例（0%）であり，腫瘍占居部位が肛門からの距離が離れるに従い，その検査可能率は低下した．

4．本検査法の直腸癌壁深達度では，I群は2例中2例100%，II群は15例中15例100%，III群は7例中5例71.4%の正診率が得られ，全体として91.7%の高い正診率であった．

5．仙骨前腫瘍の診断においても有効な情報を提供し，さらに，これらの症例に対しリニアスキャン方式の超音波プローブを用いて超音波画像ガイド下に容易に生検を行うことができた．

本論文の要旨は第24回日本消化器外科学会で発表した．

文　献

1）渡辺　映：経直腸的超音波断層法の開発と応用．日泌会誌　65：613—621，1974
2）阿部昌弘，大江　宏，斉藤雅人ほか：経直腸的超音波断層法によるクラインフェルター症候群の前立腺形態計測．超音波医　10：410—413，1983
3）大腸癌研究会編：大腸癌取扱い規約．改訂第3版，東京，金原出版，1983
4）山下裕一，森岡恭彦：術中超音波検査．Medicina 18：1990—1991，1981
5）山中桓夫，吉田行雄，上野規男ほか：超音波内視鏡による胃癌深達度診断．一判定方法とその問題点一．日消病会誌　82：1865—1874，1985
6）福田守道，平田健一郎，寺田省樹ほか：内視鏡下超音波診断．臨医　10：132—138，1984
7）土方　淳，松江寛人，吉田孝宣ほか：浸潤性胃癌の超音波診断．日超音波医会42回研発表会講論集：425—426，1983
8）斉藤典男，奥井勝二：経直腸的超音波断層法による直腸癌診断に関する研究．日本大腸肛門病会誌 37：228—240，1984