日消外会誌　19（10）：2067～2070，1986年

Small liver cancerと早期胃癌の同時性重複癌の1手術例

半田市立半田病院外科
赤塚　寛　小島　良宏　清水　俊彦
多米　英介　武内　義朗
名古屋大学医学部第1外科
辻　祥孝　二村雄次

A RESECTED CASE OF SYNCHRONOUS DOUBLE CANCER OF SMALL LIVER CANCER AND EARLY GASTRIC CANCER

Hiroshi AKATSUKA, Yoshihiro KOJIMA, Toshihiko SHIMIZU, Eisuke TAME and Yoshirou TAKEUCHI
Dept. of Surgery, Handa City Hospital
Yoshitaka TSUJI and Yuji NIMURA
1st. Dept. of Surgery, Nagoya University School of Medicine

索引用語：同時性重複癌，small liver cancer，早期胃癌

I. はじめに

本邦にてこれまでに報告された肝と胃の同時性重複癌は31例にすぎない．しかも術前に両者とも診断されて切除された症例の中で，肝癌がsmall liver cancer[1]であり，胃癌が早期癌であった症例はいまだに報告をみない．今回われわれは上記のような症例を経験したので，若干の文献的考察を加えて報告する．

II. 症　例

患者：66歳，男性．

主訴：心窩部不快感．

家族歴：特記すべきことなし．

既往歴：45歳の時に虫垂切除術，50歳の時に内痔核根治術を受けている．

現病歴：以前より慢性肝炎と診断されており，昭和58年2月28日近医受診し，肝機能異常およびAFP高値を指摘された．その後もAFP高値が続くため，昭和58年12月16日当院へ精査目的にて紹介された．

入院時現症：体格中等度，栄養良好．貧血，黄疸なし．クモ状血管拡張，手掌紅斑を認め，右季肋下部乳頭線上に肝を3横指触知した．表在リンパ節は触知しなかった．

入院時検査成績：血液検査ではWBC 3,500/mm³，RBC 419×10⁴/mm³，Hb 15.0g/dl，Ht 44.5%，Pl 10.8×10⁴/mm³，BT 1分30秒，APTT 34.4秒，PT 12.4秒，TT 100%，HPT 130%，Fg 238mg/dlと血小板の減少を認めた．生化学検査ではT.P. 7.6g/dl，Alb 3.3g/dl，GOT 59IU/l，GPT 34IU/l，LDH 304IU/l，ALP 9.2K-Au，T. Bil 0.7mg/dl，ZTT 16U，TTT 8.8Uと主に膠質反応が高値を示し，γ-globulinは27.2%と増加していた．ICG R_{15}は25%と著明に停滞し，50g OGTTは境界型であった．AFPは84ng/mlと高値であったが，CEA（s法）は3.5ng/mlと正常範囲内であった．HBsAg（－），HBsAb（＋）であった．

腹部超音波検査所見：肝に占拠性病変を認めなかった．

Computed tomography（CT）所見：肝右葉前上区域に大きさ2×3cmの低吸収域を認めた（図1）．

腹腔動脈造影所見：肝右葉前上区域に相当する部位に動脈相（図2上）では中肝動脈および右肝動脈前上枝から支配された淡い濃染像を認め，毛細管相（図2下）では腫瘍濃染が明瞭となり，大きさ2.5×3cmのpooling像として後毛細管相から静脈相まで認められた．以上の検査所見より肝細胞癌と診断した．

胃X線検査所見：圧迫にて胃角部に不整形の陰影欠損を認めた．このため胃内視鏡を実施した．

＜1986年2月12日受理＞別刷請求先：赤塚　寛
〒475　半田市東洋町2－29　半田市立半田病院外科

図1　腹部CT像．肝右葉前上区域に低吸収域を認める．

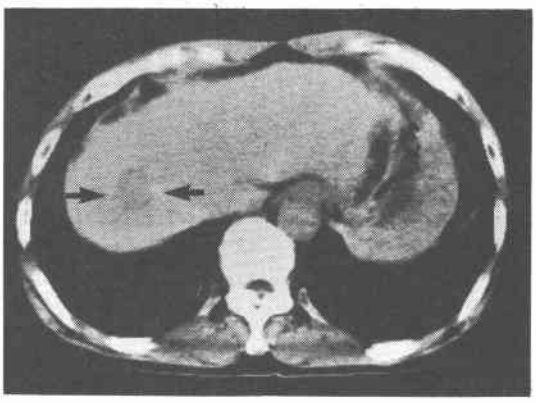

図2　腹腔動脈造影像．上：動脈相では中肝動脈（MHA）および右肝動脈前上枝（AS）から血行支配を受ける新生血管の増生を認める．下：毛細管相では矢印部位に腫瘍濃染を認める．

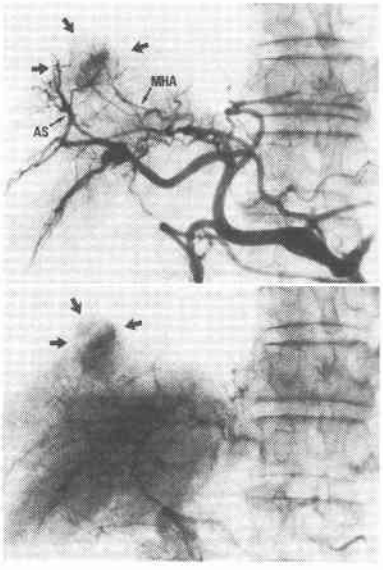

胃内視鏡検査所見：胃角部に辺縁が明瞭で発赤した不整形の背の低い隆起性病変を認め，その中心はやや陥凹していた．IIa＋IIc と診断した（図3上下）．生検にて Group V（腺癌）と診断された．

以上の結果より細小肝癌（以下本論文では直径5cm以下，多発の場合は1肝亜区域内に限局するものとして用いる）と早期胃癌の同時性重複癌と診断し，昭和59年3月16日手術を行った．

手術所見：開腹時腹水はなく，胃角部に拇指頭大の

図3　胃内視鏡像．上：側面像．胃角部に発赤した背の低い隆起性病変を認め，中心はやや陥凹して白苔が付着している．下：上図のシェーマ，黒ぬり部分が IIa，斜線部分が IIc に相当する．

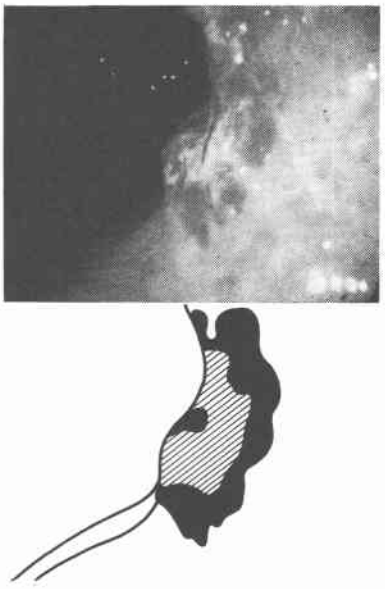

軟かい腫瘤を触知した．リンパ節の腫大は認めなかった．肝表面は小結節状で腫瘍は表面からの視診で認識できなかった．術中超音波検査にて肝静脈および門脈に腫瘍栓を認めなかった．そこで胃癌に対しては幽門側胃切除術を行い，肝癌に対しては肝亜区域（前上区域）切除術を行った．

切除標本肉眼所見：肝切除標本では大きさ1.9×2×2cm の被膜を有する灰白黄色の癌結節を認めた．割面では結節内隔壁形成を認めた．すなわち，small liver cancer であり，S-A, Ts, 結節型，S_0, N（－），Vp_0Vv_0, B_0, IM_0, P_0, M_0, stage I であった[1]（図4上）．一方，胃切除標本では体下部から前庭部の小弯側に5×3cm の範囲に粘膜がわずかに隆起し中心がやや陥凹した病変を認めた．すなわち，IIa＋IIc 型の早期癌であり，M，小，P_0, H_0, N（－），S_0, Stage I であった．AW（－），OW（－）であった[2]（図4下）．

病理組織所見：肝は乙型肝硬変の像を呈し，癌部は粗な分葉を示し充実性，細胞は索状の胞巣を形成するところが多く，核小体の明瞭な大型類円形核を有する Edmondson II 型の肝細胞癌であった[1]（図5上）．一方，胃癌は高分化型管状腺癌であり深達度はほとんどがmであるが，一部 sm に達していた．間質量は中間型，INFα, ly_1, v_0であり，aw（－），ow（－）であっ

図4　上：肝切除標本．灰白黄色の被膜を有する癌結節を認める．下：胃切除標本．粘膜がわずかに隆起しその中心が不整に陥凹した病変（IIa＋IIc）を認める．



図5　病理組織像．上：Edmondson II 型の肝細胞癌である．下：胃癌は高分化型管状腺癌である．

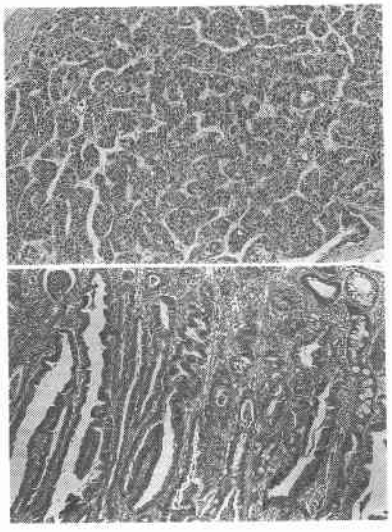

た[2]（図5下）．

術後経過はきわめて順調で，術後6カ月のAFPは4.5ng/mlと低値を示し，1年以上経た今日も健在である．

III. 考　　察

1879年にBillroth[3]がはじめて重複癌症例を報告した．その後，重複癌の判定基準としては，1932年にWarren & Gates[4]が定めた．1）各種癌は一定の悪性像を示し，2）相互に離れた部位に存在し，3）一方が他方の転移でないという定義が現在一般に用いられている．最近の診断技術の進歩や患者の高齢化に伴い，重複癌の症例も増加してきた．1972年に中村ら[5]が過去12年間の日本病理剖検輯報より1,121例の重複癌を集計した．その中で胃癌に他癌が合併した例が一番多くて476例あり，そのうちで肝癌との合併例は肺癌，甲状腺癌，食道癌，子宮癌についで第5位であったと述べている．肝胃重複癌に限ってみると，高木らの1966年～73年の日本病理剖検輯報の集計[6]，第37回胃癌研究会の調査[7]など，どちらの報告においても胃癌症例1,000例に対して1～2例の割合で肝癌重複例に遭遇することが示唆されている．本邦においては1917年に今村[8]が剖検例を発表したのが最初である．そして，現在までに杉野ら[9]の集計例，鋤柄ら[10]，季ら[11]，和田ら[12]の症例にわれわれの症例を含めて32例が報告されている．それらのうちで両者とも切除されたのは10例にすぎない（表1）．これらの切除例を詳細に調べてみると，4例は術前には胃癌のみ診断されており，術中に肝癌が発見された症例である．1例は肝癌の破裂による腹腔内出血のため手術が行われ，術後の胃透視にて胃癌が発見された症例である．術前より両癌とも診断されていたのはわずかに5例である．

このように肝胃重複癌の術前診断はむつかしい．しかし，肝硬変合併例で大きさ5cm以下の肝癌に限定すると60％が肝表面からの視診触診で認識できない[17]ので，肝胃重複癌症例の術前診断は一層重要だと考えられる．そして肝の外側上区域や前上区域に小腫瘤が存在する場合，超音波検査では盲点になりやすい．実際，

表1　本邦における同時性肝胃重複癌の切除例

報告者	重複癌診断時期	胃癌	肝癌の大きさ	肝硬変合併の有無	肝癌に対する手術	予後
西[13] (1963)	術中	早期癌	30×29×15mm	無	左外側区域切除	1年5ヵ月　健
能見[14] (1978)	術後	早期癌	30×30×30	有	部分切除	5年　健
荻原[15] (1978)	術前	早期癌	120×95×75	無	腫瘍摘出	9ヵ月肝癌再発死
高木[16] (1979)	術中	進行癌	20×20×20	無	部分切除	2年　健
宮治[16] (1979)	術前	進行癌	20×25	有	部分切除	10ヵ月　健
杉野[9] (1981)	術中	早期癌	25×20×15	有	部分切除	15年　健
杉野[9] (1981)	術前	進行癌	80×70×35	有	左外側区域切除	6ヵ月肝癌再発死
鋤柄[10] (1981)	術中	進行癌	29×22×22	有	部分切除	1年6ヵ月　健
季[11] (1983)	術前	進行癌	90×90×95	有	定型的右葉切除	10ヵ月　健
自験例 (1985)	術前	早期癌	19×20×20	有	亜区域切除	1年6ヵ月　健

われわれの症例においても肝癌を超音波検査で診断できず，CT にて初めて存在を指摘できた．以上のことを考慮すると，胃癌が最初に発見された場合には，肝転移の診断もかねて腹部超音波検査と腹部 CT を併用する必要がある．さらに肝硬変合併例であれば AFP 測定が診断に役立つこともある．一方，肝癌が最初に発見された場合には，肝切除後の消化管出血に対する配慮や，胃食道静脈瘤，胃十二指腸潰瘍の有無を調べるために胃透視は術前検査の一つとして必要である[18]．このような方針で臨めば，今までに見逃されていたかもしれない肝胃重複癌の術前診断が比較的容易になると考えられる．

さて，肝硬変を基礎にもつ肝胃重複癌症例では，両癌に対する切除をどの程度まで徹底するかはむつかしい問題である．過去の症例においては，細小肝癌は主に部分切除されるのみであった．しかし，山崎ら[19]の報告にあるように細小肝癌と言えども脈管浸潤が極めて旺盛なので，根治性と残肝機能との両者を考慮すると，系統的肝亜区域切除の方がより合理的な切除法と考えられる．そこでわれわれは，本症例の場合がんセンター耐術点数[20]を当てはめると16点と高いので，肝予備力と根治性との両者を考慮に入れて肝亜区域（前上区域）切除を行なった．一方，通常当科では早期胃癌にも R_2 手術および12番，13番リンパ節の郭清を徹底する方針で臨んでいるが，肝硬変患者にリンパ節郭清を徹底すると，術後腹水コントロールに難渋することがある．そこで胃癌に対しては，術中のリンパ節の視診触診より R_1 手術にとどめた．以上のように両癌に対して合理的な術式を採用したため，術後はまったく順調に経過した．このように肝硬変を基礎にもつ重複癌症例では，癌の進行度に合わせて安全性と根治性とを考慮に入れ，合理的な術式を採用する必要があると考える．

IV．おわりに

術前に診断し切除しえた本邦第1例目の small liver cancer と早期胃癌の同時性重複癌症例を報告した．

なお本論文の要旨は1985年2月，第25回日本消化器外科学会総会（横浜市）において発表した．

文　献

1）日本肝癌研究会編：原発性肝癌取扱い規約．東京，金原出版，1983
2）胃癌研究会編：胃癌取扱い規約（改訂第11版）．東京，金原出版，1985
3）Billroth CAT: Chirurgische Klinik. Wien, Berlin, p258, 1879
4）Warren S, Gates O: Multiple primary malignant tumors, a survey of the literature and a statistical study. Am J Cancer 16：1358—1414, 1932
5）中村恭二，相沢　幹：組み合わせよりみた重複癌の検討．癌の臨　18：662—666, 1972
6）高木　巌，唐沢和夫，国島和夫ほか：胃・肝重複癌の1根治手術例．外科診療　21：623—626, 1979
7）第37回胃癌研究会編：胃と他臓器の同時性および異時性重複がん—アンケート調査のまとめ．日癌治療会誌　17：1226—1233, 1981
8）今村七三郎：胃及ビ肝臓ニ於ケル多発性原発癌ニ就テ．成医会月報　424：271—278, 1917
9）杉野盛規，南俊之介，永友知英ほか：胃・肝重複癌の手術経験．外科　43：37—42, 1981
10）鋤柄　稔，中村欣正，関　正威ほか：同時性胃・肝重複癌の1手術治験例．外科診療　23：1789—1792, 1981
11）李　東雨，長田栄一，鈴木範男ほか：術前に診断しえた同時性肝・胃重複癌の1治験例．臨外　38：421—425, 1983
12）和田偉将，南部勝司，崎田隆一ほか：全内臓逆位症に三重複癌を合併し，肝細胞癌の十二指腸への血行性転移をみた一剖検例．日消病会誌　80：228—231, 1983
13）西　満正，宮嶋碩次，中村恭一：胃・肝重複癌の2根治手術例．癌の臨　9：94—99, 1963
14）能見伸八郎，篠田正昭，林　雅造：腹腔内大量出血で発症した小肝癌，早期胃癌同時性重複例の1治験例．日臨外医会誌　39：515—520, 1978
15）萩原　優，尾形正方，河野彰文ほか：多発性早期胃癌と肝癌との同時性重複癌の1例．日外会誌　79：613, 1978
16）宮　治眞，鈴木邦彦，八木英司ほか：切除可能であった胃・肝重複癌の1例．臨放線　24：871—874, 1979
17）幕内雅敏，長谷川博，山崎　晋：超音波を利用する区域・亜区域切除術．日外会誌　84：913—916, 1983
18）長谷川博，山崎　晋，幕内雅敏ほか：肝切除術の患者管理．日臨麻会誌　3：152—166, 1983
19）山崎　晋，長谷川博，幕内雅敏：細小肝癌の臨床病理学的分析と，それにもとづく新しい概念の切除法—27切除例の検討—．肝臓　22：1714—1724, 1981
20）山崎　晋，島村善行，長谷川博：悪性腫瘍に対する肝切除の適応決定．日消外会誌　13：73—77, 1980