日消外会誌　19（10）：2071～2074，1986年

絹糸を核とした総胆管コレステロール結石の1例

琉球大学第1外科
浦野　健　正　義之　武藤　良弘　外間　章
山内　和雄　栗原公太郎　山田　護　甲斐田和博

A CASE REPORT OF CHOLESTEROL CHOLEDOCHOLITHIASIS RESULTING FROM SILK SUTURE MATERIAL

Takeshi URANO, Yoshiyuki SHO, Yoshihiro MUTO, Akira HOKAMA, Kazuo YAMAUCHI, Kotaro KURIHARA, Mamoru YAMADA and Kazuhiro KAIDA
The First Department of Surgery Ryukyu University School of Medicidne

索引用語：再発結石，絹糸結石，総胆管コレステロール結石

はじめに

胆石症術後再発結石の原因の1つとして，縫合糸などの異物が報告[1)~13)]されている．これらの再発結石はビリルビン系結石（以下ビ石）に属するものと考えられてきたが，最近絹糸を核としたコレステロール結石（以下コ石）の報告[1)~3)]が見られ，胆嚢以外の胆管でのコ石形成を実証する症例[14)~18)]が増加しつつある．今回著者らは絹糸を核とする総胆管コ石の1症例を経験したので，絹糸結石本邦報告例25例に関する統計的考察を加えて報告する．

症　例

患者：65歳，女性．

主訴：心窩部痛

家族歴：特記事項なし．

既往歴：昭和46年12月近医にて胆嚢結石症の診断で胆嚢摘出術（以下胆摘）を受け，胆嚢内に約2cm大のコ石1個が認められた．

現病歴：昭和58年5月ごろよりときどき心窩部痛を訴え，悪心・呕吐を伴った．近医にて保存的治療を受けていたが，肝機能異常を呈したため精査の目的で昭和60年7月1日当科外来に紹介され，腹部超音波検査・内視鏡的逆行性胆管膵管造影（以下ERCP）にて総胆管結石症，遺残胆嚢管と診断され，同日手術の目的で当科に入院した．

＜1986年2月12日受理＞別刷請求先：浦野　健
〒903-31　沖縄県中頭郡西原町上原207　琉球大学医学部第1外科

入院時現症：身長149cm，体重63kg，貧血・黄疸なく，表在リンパ節は触知されない．心窩部に軽度の圧痛を認めるも抵抗なく，また肝・腎・脾は触知されない．なお，右助骨弓下の腹壁に前回胆摘時の手術痕を認めた．

入院時臨床検査成績：中等度の肝機能異常と胆道系酵素の上昇，およびCA19-9の軽度の上昇を認めた（表1）．

腹部超音波検査所見：肝外胆管は約12mmと拡張を認めるも，結石エコーは描出されなかった．また，肝内胆管の拡張は認めなかった．

ERCP所見：約16mmと拡張した総胆管内に19×7mm大の結石像と，10mmに拡張した長さ約35mmの遺残胆嚢管を認めた（図1）．

以上より総胆管結石症，遺残胆嚢管の診断で7月24日手術を施行した．

表1　入院時臨床検査成績

RBC	429×10⁴/mm³		LDH	702	IU/ℓ
Hgb	13.8	g/dℓ	ChE	0.86	ΔpH
Hct	41.2	%	TTT	1.5	KU
WBC	4400	/mm³	ZTT	4.8	KU
T.P	7.5	g/dℓ	S-Amylase	235	IU/ℓ
A/G	1.7		U-Amylase	765	IU/ℓ
T-Bil	1.0	mg/dℓ			
D-Bil	0.3	mg/dℓ	HBs-Ag	(−)	
GOT	202	IU/ℓ	HBs-Ab	(−)	
GPT	387	IU/ℓ	AFP	1.7	ng/mℓ
ALP	17.0	KA.U	CEA	2.8	ng/mℓ
γ-GTP	362	IU/ℓ	CA19-19	42.4	U/mℓ
LAP	683	GR.U			

図1　ERCP. 拡張した総胆管内の結石像と遺残胆嚢管を認めた.

図2　上：摘出胆石の割面. 下：胆石の核を成した絹糸

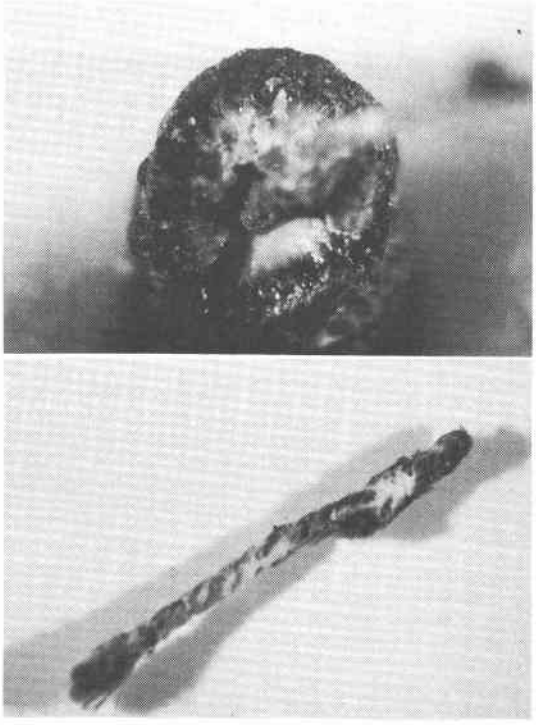

手術所見：胆嚢管は外径8mmで約4cm遺残しており同部を切除したが，遺残胆嚢管に絹糸および結石は認めなかった. ついで，総胆管切開截石，T-tubeドレナージ術を施行した. 胆管胆汁からはE. coliが検出された.

図3　胆石の赤外線吸収スペクトル

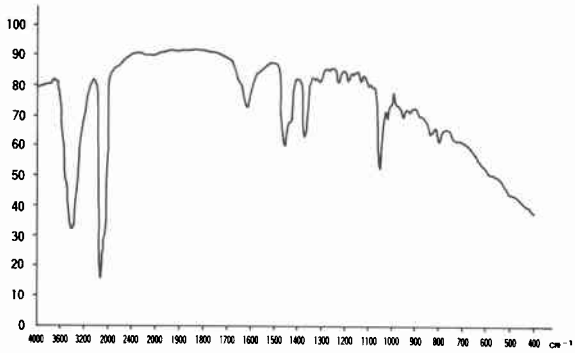

摘出結石：紡錘形の約20×7×7mmの硬い結石で，割面では中心に太い絹糸があり放射状を呈する純コレステロール結石であった(**図2**). 赤外線吸収スペクトル法での結石成分分析ではコレステロール含有率98%以上であった（**図3**).

術後経過良好で，数回にわたるT-tube胆管造影では胆管の拡張も認められず造影剤の流出も良好であった. 術後35日目にT-tubeを抜去し退院した.

考　察

胆石症再手術の原因の多くを占めるものに総胆管の遺残あるいは再発結石がある. しかし，再手術後に発見された結石が遺残結石であるか再発結石であるかの判定は容易ではない. 縫合糸などの異物を核として形成された結石は一般に再発結石とされており，絹糸を核とした絹糸結石は本邦では自験例1例を含めて25例が報告されている. 絹糸結石の主要成分の記載が明らかな本邦報告例21例についてみると，多くは胆道内感染の産物と考えられているビ石であるが，自験例1例を含む計5例はコ石であり，以下これら両者を臨床的に比較検討する.

性別：ビ石およびコ石とも女性に多い（**表2**).

年齢：ビ石では40歳から76歳まで，平均61.0歳であり，コ石では25歳から73歳までで，平均54.3齢であった（**表2**). コ石の1例は若年者胆石症の再手術例であった.

初回手術術式：ビ石では胆摘・総胆管切開截石・ドレナージ術が9例と多く，コ石では3例とも胆摘のみであった(**表3**). ビ石では初回手術時胆嚢総胆管結石症症例が多く，胆汁うっ滞と細菌感染の関与が強く考

表　2

	ビ石	コ石
症例数	16	5
性別（男：女）	4：8	1：2
年齢（歳）	61.0（40～76）	54.3（25～73）
再手術までの期間	3年(5ヵ月～9年)	14年(8～20年)

（記載不明例を除く）

表3　初回手術術式

初回手術術式	ビ石	コ石
胆　摘	2	3
胆摘＋総胆管切開載石＋T-tubeドレナージ術	9	0
その他の腹部手術	1	0
不　明	4	2

（胆石成分記載不明例4例を除く）

表4　再手術までの時間

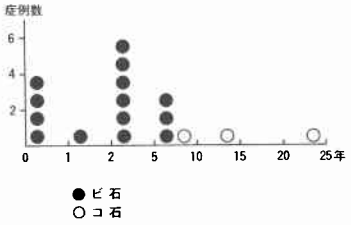

えられる．また1例は交通事故による小腸破裂，腹膜炎で腹腔内ドレナージ術を施行し，その7ヵ月後に総胆管ビ石の形成をみた．

再手術までの期間：ビ石では5ヵ月から9年まで，平均3年であり，コ石では8年から20年までで，平均14年であり，自験例も14年であり，コ石の形成・症状発現まではより長期間を要している(**表4**)．ビ石形成が胆汁うっ滞と細菌感染の産物であるとの考え方に基づくと，ビ石例ではより早く胆管炎症状が出現し，かつビ石がコ石より短期間で形成されたことは当然であろう．

再手術術式：ビ石では3例に乳頭部狭窄の解除，胆汁うっ滞の改善のために乳頭形成術が施行されている．また，ビ石が遺残胆嚢管内に存在した1例，および遺残胆嚢管が存在した自験例では，共に遺残胆嚢管切除が施行された(**表5**)，遺残胆嚢管内でコ石が再形成されたという報告[1)17)]もあり，自験例も遺残胆嚢管内で絹糸を核として形成されたコ石が総胆管に墜落した可能性は否定できない．他のコ石2例は遺残胆嚢管の存在を認めていない．いずれも胆嚢以外でコ石が形成されることを実証する症例といえる．

表5　再手術術式

再手術術式	ビ石	コ石
総胆管切開載石＋T-tube ドレナージ術（＋遺残胆嚢管切除）	5	3
〃　＋　〃　＋乳頭形成術	2	0
乳頭形成術単独	1	0
不　明	2	2

（胆石成分記載不明例4例を除く）

縫合糸を核とするビ石の成因として，非吸収性縫合糸がまず存在し，胆道周囲の炎症などが縫合糸の胆道内への墜落を促し，乳頭部狭窄などのため胆道内に長期間停留し，それに胆汁うっ滞が加わり胆道内感染が発生し縫合糸にビリルビンおよびコレステロールが沈着するものと考えられる．コ石の場合，縫合糸を核として胆汁からコレステロールが長期間かかって析出，沈着したものと考えられる．自験例では胆管胆汁組成分析を行っていないが，今後は縫合糸を核とする胆石形成の成因究明のためには胆管胆汁組成の検討が不可欠と思われる．また，コ石の5例は結石成分分析がなされており，肉眼的にビ石でもコレステロール成分が60%を越えるものもあるため[18)]，総胆管結石はビ石であると性急に断定せず，結石成分分析を行なうことが重要である．結石成分分析の結果および胆管胆汁組成との関係について検討を重ねることが総胆管結石症の成因究明に連がると思われる．

絹糸以外でも，Perlon, Nylon, Dacron, T-tube, ガーゼ，縫合針などを核とした結石が報告[19)]されており，胆道系の縫合に際してDexonなどの吸収性縫合糸の使用が必要であり，吻合部のドレーン留置には慎重な注意が望まれる．

ま と め

絹糸を核とした総胆管コ石の1自験例を報告し，絹糸結石本邦報告例25例について若干の文献的考察を加えた．

文　献

1) 高崎　健，羽生富士夫，高田忠敬ほか：総胆管内で形成された絹糸を核とするコレステリン結石の1例．外科診療　17：777—778，1975
2) 奥山和男，高橋敏信，永田松夫ほか：胆摘後形成せる総胆管絹糸結石の検討．胆と膵　2：569—575，1981
3) 佐藤新五，谷川　尚，中川　昇ほか：胆管内コルセテロール系石症例の検討—とくに絹糸核胆石の2症例について—．日消病会誌　81：2444，1984
4) 中山　啓，永光慎吾：絹糸胆石の一例．臨と研

46：1834—1835, 1969
5) 久次武晴, 五十吾裕玄, 志村秀彦：わが教室における最近5年間の胆道再手術症例の検討. 外科治療 25：494—498, 1971
6) 高田忠敬, 安田秀喜, 宍倉　実ほか：胆摘後の総胆管結石について. 胆と膵　4：621—627, 1983
7) 佐藤寿雄, 畑中恒人, 小林信之ほか：胆石症の再手術例について—特に再発か遺残かに関する検討—. 外科治療　29：123—130, 1973
8) 松代　隆：胆石再発と再手術. 高田忠敬, 中山和道, 松代　隆編, 胆石症, 東京, 医学書院, 1980, p125—129
9) 島　文夫：胆嚢摘出後遺症. 外科MOOK, 2, p233—247, 1978
10) 後藤明彦, 鬼束惇義, 林　勝知ほか：胆嚢摘除後症候群. 肝胆膵　7：1101—1108, 1983
11) 沖本光典, 橋場永尚：縫合糸を核とした総胆管結石の一例. 千葉医誌　52：275, 1976
12) 豊野　充, 中村尚志, 松本　繁ほか：胆石症再手術例について. 日消外会誌　14：1129, 1981
13) 武藤良弘, 内村正幸, 脇　慎治ほか：胆嚢管遺残（Cystic Duct Remnant）および胆嚢遺残（Gallbladder Remnant）症例. 日臨外医会誌　40：686—692, 1979
14) 神谷順一, 榊原正典, 二村雄次ほか：経皮経胆道鏡検査（PTCS）が診断・治療に有用であった肝内コルステロール結石症の1例. 日消外会誌　18：2065—2068, 1985
15) 松代　隆, 佐々木幸則, 増田高行：原発性コレステロール肝内結石症の1例. 胃と腸　19：445—448, 1984
16) 長谷川洋, 前田正司, 中神一人ほか：肝内コレステロール結石症の1例. 日消病会誌　81：108—111, 1984
17) 三宅　博, 志村秀彦：胆嚢摘出後症候群. 臨と研 39：318—329, 1962
18) 高橋　裕, 谷村　弘, 小林展章ほか：胆汁成分からみた総胆管結石の成因. 胆と膵　4：589—597, 1983
19) Silvennoinen E: Concrement resulting from suture meterial in the biliary tract, a clinical andexperimental study. Ann Chir Gyne Fenn 59：1—59, 1970