日消外会誌　19（10）：2075～2078，1986年

9年後に肝，腹膜転移再発を来した空腸平滑筋肉腫の1例

千葉大学医学部第2外科
吉田　雅博　　竜　　崇正　　浅野　武秀　　磯野　可一
深町病院
深　町　　信　一

SURGICAL MANAGEMENT OF INTESTINAL LEIOMYOSARCOMA WITH HEPATIC AND PERITONEAL RECURRENCE NINE YEAR AFTER PRIMARY RESECTION

Masahiro YOSHIDA, Munemasa RYU, Takehide ASANO, Kaichi ISONO and Shinichi FUKAMACHI*
Second Department of Surgery Chiba University School of Medicine and Fukamachi Hospital*

索引用語：空腸平滑筋肉腫，転移性肝平滑筋肉腫，肝切除術

はじめに

従来より腸管に発生する肉腫はまれなものとされてきたが，近年，その報告例は増加しつつある．しかしその転移巣に対する積極的な治療の報告例はきわめて少ない．最近われわれは空腸上部に原発した平滑筋肉腫が，切除後9年目に肝，腹腔内転移をきたし，これも切除しえた1例を経験したので，若干の文献的考察を加えて報告する．

患者：55歳女性．

主訴：右季肋部痛．

家族歴：特記すべきことなし．

既往歴：1975年8月25日平滑筋肉腫にて空腸切除術施行．

現病歴：1984年1月4日右季肋部痛，悪心呕吐出現したが，翌日軽快，2月中旬から同様の症状が再び現われるようになった．腹部超音波検査，腹部X線，腹部computed tomography（CT）検査にて肝右葉の腫瘍を指摘され，精査治療目的で当科入院となった．

入院時所見：体格栄養中等度，貧血・黄疸なし．脈拍整．血圧112/60mmHg表在リンパ節の腫脹なく，胸部にも異常所見を認めない．腹部に腫瘤は触れない．肝腫大なし．腹水なし．直腸指診にて肛門から7cm，12時方向を中心に壁外性に硬い腫瘤を触知する．

入院時検査成績：Total bilirbinが1.4であること以外異常値を認めない．

X線CT所見：肝右葉に大きな低吸収域が認められ，ダイナミックCTで強くenhanceされている．

腹部血管造影所見：動脈相で肝右葉に屈曲，蛇行した腫瘍血管の増生が著明であり，強い腫瘍濃染がみられる．さらに動脈相の早期から肝静脈も描出され，A-Vシャントがみられる．門脈像では右枝は内側に圧排されているが，門脈本幹，左枝は正常に描出されている（図1）．

注腸造影所見：直腸壁が前方から著明に圧迫されている．

骨盤部CT所見：骨盤内に巨大な腫瘤が認められる（図2）．

以上より，腫瘍および骨盤内腫瘍の診断で手術を施行した．

手術所見：1984年8月10日腹部正中切開にて開腹した．肝右葉を中心とした腫瘤がありダグラス窩にも約4～5cmの腫瘤数個を触知する．子宮，卵巣は正常で癒着もなかった．大網にも小指頭大の腫瘤1個が認められた．以上の所見から肝右葉切除術，子宮全摘出術，直腸前方切除術，腫瘤を含めた大網切除術を施行した．

摘出標本肉眼所見：肝腫瘍は右葉後区域を中心として最大割面で8.5×4.5cmであり，割面はやや黄色調を呈し，出血と壊死を認める（図3）．骨盤内腫瘍は“馬鈴薯様”の結節性の外観を呈し，腸管漿膜には白色の肥厚が認められる（図4）．

組織学的所見：肝腫瘍，骨盤内腫瘍とも同様の組織

＜1986年2月12日受理＞別刷請求先：吉田　雅博
〒314-03　茨城県鹿島郡波崎町大字矢田部字土合9108－2　鹿島労災病院外科

図1　左：単純CT：肝右葉に低吸収域が認められる．（T：腫瘍）．右：血管造影(動脈相)：腫瘍血管の増生と腫瘍濃染が認められる．

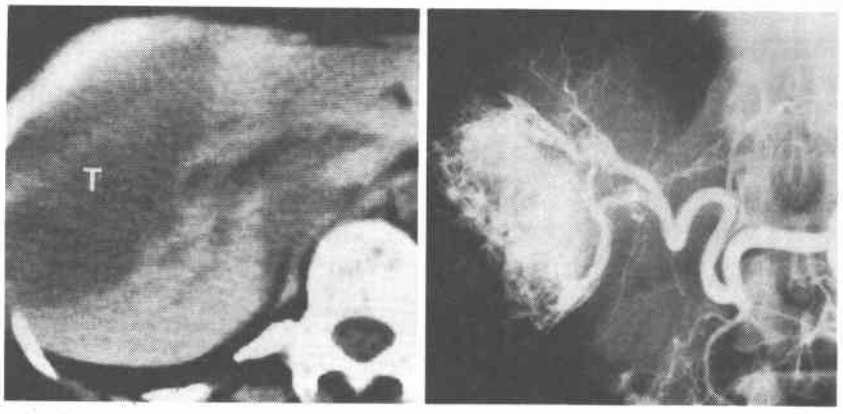

図2　骨盤部CT，注腸所見．骨盤内に巨大な腫瘤が認められる（T：腫瘍）．

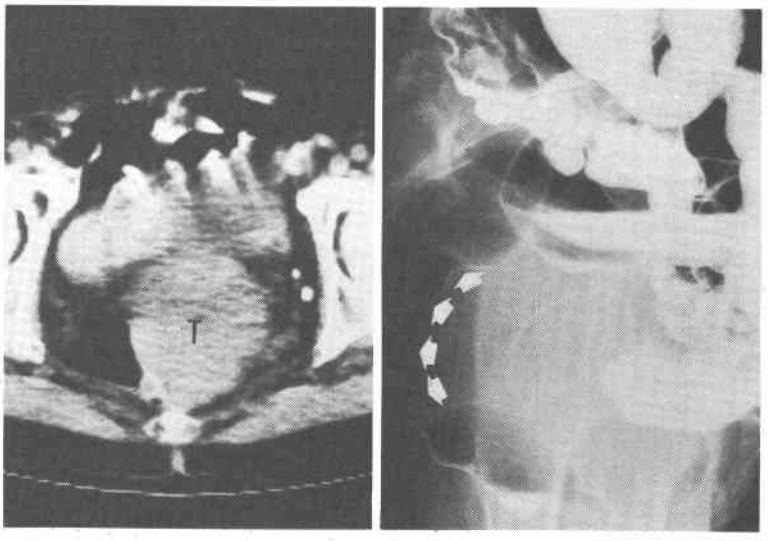

図3　肝転移巣切除標本と組織像．左：切除標本割面（矢印：腫瘍）．右：組織所見（×100, HE染色）“葉巻型構造”，“太陽構造”が認められる．

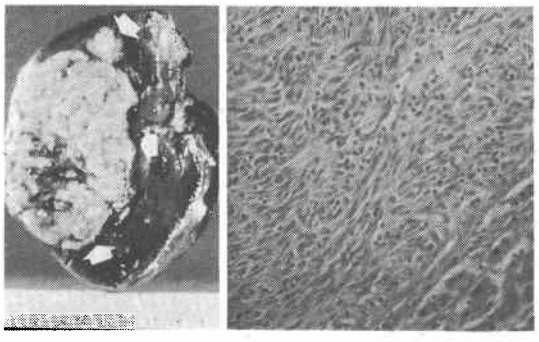

図4　ダグラス窩の術中写真と組織像．左：“馬鈴薯様”の骨盤内腫瘍（T：腫瘍，U：子宮）．右：腫瘍の組織所見（×100, HE染色）

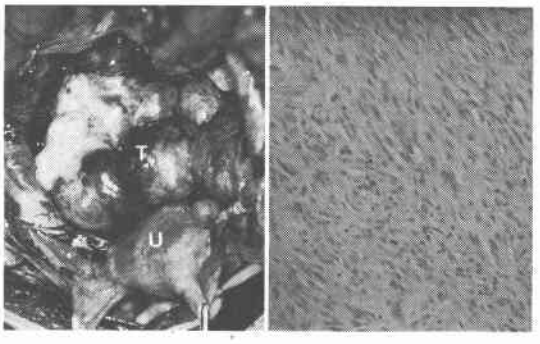

図5　9年前に切除された空腸平滑筋肉腫の組織像（×100 HE染色）.

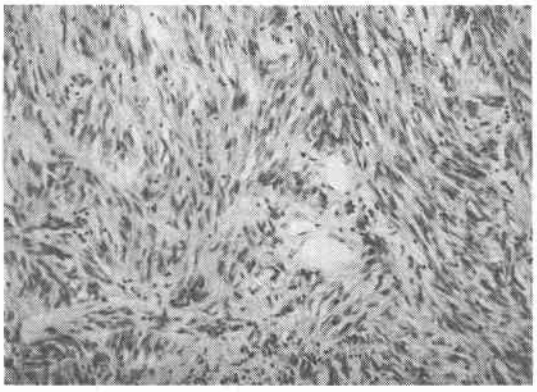

像を示していた．紡錘型の細胞が束状に配列し，核の「葉巻型構造」および「太陽構造」が認められることより平滑筋由来であることが示唆され，さらに核分裂像が散在していることより平滑筋肉腫と診断された[1]（図3，4）.

前回の手術時の諸所見：トライツ靱帯から19cmの空腸に6×4×3cmの壁外性に発育した腫瘍が認められており，組織像では，今回摘出した標本と極めて類似した平滑筋肉腫の像であった（図5）．以上から本症例は，空腸原発の平滑筋肉腫が肝および大網，ダグラス窩に転移したものであると診断された．

術後経過：1984年9月14日より，Aclacinonを中心とした化学療法を行い，現在も投与中である．9月27日退院し，術後7月を経過した現在も元気に通院中である．

考　察

消化管の平滑筋肉腫の発育形態は，(1) 管内型，(2) 粘膜下型，(3) 漿膜下型，(4) 亜鈴型に分けられるが，梅山[2]は88%が漿膜下型あるいは亜鈴型であると述べている．このため臨床症状が出現しにくく，早期診断が困難となり，すでに転移を来した状態で発見されることが多いものと思われる．十二指腸小腸平滑筋肉腫の転移頻度を臨床例において検討すると，佐々木ら[3]は46例中リンパ節転移9例（20%），腹膜転移7例（15.2%），肝転移4例（8.7%），その他4例（8.7%），転移なし22例（47.8%），草島ら[4]は，64例中肝転移22例（31%），リンパ節転移13例（20%），腹腔内転移11例（16%），肺転移5例（18%）となっている．さらに原[5]らは，手術時50%以上に転移を認めたと述べている．次に剖検例について検討すると，最近3年間の剖検輯報によれば，約114,000例の剖検例中，十二指腸小腸平滑筋肉腫は64例であり，肝転移76.6%，腹膜転移46.9%，リンパ節転移29.7%，肺転移20.3%，転移なし9.4%などである．特に肝転移が高率に認められる．転移臓器数でみると，転移なし9.4%，1臓器18.7%，2臓器37.5%，3臓器21.9%，4臓器以上12.5%と，2臓器以上が大部分であった．以上のごとく，小腸平滑筋肉はきわめて高率に転移を来す特徴を有する．このため予後も不良であり，佐々木によれば小腸平滑筋肉腫の5年生存率は13%と低く，90%以上が3年以内に死亡していると報告している．このように高率に転移を来す特徴があるものの，転移巣に対する積極的切除の報告はきわめて少ない．特に頻度の多い肝転移について，平滑筋肉腫に他の肉腫も含めて検討してみた．

肝転移の切除は1955年 Brunschwig[6]が子宮原発の平滑筋肉腫の肝，後腹膜転移を同時性に切除したものが最初の報告例であり，本邦では谷口らが原発巣と同時に肝切除術を施行して以来17例を数えるのみである．このうち同時性肝切除術を施行したものは8例で，原発巣は空腸3例，胃3例，直腸1例，十二指腸1例で，組織型は平滑筋肉腫7例，悪性神経鞘腫1例である．術式は部分切除4例，外側区域切除1例，左葉切除1例，右葉切除1例，左葉切除＋右葉部分切除1例である．原発巣切除後，時期を隔てて肝転移巣が発見され，これを切除した異時性の症例は，本例を含めて9例である（表1）．原発巣は，後腹膜1例，空腸3例，回腸2例，胃2例，直腸1例で，組織型は平滑筋肉腫8例，紡錘型細胞肉腫1例である．術式は左葉切除1例，右葉切除5例，拡大右葉切除1例，右三区域切除1例，内側区域＋前区域切除1例と，全例2区域以上の切除術が行われていた．原発巣切除から転移巣切除までの期間は，9月，2年，2年11ヵ月，5年，7年，

表1　異時性肝転移の切除例（9例）

	年令	性	原発部位	期間	術式	組織型	合併療法	予後
土井(1970)	55	♂	後腹膜	1年	左葉切除	紡錘型細胞肉腫		不明
木村(1978)	67	♂	回腸	10年	右葉切除	平滑筋肉腫	化学療法	1年死
安田(1980)	57	♀	胃	2年11月	右葉切除	平滑筋肉腫	化学療法＋TAE	4年6月死
李(1980)	61	♀	回腸	5年	右葉切除	平滑筋肉腫		4年6月死
櫛田(1980)	49	♂	直腸	5年	拡大右葉切除	平滑筋肉腫		4年6月死
Meyer(1981)	39	♂	空腸	2年	右三区域切除	平滑筋肉腫		2年，生*
馬場(1981)	47	♀	空腸	8年	右葉切除	平滑筋肉腫		1年死
平野(1983)	60	♀	胃	8月	内側区域・前区域切除	平滑筋肉腫	TAE	1年9月死
本症例	55	♀	空腸	9年	右葉切除	平滑筋肉腫	化学療法＋動注	4月，生

＊その後，予後不明

表2　腹膜転移の切除例（5例）

	年令	性	原発部位 組織型	期間	転移部位	治療	予後
新実[11]（1977）	47	♂	胃 平滑筋肉腫	5年	後腹膜	腫瘍内容除去術	不明
神谷（1980）	43	♂	空腸 平滑筋肉腫	5年	肝 腸間膜	肝動脈結紮 腫瘍摘出術	9年死
河野[12]（1981）	47	♂	空腸 平滑筋肉腫	7年	大網	切除術	4年死
関[13]（1983）	39	♂	空腸 平滑筋肉腫	1年6月	後腹膜 腸間膜	腫瘍摘出術 ＋化学療法	1年6月死
本症例	55	♀	空腸 平滑筋肉腫	9年	肝 大網 ダグラス窩	右葉切除術 切除術 直腸前方切除術 ＋子宮摘出術	4月生

8年，9年，10年と長期をへて再発するものが多い特徴がみられた．外国報告例でも，Bowden & Murphy[7]の7年，Matsuda & Condon[8]の8年，Lee & Fredrick[9]の7年とやはり長期をへて再発しているものがあり，術後のfollow upの重要性が示唆された．

肝切除例で予後の明らかな16例について検討すると，肝転移巣切除後の1年累積生存率93.1%，3年44.5%，5年8.9%，と良好であり，積極的治療は行うべきだと思われる．

転移性肝肉腫に対する治療法には肝切除以外に，全身的化学療法，動注化学療法，肝動脈結紮術，経動脈的腫瘍塞栓術などが報告されている．しかし単独で特に有効とされるものはなく，切除可能なものは可及的に切除し，その後併用療法を行うべきと考えられる．

本症例は，肝転移巣切除と同時に腹膜転移巣も切除したが，かかる腹膜転移の本邦切除報告例は本症例を含めて5例であった(表2)．原発巣は胃1例，空腸4例で組織型はすべて平滑筋肉腫であった．予後の記載の明らかな3例についてみると，9年，4年，1年であり，腹膜転移に対しても切除の意義はあるものと思われた．

結　語

われわれは，空腸原発平滑筋肉腫切除後9年目に肝，腹腔内転移を来した症例の転移巣を，外科的に切除しえたので報告し，あわせて本邦における消化管肉腫の転移巣に対する治療例を集計し，若干の文献的考察を加えて報告した．

本文の要旨は第711回千葉医学会例会において発表した．

文　献

1) Enzinger FM, Weiss SW: Soft tissue tumors. London, The C.V. Mosby Company, 1983, p298—315
2) 梅山　馨，木下晴夫，十倉寛治ほか：小腸平滑筋腫瘍の臨床．一自験3例を中心として一．外科治療 25：241—249，1971
3) 佐々木廸郎，番場敏行，上村友也ほか：小腸における平滑筋肉腫について一自験例および本邦報告例の予後一．外科　33：301—308，1971
4) 草島義徳，倉知　圓，藤田秀春ほか：巨大空腸平滑筋肉腫の1治験例一並びに本邦小腸平滑筋肉腫186例の検討一．外科治療　42：503—507，1980
5) 原　浩平，福田和馬，芳村　剛ほか：小腸肉腫の4例．外科　39：41—46，1977
6) Brunschwig A: The surgery of hepatic neoplasms with special reference to right and left hepatic lobectomies. Cancer 8：1226—1229, 1955
7) Bowden L, Murphy AI: Right hepatic lobectomy: Report of a case complicated by postoperative homologus serum hepatitis. Gastroenterology 28：288—290, 1955
8) Matsuda T, Condon RE: Leiomyosarcoma of the colon with metastasis to the liver. J Surg Oncol 3：533—538, 1971
9) Lee JD, Frederick RO: Leiomyosarcoma of the rectum with hepatic metastasis. Missouri Med 75：274—276, 1978
10) 安田秀喜，鈴木　茂，井手博子ほか：拡大肝右葉切除を行なった胃肉腫肝転移の1例．臨外　35：1173—1176，1980
11) Mege RM, Yamasaki S, Makuuchi M et al: Two case of hepatectomy for leiomyosarcoma metastasized to the liver. Jpn J Clin Oncol 11：117—126, 1981
12) 新実紀二，飯田幹穂，沢田祐介ほか：腹腔内大量出血を来した胃平滑筋肉腫後腹膜転移の1例．日臨外医会誌　38：364—365，1977
13) Kohno H, Nagasue N, Araki S et al: Ten-year survival after synchronous resection of liver metastasis from intestinal liomyosarcoma. Cancer 47：1421—1423, 1981
14) 関　雅博，宮崎幹也，龍村俊樹ほか：特異な病像．組織像を呈した空腸平滑筋肉腫の2例．臨外 38：561—566，1983