日消外会誌　19（10）：2079～2082，1986年

大網に原発した巨大な悪性線維性組織球腫の1例

帝京大学第2外科
宮　沢　幸　久
東京大学第1外科
沢　田　俊　夫
東京大学病理
志　賀　淳　治
鈴木病院
善　利　教　臣

OMENTAL MALIGNANT FIBROUS HISTIOCYTOMA : A CASE REPORT

Yukihisa MIYAZAWA, Toshio SAWADA*, Junji SHIGA and Noriomi ZENRI*****
The Second Department of Surgery, Teikyo University School of Medicine
*The First Department of Surgery, Tokyo University School of Medicine
**Pathology, Tokyo University School of Medicine
***Suzuki Hospital

索引用語：原発性大網腫瘍，悪性線維性組織球腫

はじめに

大網に発生する腫瘍の大部分は炎症性腫瘤や転移性の腫瘍であり，原発性腫瘍はまれであるとされている．最近著者らは大網原発と考えられる巨大な腫瘤を形成した悪性線維性組織球腫の1例を経験したので，若干の文献的考察を加えて報告する．

症　例

症例：39歳，男性．

主訴：腹部腫瘤．

既往歴，家族歴：特記すべきことなし．

現病歴：1983年4月ごろより，左上腹部にしこりを時に感じるようになり，これが1年後には上腹部から左季肋部に移動する硬い腫瘤として触れるようになった．同年7月この腫瘤が正中に固定されるようになるとともに急激にその大きさを増し，上腹部が突出した状態となった．同年10月，腹部膨隆を主訴に鈴木病院に入院．初診時，主訴以外にとくに訴えはなく，食欲も良好で，体重減少も認めなかった．

＜1986年2月12日受理＞別刷請求先：宮沢　幸久
〒173　板橋区加賀2―11―1　帝京大学医学部第2外科

入院時現症：身長170cm，体重56.5kg，脈拍数80/分，整，血圧130～78mmHg，軽い貧血がみられたが，黄疸は認めない．腹部には，上腹部から臍下部にかけ，21×17cmの半球状に突出する表面平滑，弾性硬，辺縁ほぼ明瞭，可動性に乏しい腫瘤を触知したが，圧痛はなく，腹壁の静脈怒張や，表在リンパ節の腫大は認められなかった．

一般検査成績：末梢血液像はRBC 396×10⁴，Hb 10.8g/dl，Ht 36%と貧血を認め，血沈は1時間95mm，2時間220mmと著明に亢進していたが，血液生化学検査などには，特記すべき異常所見は認められなかった．

胃X線検査：胃体中部から幽門洞部にかけて，大弯側に腫瘍による圧排像を認めた（図1）．

胃内視鏡検査：胃は体部を中心に大弯後壁より強く圧排されていたが，粘膜面には特別な所見はみられなかった．

注腸X線検査：横行結腸に，腫瘍による下方への強い圧排像を認めた．

超音波検査：腹腔内に直径約16cmの境界明瞭な実質性腫瘤が認められ，内部には不規則なlow echo areaが散在していた（図2）．

腹部computed tomography（CT）：腹腔の約3分

図1　胃X線検査．大弯側に壁外性の圧排像を認める．

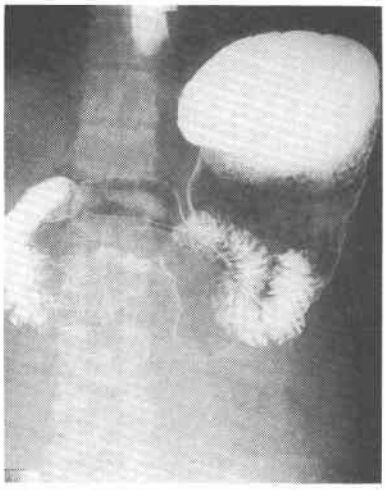

図2　超音波検査．実質性腫瘤の内部には，不規則な low echo area が認められる．

図3　腹部CT．腹腔の3分の2を占める境界明瞭な腫瘤の内部には，不規則な low density area が認められる．

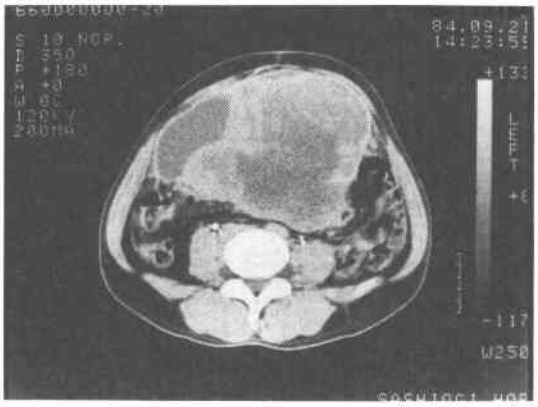

図4　腹腔動脈造影像．胃大網動脈が大きく伸展・圧排され，その一部には encasement と，軽度の neovascularity が認められる．

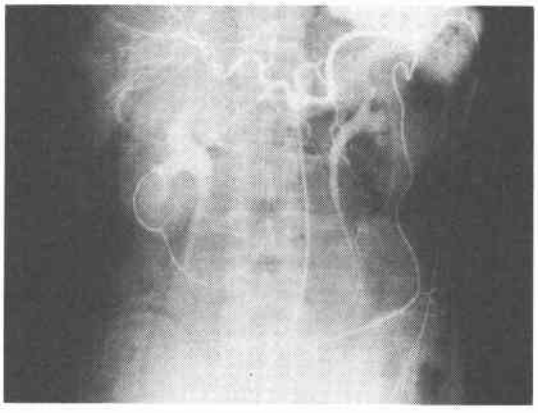

の2を占める巨大な腫瘍陰影が描出された．内部には，不規則な low density area がみられ，これは造影CTでより鮮明となった（図3）．

血管撮影：腹腔動脈撮影で，左右胃大網動脈が腫瘍により大きく伸展・圧排され，その一部には encasement と軽度の neovascularity が認められた（図4）．上腸間膜動脈撮影の動脈相では，中結腸動脈，右結腸動脈および回腸動脈の圧排像が認められ，静脈相では上腸間膜静脈が左側に圧排されていた．

以上の所見より，大網原発の肉腫と診断して手術を施行した．

手術所見：腹部正中切開で開腹すると腹水の貯留はなく，腹壁と軽度に線維性に癒着し上腹部から骨盤腔に達する被包化された巨大な腫瘍を認めた．腫瘍は胃を上前方に，横行結腸および横行結腸間膜を後下方に圧排するように発育しており，肉眼的には浸潤を疑わせた．肝転移，リンパ節の腫大や腹腔内播種などは認められず，胃，横行結腸および横行結腸間膜を含め，en bloc に腫瘍を摘出した，

切除標本：腫瘍の大きさは23×21×13cm，重さ3kgで，弾性軟，色調は黄赤色，一部青紫色の嚢胞を形成し，割面では中心部に壊死を認めた．胃および大腸の内腔には直接浸潤を認めなかった（図5）．

病理組織所見：腫瘍は，顕微鏡学的に細長く紡錘型の核と胞体を持つ細胞より構成される部分と（図6），円型の組織球様の細胞から構成される部分とに大別される（図7）．前者の部分では，紡錘型の細胞は比較的一様で渦巻状の独特の紋様をつくっており，一方，後

図5　摘出標本．割面では厚い線維性の被膜がみられ，胃および大腸に強く癒着している．融解壊死が強く，出血を伴っており，多数の偽嚢胞を形成している．

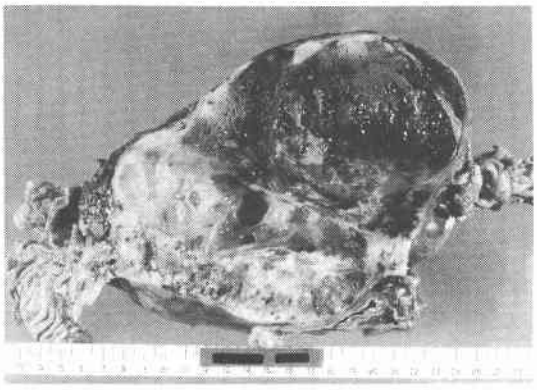

図6　切除標本組織所見①．紡錘形の胞体と核を有する細胞が渦巻様紋様を形成している．リンパ球浸潤もわずかに認められる（HE染色，100倍）．

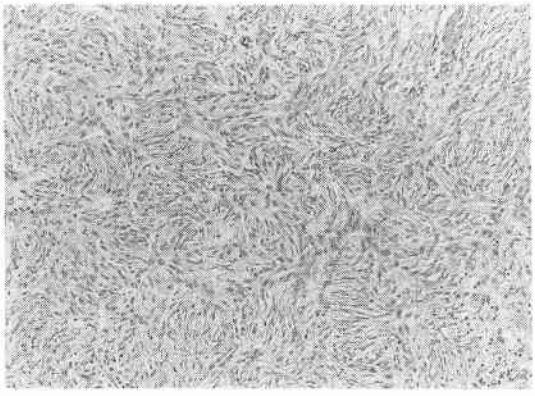

者の部分には，細胞は円型に近い紡錘型，もしくはほぼ円型の細胞が主として観察され，胞体は豊かにエオジン好性を示すものもあり，mitosis も散見される．核の多型性，異型性は強く，核小体は大きく目立っており，また多核の巨細胞も多数みられる．また泡沫様細胞（foamy cell）のごとく胞体が明るい細胞の集合したところもみられる．しかし上記2つの部分は明瞭に区別されるものではなく，混然とした部分や，またその中間型を示す部分もみられる．壊死傾向は強く，中心部分はフィブリン様物質でおきかえられている．以上の所見より，悪性線維性組織球腫と診断された．

術後経過：術後経過は順調で，術後約2カ月で退院した．術後1年目の現在，患者はほぼ無症状であるが，肝に転移巣が認められている．

図7　切除標本組織所見②．異型性のある丸い核と胞体を有する組織球様細胞よりなる腫瘍部分．腫瘍細胞の核小体は1～2個で大きく，また多核の巨細胞が目立ち foamy cell も認められる（HE染色，200倍）．

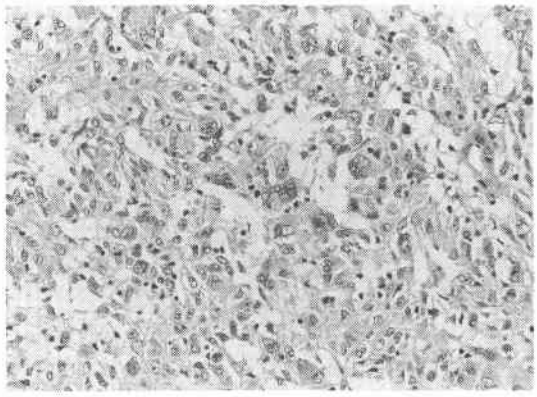

考　察

大網原発の充実性腫瘍はきわめてまれな疾患であるとされている．1984年の Dixon ら[1]の集計によれば，欧米では現在までに44例の報告をみるにとどまっている．本邦ではこれよりやや多く，八上[2]，吉川[3]，松田ら[4]の集計によれば現在までに80例に近い症例が報告されている．良性より悪性がやや多く，これら悪性腫瘍の大部分は肉腫であり，組織学的には線維肉腫，平滑筋肉腫が多くみられる．

本症例の組織診断は悪性線維性組織球腫であり，大網原発の悪性線維性組織球腫の報告例は，われわれの検索しえた範囲では，本邦においては3例の報告をみるのみである[3)5)6)]（表1）．いずれも腫瘤摘出術が行われており，著者らの症例のように，巨大な腫瘤を形成しており消化管の合併切除を施行した症例もみられる．悪性線維性組織球腫は1960年，O'Brien and Stout[7]が線維性組織球腫のうちで腫瘤細胞が高頻度に分裂像を呈し，浸潤性の発育や転移をきたしたものを悪性線維性黄色腫として記載したのが始まりであり，その後諸家によりその組織学的診断基準についての報告がなされた．しかし，最近1978年に Weiss and Enzinger[8]は200例の悪性線維性組織球腫を検討し，本症を組織球，線維芽細胞を中心とする多彩な細胞から構成される未分化で多形型の肉腫と解釈し，中高齢者では最も頻度の高い肉腫であることを指摘した．本邦においても湯本[9]，橋本[10]が本症を病理組織学的に再検討し報告している．橋本[10]によれば，悪性線維性組織球腫130例は軟部悪性腫瘍603例の21.6%を占め，最も頻度の高

表1　大網原発の悪性線維性組織球腫（本邦報告例）

症例	報告者（年度）	年齢	性	主訴	術前診断	手術術式	大きさ，重量
1	内田（1978）[5]	51	女	腹部腫瘤		（腫瘍摘出）	30×12cm
2	吉川（1981）[3]	37	男	腹部膨満感	大網原発腫瘍 または胃粘膜下腫瘍	腫瘍を含めた大網全切除 胃亜全摘，肝部分切除 リンパ節郭清	33×27×14cm 3.1kg
3	蔡（1981）[6]	5	女	発熱		（腫瘍摘出）	
4	著者（1985）	39	男	腹部腫瘤	大網原発肉腫	腫瘤摘出，幽門側胃切除 横行結腸および間膜切除	23×21×13cm 3kg

い肉腫でありこれらの症例のほとんどが再検討前には分類不能の肉腫，脂肪肉腫や神経肉腫などの他の肉腫と診断されていたと述べている．したがって過去に大網原発の肉腫と診断された報告例のなかに，悪性線維性組織球腫とされるべき症例が含まれている可能性もあり，また今後は悪性線維性組織球腫と診断される症例の頻度が増加してくるものと推定される．

原発性大網腫瘤では，はっきりとした臨床症状を呈することが少なく，腫瘤が大きくなって触知されたり，手術などで偶然発見されるまでは放置されることが多い．本症例でも20cmを越える巨大な腫瘤を形成していたにもかかわらず，消化管の圧迫症状や腹痛は著明ではなかった．しかし近年の超音波診断装置による腹部スクリーニング検査の普及にはめざましいものがあり，今後は早期に発見される頻度が高まるものと思われる．大網腫瘍の診断には上記超音波検査のほか，CT検査および消化管X線検査が有用であり，両者を併用すれば，腫瘤と消化管との位置関係を診断することが可能である．大網腫瘍の診断における腹部血管造影の有用性についてはすでに1965年に槇ら[11]によって報告されており，本症例においても大網原発の悪性腫瘍と診断される根拠となった．

治療法としては，腫瘍摘出術のほか，広範囲合併切除やリンパ節郭清を勧めるものもあり，また化学療法や放射線療法の有用性も報告されている．しかし，本症の多くは再発性であり，また転移もしばしば認められる．転移巣として肺が最も多く，肝，胃，リンパ節にも認められ，本症例でも1年後には肝転移が確認されている．

Weiss and Enzinger[8]によれば，単純2年生存率60%，再発44%，転移42%と予後不良であり，橋本[10]は単純2年生存率は50%で，後腹膜および腸間膜に発生した症例の5年相対生存率は35.4%であったと報告している．前述のごとく本症は種々の組織形態を示す多形型の肉腫であり，この組織型と予後についての検討もなされているが，他の悪性腫瘍と同様に早期発見，外科的治療が長期予後を改善するものとして望まれる．

おわりに

大網に原発した悪性線維性組織球腫の1例を報告し，あわせてこの疾患について文献的考察を加えた．

沖永功太教授の御校閲に感謝する．

文　献

1) Dixon AY, Reed JS, Dow N et al: Primary omental leiomyosarcoma masquerading as hemorrhagic ascites. Hum Pathol 15：223—237, 1984
2) 八上　彪，大住寛二，染谷　隆ほか：原発性大網腫瘍の1例．外科　35：1154—1156, 1973
3) 吉川高志，白鳥常男，八木正躬ほか：大網に原発した巨大な悪性線維性組織球腫の一例．日消外会誌　78：719—723, 1981
4) 松田博人，五十嵐陽子，大石　誠ほか：巨大な腫瘤を形成した大網原発性神経鞘腫の1例．日消病会誌　81：2053—5056, 1984
5) 内田常男，村松　暁，大野喜代志ほか：大網腫瘍の1症例．日医放線会誌　38：287—288, 1978
6) 蔡　誠偉，深沢哲治，横山修三ほか：発熱を主訴とした大網由来悪性線維性組織球腫と思われる1幼児例．神奈川医会誌　8：242, 1981
7) O'Brien JE, Stout AP: Malignant fibrous xanthomas. Cancer 17：1445—1458, 1964
8) Weiss SW, Enzinger FM: Malignant fibrous histiocytoma. An analysis of 200 cases. Cancer 41：2250—2266, 1978
9) 湯本東吉，吉田春彦，吉田恭弘ほか：良性ならびに悪性線維性組織球腫—252例の臨床病理学的研究—．米子医誌　29：1—12, 1978
10) 橋本　洋：悪性線維性組織球腫の臨床病理学的研究．福岡医誌　70：585—613, 1979
11) 槇　哲夫，斎藤洋一，町田哲夫：大網腫瘤．とくに選択的腹腔動脈撮影の診断値的価値．治療　47：1889—1895, 1965