日消外会誌　19（10）：2158，1986年

研究速報

肝内結石症に対する胆道鏡的衝撃波砕石法

井上　茂章　　遠藤　正章　　棟方　博文
佐々木睦男　　今　　充　　小野　慶一
松田　恵司　　伊藤　隆夫　　伊藤　恭雄

近年，肝内結石症（以下本症）の治療には内視鏡的手法が大幅に採用されだした．その主体はバスケットや鰐口鉗子の操作であるが，狭窄胆管，嵌頓・巨大・多発結石などのため難渋することが多い．鉗子での手掛りを得るため，われわれはレーザー，超音波，またマイクロ波砕石法[1]を検討してきた．さらに最近は衝撃波砕石法（以下本法）をも採用し，効果的な結石除去法を工夫しているので報告する．

装置，方法：エコー下に percutaneous transhepatic cholangial drainage（PTCD）を行い約2週間で percutaneous transhepatic cholangioscopy（PTCS）カテーテル15Fr 以上の径とする．砕石，摘出操作が困難な場合は，2方向以上の経路を作成する．装置は Lithotron EL-21（Waltz 社）を用い，4.5Fr プローブを胆道鏡（CHF-B4；オリンパス光学 K.K., FCN-15H；旭光学 K.K. 灌流機構付）鉗子孔を介し目的部位へ誘導する．結石を正面視し，強度レベルⅠ，放電の周波数Ⅱ（20Hz）として，足踏みスイッチで衝撃波作用時間を加減しながら，可及的に粉砕，細片化する．ついでバスケット鉗子で摘出，また洗浄流出せしめる．粉砕時に生じる視野の曇りには灌流で対処し，複数経路をとった症例では他側経路を灌流，洗浄に利用する．

症例：60歳，男性，左右肝内結石．左右2経路をとり，浮遊結石や正面視困難な結石は総胆管へ追い落とし砕石，摘出した．胆道鏡非施行日には両経路とも洗浄，流出路として利用した．胆道鏡回数9回（砕石操作4回）で摘出を終え（**写真**），副損傷はみられなかった．現在症例は12例をかぞえている．

考察：バスケット型プローブによる本法は，巨大結石や嵌頓結石には無効で，胆管損傷の危険もあり，レーザー砕石法に比べて問題があるとされてきた[2]．しかるに最近は同軸や双極型のプローブが尿路結石領域で多用され，胆道系にも EL-115（ACMI 社）の応用をみている[3]．われわれは Lithotron EL-21を積極的に本症に用いた．プローブは外径1.65mm，かつ柔軟で，細径胆道鏡（CHF-B4, FCN-15H）鉗子孔を自在に通過し，末梢や狭窄胆管での操作に有用である．われわれの方法の特徴は，鉗子操作のための手掛り形成に留まらず，さらに破砕，細片化することにあり，バスケット鉗子での把持摘出にはあまりこだわらない．洗浄流出ならびに十二指腸への排出が多量であり，また操作による胆汁の清澄化で残存結石片がさらに自然崩壊，細片化し排出され易くなるからである．本法は鉗子操作時間を大幅に短縮し，本症の治療成績に貢献しうると思われる．

写真　上左：砕石前，上右：砕石後，下：摘出，流出結石

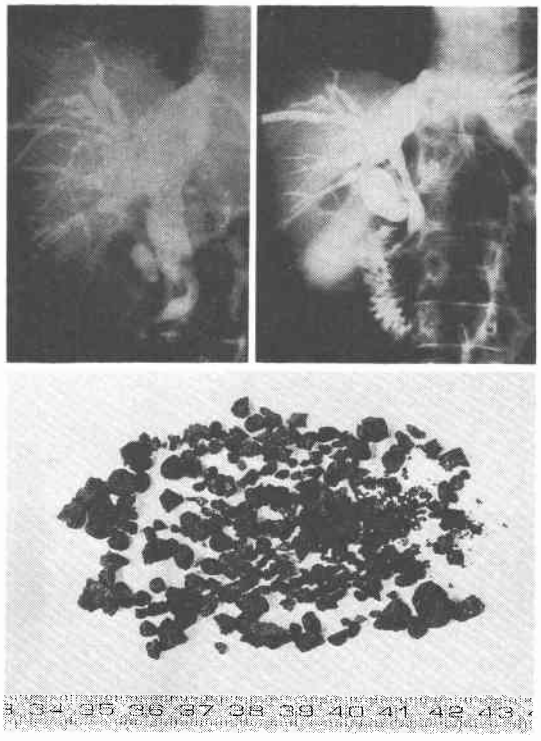

索引用語：衝撃波肝内結石砕石法

文　献：1）井上茂章，遠藤正章，伊藤隆夫ほか：Microwave lithotomy. 医のあゆみ　133：801—802，1985　2）山崎義和：胆道鏡下截石法における治療成績向上のための基礎的，臨床的研究．Gastroenterol endosc 27：27—40，1985　3）後町浩二，生沢啓芳，安尾　信ほか：電気水圧衝撃波を用いた胆道鏡直視下砕石術の経験．Prog Dig Endosc 26：183—187，1985

ENDOSCOPIC ELECTROHYDRAULIC LITHOTRIPSY FOR HEPATOLITHIASIS

Shigeaki INO-U-E, Masaaki ENDOH, Hirofumi MUNAKATA, Mutsuo SASAKI, Mitsuru KONN, Keiichi ONO, Keiji MATSUDA*, Takao ITOH* and Yasuo ITOH*　Depart. of Surg. (II), Hirosaki Univ. Schl. of Med. *Depart. of Surg., Mutsu General Hosp.

＜1986年7月26日受理＞別刷請求先：井上茂章　〒036　弘前市在府町5　弘前大学医学部第2外科