日消外会誌　19（11）：2272～2275，1986年

症　例

頸部食道に発生した海綿状血管腫の1例

東北大学医学部第2外科
北村　道彦　丹　正義　河内　三郎　赤石　隆
二宮　健次　志賀　清人　矢尾板誠一　松本　都
西平　哲郎　葛西　森夫

A CASE REPORT OF CAVERNOUS HEMANGIOMA OF THE CERVICAL ESOPHAGUS

Michihiko KITAMURA, Masaki TAN, Suburo KAWACHI, Takashi AKAISHI, Kenji NINOMIYA, Kiyoto SHIGA, Seiichi Yaoita, Miyako MATSUMOTO, Tetsuro NISHIHIRA and Morio KASAI
Second Department of Surgery, Tohoku University School of Medicine

索引用語：食道血管腫

はじめに

食道に発生する血管腫は非常にまれである[1)2)]．今回，頸部食道に発生した海綿状血管腫の1例を経験したので報告する．

症　例

患者：43歳，男性．

家族歴：特記すべきことなし．

既往歴：特記すべきことなし．

現病歴：昭和59年8月の検診にて上部消化管造影を受けた際，頸部食道に異常陰影を指摘され当科へ紹介された．嚥下困難などの自覚症は全くなかった．

入院時所見：体格中等度，栄養良好，血圧140/80 mmHg，脈拍68/分，眼瞼結膜，眼球強膜に貧血，黄疸なく，頸部に腫瘤，リンパ節を触知せず，胸腹部にも異常所見はみられなかった．

検査所見：**表1**に示す通り，出血傾向検査で軽度の異常を認めた貧血，血小板の減少などはみられなかった．

食道造影所見：頸部食道左前壁に長径4.5cmの陰影欠損がみられ，境界は明瞭で辺縁に軽い凹凸がみられた（**写真1**）．この陰影は造影の際に食道壁を伸展させると不明瞭となった．

写真1　食道造影．頸部食道左前壁に長径4.5cmの陰影欠損がみられる．

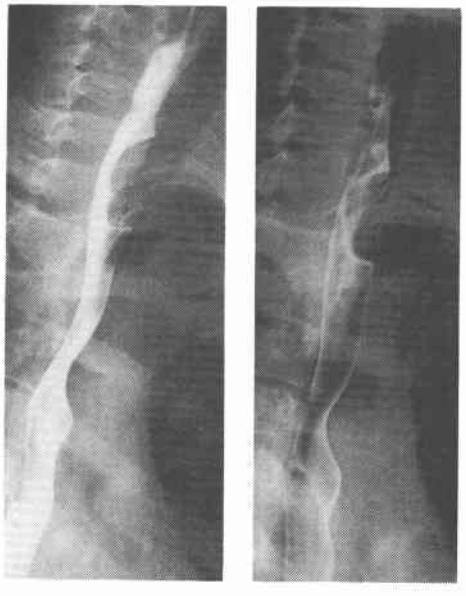

内視鏡所見：門歯列より25cmの部位に隆起性の病変がみられ，表面に小結節を有するが正常粘膜に覆われ，色調は暗紫色で境界は比較的明瞭であった．この

＜1986年4月9日受理＞別刷請求先：北村　道彦
〒980　仙台市星陵町1－1　東北大学医学部第2外科

表1　検査成績

胸部単純X線写真	異常なし	EKG	正常
末梢血一般		血清電解質	
白血球数	6000/mm³	Na	146meq/L
赤血球数	502×10⁴/mm³	K	4.5meq/L
血色素量	14.8g/dl	Cl	105meq/L
ヘマトクリット値	43.5%	腎機能検査	
血小板数	32×10⁴/mm³	BUN	10mg/dl
出血傾向		クレアチニン	1.5mg/dl
出血時間	2分	肝機能検査	
プロトロンビン時間	100%	総ビリルビン	0.7mg/dl
トロンボテスト	62.8%	GOT	29
部分トロンボプラスチン時間	115.9秒	GPT	25
血沈	(6, 14)	Al-P(24～91)	77
血清総蛋白	7.6g/dl	LDH	329
アルブミン	69.4%	ZTT	5.6
肺機能検査，血液ガス分析	正常	TTT	5.3
		直腸指診，直腸鏡検査	異常なし

写真2　頸部CT．食道内腔に突出する腫瘤像がみられる．

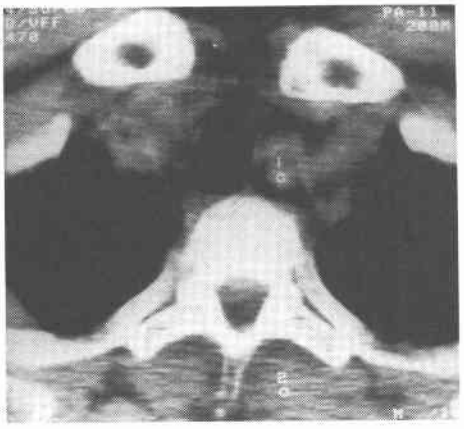

写真3　術中写真(腫瘍の部分を矢印で示す)．頸部食道を切開すると，約4cm大の暗紫色で軟い腫瘤が認められた．

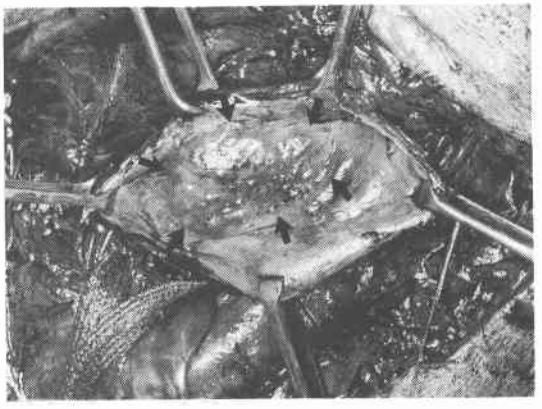

隆起性の病変は生検鉗子で圧迫すると容易に陥凹させることができた．なお生検は行わなかった．頸部computed tomography（CT）では頸部食道内腔に突出する腫瘤像がみられた（**写真2**）．

以上より，食道造影ならびに内視鏡所見で軟い粘膜下腫瘍であり，暗紫色の色調を有することから，血管腫を強く疑い，昭和59年12月4日手術を施行した．

手術所見：頸部にT字型の皮膚切開をおき，頸部食道を切開し，内腔より確認すると，約4cm大の暗紫色で非常に軟い腫瘤が認められ，表面は小結節を有するが正常粘膜に覆われており，血管腫の診断のもとに粘膜下に腫瘤を核出した(**写真3**)．なお栄養動脈と思われる血管が2本，流出静脈と思われる血管が1本認められた．

術後経過：食道切開部の縫合不全がみられたが保存的に治癒し，7カ月経過した現在特に異常はみられない．

摘出標本の肉眼所見：40×17×11mmの大きさで，暗赤色，軟い腫瘤であった（**写真4**）．

組織学的所見：一層の血管内皮細胞に覆われた拡張した管腔が多数みとめられ，内腔には赤血球が充満しており，海綿状血管腫と診断された（**写真5**）．

写真4　摘出標本．40×17×11mm 大で暗赤色，軟い腫瘤．

写真5　組織像（Elastica Masson 紫色×10）．一層の内皮細胞に覆われた拡張した管腔が認められ，内腔には赤血球が充満している．

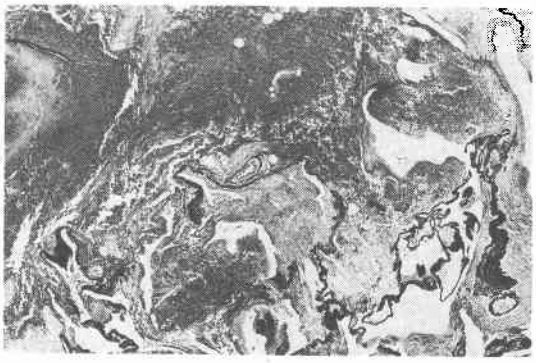

考　察

食道血管腫は非常にまれであり，Plachta[1]は食道の良性腫瘍432例を集計し，その中でわずかに9例（2.1%）を占めるのみであると報告している．本邦では，第25回食道疾患研究会のアンケート集計により，食道良性腫瘍149例中7例（4.7%）と報告[2]されている．

本邦では，われわれの文献検索の範囲では現在までに13例の報告[3)~10)]があり，本例は14例目にあたる．われわれの教室ではすでに2例報告[8]してあり，本例は教室第3例目にあたる．

本例を含めて現在までの本邦報告例をみると（表

表2　食道血管腫の本邦報告例

報告例	報告年	年齢	性	主症状 病悩期間	発生部位 大きさ	術前診断	治療法	組織学的診断	予後
中村	1951	52	男	嚥下困難 2カ月	頸部食道	血管腫 （生検による）	ラジウム管 密着照射	血管腫	食道癌併発 死亡
吉田	1961	33	男	胸骨下部圧迫感，呕吐 2年	中下部食道（？） 17×10.5×7cm	Cardiosposmと 縦隔洞腫瘍の合併	食道切除術	海綿状血管腫	術死
九嶋	1969	39	男	胃切除後愁訴	中部食道 約10cm	粘膜下腫瘍	腫瘍摘出術	海綿状血管腫 （静脈結石を伴う）	良好
高石	1973	56	女	嚥下困難，吃逆 3カ月	下部食道 2.5×2×1cm		食道切除術	海綿状血管腫	良好
曽我	1974	21	男	嚥下困難，呕吐 9カ月	下部食道 11×7×4cm	壁内腫瘍	食道切除術	毛細管状血管腫	良好
山戸	1975	37	男	心窩部膨満感 前胸部異和感 1カ月	中部食道 2.5×1.5×1.5cm	粘膜下腫瘍	腫瘍核出術	海綿状血管腫	良好
進藤	1977	56	女	下血 3年6カ月	腹部食道 1.0×0.7cm	上部消化管出血	食道切除術	蔓状血管腫	良好
金	1977	50	男	無症状	下部食道・噴門 5cm	壁内腫瘍	試験開胸，生検	海綿状血管腫	良好
北村	1978	47	女	嚥下困難 胸骨後部痛 2カ月	上中部食道 2.3×2.0×1.2cm	血管腫	腫瘍核出術	海綿状血管腫 （静脈結石を伴う）	良好
織田	1978	5	男	呕吐・吐血	下部食道	食道静脈瘤 または粘膜下腫瘍	腫瘍摘出術	血管腫 （静脈結石を伴う）	良好
綾部	1979	44	男	無症状	上中部食道 3.3×2.5×2.3cm	粘膜下腫瘍	腫瘍核出術	海綿状血管腫	良好
下高原	1980	68	女	嚥下困難 8カ月	頸部食道 0.9×0.8×0.4cm	食道ポリープ	腫瘍摘出術	毛細管状血管腫	良好
Okumura	1983	49	女	無症状	下部食道 0.7×0.4cm		内視鏡的 ポリペクトミー	lobular capillary hemangioma	2カ月後 再発
著者	1985	43	男	無症状	頸部食道 4.0×1.7×1.1cm	血管腫	腫瘍核出術	海綿状血管腫	良好

2)，男女比は9：5で男性に多く，年齢は5歳から68歳まで平均42歳である．主症状は嚥下困難，胸骨後部異和感，呕吐であり，血管腫特有の症状として吐血，下血が2例みられた．本例のごとく無症状のものも3例みられた．記載のはっきりしない例もあるが，食道癌取扱い規約に準じて発生部位を分けると，頸部食道3例，上中部胸部食道2例，中部胸部食道2例，中部下部胸部食道1例，下部胸部食道4例，下部胸部食道噴門部1例，腹部食道1例となっており，ほの全食道より発生していると言える．

腫瘤の大きさは，最小0.7cmから最大17cmまで種々の大きさの報告がなされている．術前診断は粘膜下腫瘍とされた例が多く，術前に血管腫の診断がなされたのは3例のみである．当教室の3例の報告のうち2例では術前に血管腫の診断がなされたが，診断上この2例に共通の点として，食道造影で壁を伸展させると陰影が不明瞭になること，内視鏡で青ないし紫色の色調を有する粘膜下腫瘍で，生検鉗子で圧迫すると容易に陥凹させうることをあげることができる．簡単なことではあるが，この3点が診断上有用であると思われる．生検にて診断のついた例[3)10)]もあるが，出血の危険のあることから，血管腫が疑われた場合には避けるべきであろう．教室の第2例目[8)]では内視鏡下で腫瘤を穿刺して血液を吸引して，診断の有力な根拠となっており，症例によっては試みられてもよい方法であると思われる．CT検査が有用であるという報告[11)]もみられる．われわれの例では造影剤によってenhanceされなかったが，術中所見や，標本の所見より，血管に富む腫瘍であることは明らかであり，enhanceの仕方が不十分であったと思われる．治療法として食道切除が4例，摘出ないし核出術が7例，放射線療法が1例，内視鏡的ポリペクトミーが1例，腫瘍が下部胸部食道から噴門部までおよび巨大のために試験開腹生検のみのもの1例[7)]となっている．一般的には良性疾患であることから食道切除になるべく避けるべきであろう．近年食道静脈瘤に対して広く行われている内視鏡的硬化療法を行い，好成績が得られたとの報告もみられており，症例によっては試みられてよい方法と思われる．また上記の試験開腹に終った例のように巨大な例[7)]などでは治療に難渋する場合も散見される．

組織学的診断では海綿状血管腫が8例と多く，毛細管状血管腫3例，蔓状血管腫1例となっている．蔓状血管腫は動脈と静脈がからまったような組織像であると報告されており，腫瘍を形成する静脈，毛細血管，動脈などの血管成分により血管腫の組織像が決定されていると言える．静脈結石は3例にみられた．なお，教室の第1例目は，静脈状血管腫と病理報告を受けたが，プレパラートをみると名称のみの問題と思われ今回の集計では海綿状血管腫に入れた．

予後をみると，食道切除を受けた例が術死，食道癌の合併例を癌死，また内視鏡的にポリペクトミーを受けた例が再発しているが，他の症例では再発や悪性化の報告はなく，適切な手術を受けた症例の予後は良好であると言える．

おわりに

43歳の男性にみられた，頸部食道の海綿状血管腫の1例を報告した．

文　献

1) Plachta A: Benign tumors of the esophagus: Review of literature and report of 99 cases. Am J Gastroenterol 38：639—652, 1962
2) Suzuki H, Nagayo T: Primary tumors of the esophagus other than squamous cell carcinoma —Histologic classification and statistics in the surgical and autopsied meterials in Japan. Int Adv Surg Oncol 3：73—109, 1980
3) 中村四郎，飯田信長：食道重複腫瘍の1例．日気管食道会報　2：35—36, 1951
4) 曽我基行，大沢幹夫，千田　昇ほか：食道血管腫の1治験例．臨外　29：419—422, 1974
5) 山戸庸光，浜中良郎，橋本寿雄：食道血管腫の1例．外科診療　17：635—638, 1975
6) 進藤勝久，松尾康生，桐林憲治ほか：食道蔓状血管腫手術の1例．外科治療　36：621—624, 1977
7) 金　正出，鈴木元久，城島標雄ほか：食道粘膜下腫瘍に対する診断法—食道壁層造影法の試み—．胃と腸　12：663—669, 1977
8) 北村道彦，森　昌造，渡辺登志男ほか：食道血管腫の1治験例．臨外　33：1755—1759, 1978
9) 綾部公懿，中村　譲，南　寛行ほか：食道血管腫の1例．日胸外会誌　28：1882—1887, 1980
10) Okumura T, Tanoue S, Chiba K et al: Lobular capillary hemangioma of the esophagus: A case r eport and review of the literature. Acta Pathol Jpn 33：1303—1308, 1983
11) Palchick BA, Alpert MAM, Holmes RA et al: Esophageal hemangioma: Diagnosis with computed tomography and radionuclide angiography. South Med J 76：1582—1584, 1983