日消外会誌　19（11）：2316～2319，1986年

結腸癌による空腸結腸瘻の1例
―消化管内瘻を形成した結腸癌の本邦報告例の検討―

北九州市立若松病院外科
竹下　裕隆　　副島　淳一　　岸川　英樹

COLONIC CARCINOMA WITH JEJUNOCOLIC FISTULA A CASE REPORT AND REVIEW OF THE JAPANESE LITERATURE OF COLONIC CARCINOMA WITH FISTULA FORMATION TO OTHER PARTS OF THE GASTROINTESTINAL TRACT

Hirotaka TAKESHITA, Junichi SOEJIMA and Hideki KISHIKAWA
Department of Surgery, Wakamatsu Hospital

索引用語：結腸癌，空腸結腸瘻，消化管内瘻

I. 緒　　言

結腸癌の合併症としては，狭窄，穿孔，腸重積，内瘻形成が知られている．このうち結腸癌による内瘻形成は，消化管，膀胱，腹壁など種々の部位に起こりうる．

最近われわれは，横行結腸癌による空腸結腸瘻の1例を経験したので若干の文献的考察を加えて報告するとともに，本邦報告例を中心にその臨床的特徴について言及する．

II. 症　　例

患者：44歳，男性．

主訴：下痢，腹部鈍痛，貧血．

家族歴・既往歴：特記すべきことはない．

現病歴：昭和57年夏ごろより慢性の下痢と腹部鈍痛，めまい，立ちくらみ，息切れ，顔色不良などが出現していた．昭和58年春より貧血症状が増強するとともに，3カ月で7kgの体重減少をきたしたため，昭和58年7月中旬に当院を受診した．全経過を通じ，呕気，呕吐をきたしたことはなく，黒色便にも気付いていない．

現症：身長162cm，体重57kg，血圧112／60mmHg，脈拍78/分，整．眼瞼結膜では貧血が著明で眼球強膜に黄疸はない．頸部では甲状腺に異常なく，リンパ節は触知しない．胸部には異常所見は認めず，腹部は平坦で腹水の貯留なし．左悸肋部に手拳大の硬い腫瘤を触知し，境界は明瞭，表面は平滑で可動性はなかった．直腸指診では異常なし．神経学的にも異常を認めなかった．

一般検査成績：著明な貧血を認め，便潜血は強陽性であり，また carcinoembryonic antigen（CEA）は20 ng/ml と高値であった（**表1**）．

消化管X線検査：胃透視で，胃体部大弯側から後壁にかけて粘膜下腫瘍を思わせる像を認めた．また空腸が造影されてほどなく横行結腸が造影された（**図1**）．注腸造影で横行結腸脾弯曲部寄りに，長さ7cmにわたる不整形の狭窄を認め，同時に空腸を経て十二指腸および胃が逆行性に造影された（**図2**）．流入部は判然としなかったが経時的観察より空腸結腸瘻の存在が確認された．

腹部 computed axial tomography（CT）所見：左上腹部に不整形の内腔を有する腫瘤を認め，造影剤の

表1　検査成績

WBC	9000	Na	142mEq/L
RBC	317×10⁴	K	4.8mEq/L
Hb	8.9g/dl	Cl	106mEq/L
Ht	28.2%	S. amylase	61 u
Total Bil	0.5mg/dl	T. protein	6.0g/dl
ALP	301 U	A/G 比	1.2
LDH	181 U	B.S	82 mg/dl
GOT	13 U	Urine	
GPT	7 U	Protein	(−)
CEA	20ng/ml	Sugar	(−)
		Feces occult blood	(卌)

＜1986年4月9日受理＞別刷請求先：竹下　裕隆
〒808　北九州市若松区白山1－8－3　北九州市立若松病院外科

図1　胃透視．空腸上部での横行結腸へのバリウムの流入（矢印）と，胃体部大弯での圧迫像を認める．

図2　注腸造影．横行結腸左側での不整形の陰影欠損と空腸へのバリウム流入．

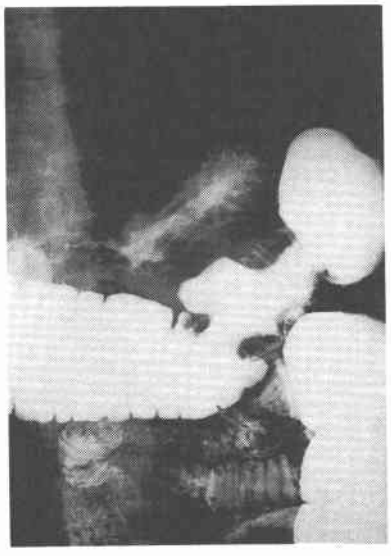

充満せる空腸を圧迫していた．腫瘤内腔への造影剤の流入は認められなかった．肝転移の所見はなかった（図3）．

以上の所見より，空腸結腸瘻を形成した横行結腸癌の診断のもとに手術を施行した．

手術所見：開腹時に腹水は認めなかった．左側横行結腸に手拳大の腫瘤を認め，空腸起始部と胃体部後壁

図3　腹部CT．腫瘍像（大矢印）と圧迫された空腸（小矢印）．

図4 a　切除標本．結腸面からみた瘻孔．

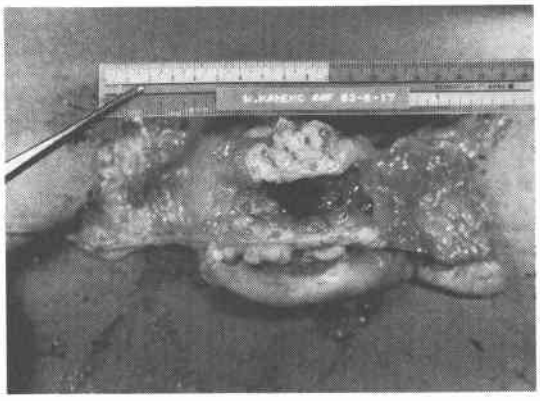

図4 b　切除標本．空腸面からみた瘻孔．

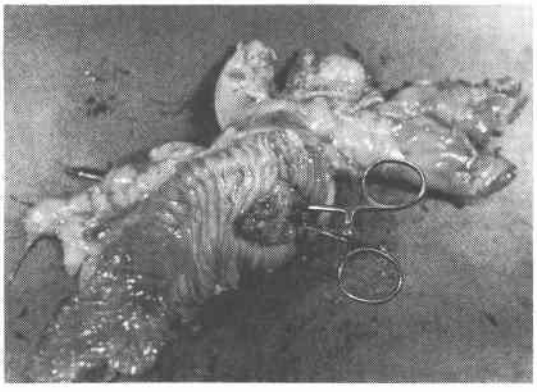

に浸潤と思われる強固な癒着を形成していた．膵や後腹膜への浸潤はなく，肝転移および腹膜播種も認めら

図5　組織像．胃壁全層に浸潤した高分化型腺癌と粘液癌である（HE染色×30）．

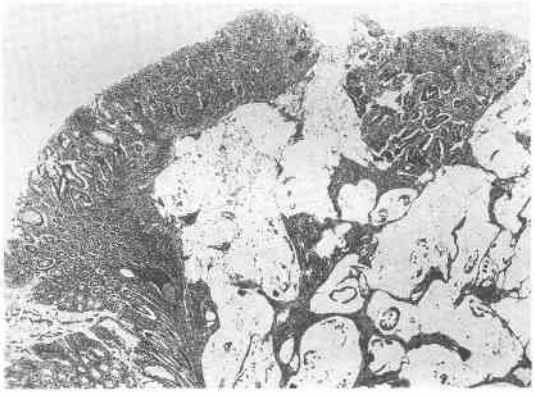

れなかった．所属リンパ節の腫脹は著明に認められた．横行結腸切除に胃部分切除（2/3）と空腸部分切除を行い，Roux-en-Yにて再建した．

病理所見：切除標本の結腸面では，7×6cmの限局潰瘍型，全周性の癌があり，中心で壊死をきたし瘻孔を形成して空腸内腔とつらなり，空腸面で1/3周に癌腫が露出していた（図4 a, b）．胃側に向っては胃体部後壁に粘膜下腫瘍を思わせるように浸潤し，中心に小潰瘍を形成していた．

組織学的には高分化型腺癌であり，一部に粘液癌の形態を認めた（図5）．リンパ節転移は認められなかった．

術後経過：術後合併症もなく順調に経過し昭和60年8月現在（術後2年）再発を認めない．

III. 考　察

結腸癌による消化管内瘻形成例は比較的まれであり，Welchら[1]によると，Massachusetts General Hospitalで1958年から1970年の間に2,004例の結腸直腸癌を経験し，そのうち内瘻形成は18例（0.8%）であったという．

本邦における結腸癌による消化管内瘻の症例報告は，検索した限りでは自験例を含めて39例と少なく[2)~5)]，これらを中心にその臨床的特徴，治療方針などについて述べる．

年齢は28歳から78歳におよんでいるが40歳以上に多く，とくに40歳から60歳で全体の約56%を占める．性比は男性が1.4と多い．

主訴および症状としては，下痢・貧血・腹痛が全体のほぼ1/3ずつに認められている．従来，特徴ある症状とされていた糞臭ある呕吐や不消化便は少なかった．

内瘻形成の診断はさほど困難ではなく本邦例のほとんどが消化管X線造影で診断が得られているが，Thoeny[6]は注腸法で95%，経口法で27%の診断率を報告しており，経口法での診断率の低さが注目される．

消化管内瘻を形成した結腸癌の発生部位と瘻孔形成部位を図6に示した．発生部位は横行結腸17例（46%），右結腸曲7例（19%），下行結腸6例（16%）の順となっており，これだけで全体の80%を占める．結腸癌自体の部位別発生頻度とは一致しないが，これは隣接する臓器やその可動性などの解剖学的位置関係に起因するためと考えられる．内瘻の型としては十二指腸結腸瘻14例（38%），胃結腸瘻10例（27%）とこの両者が圧倒的に多い．

内瘻形成の成因については主として2つの要因が考えられる．まず前述のごとく腫瘍発生部位の解剖学的位置関係である．図6にも示したように，上行結腸・右結腸曲・横行結腸の癌腫より十二指腸結腸瘻が，横行結腸の癌腫より胃結腸瘻が形成されやすい点からも隣接臓器の存在する部位に瘻孔形成をきたしやすいことが示唆される．次に組織学的特性があげられている．小川ら[6]は瘻孔を形成するものには組織学的に粘液癌が多いことを指摘し，それらは粘液産生により急速増

図6　消化管内瘻を形成した結腸癌の原発部位（本邦報告および自験例，計39例）

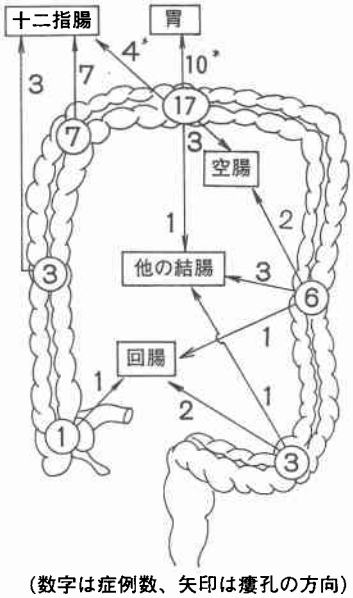

（数字は症例数、矢印は瘻孔の方向）

* 胃十二指腸結腸瘻が1例あるため，瘻孔総数は18．

大し隣接臓器に浸潤し，中心壊死から瘻孔形成に向かう可能性に言及している．またMacMahonら[7]も結腸癌による胃十二指腸瘻の2例を報告し，組織型はmucinous adenocarcinomaであったという．

本邦39例のうち組織所見の記載のあるものは34例で，腺癌が26例（76%）と多いが粘液癌も5例（15%）あった．また自験例のごとく高分化型腺癌の中に粘液癌の性格を有するものもあると考えられる．

臨床病理学的事項に関する記載例は少ないが，肝転移に関しては9例中1例もなく，腹膜播種も7例のいずれにもなかった．リンパ節転移に関しては12例中1例に認められただけであった．自験例でも著明なリンパ節腫脹がみられたにもかかわらず，組織学的には炎症性腫脹で転移はなかった．東郷ら[5]の報告によれば結腸癌治癒切除例で他臓器浸潤（以後si）症例を除いた場合のリンパ節転移率は52%であるにもかかわらず，si症例では22%とむしろ低く，他臓器浸潤の有無とリンパ節転移は必ずしも関係なく，si症例の積極的治療を強調している．

したがって治療としては，リンパ節郭清を含め原発部の結腸切除と瘻孔を形成した臓器の合併切除を根治的に十分行うべきである．手術術式記載例33例中切除可能例30例で，91%の高い切除率である．その手術成績は直死1例を除けば切除可能例の中で6カ月以内の死亡例はなく，報告時点での最長生存例は4年であり，比較的良好な予後である．このうち治療上問題となるのは十二指腸結腸瘻である．膵頭十二指腸切除を行った6例では直死が1例あるもののほかは予後良好であるが，これら以外の手術に終った症例の予後はよくない．Changら[8]は結腸癌による十二指腸結腸瘻に対する膵頭十二指腸切除術施行例13例を集計しているが，直死はなく6例が2年半以上生存し，最長生存例は26年に及ぶとしており積極的切除を支持している．

IV. 結　語

横行結腸癌による空腸結腸瘻の1例を報告するとともに，結腸癌による消化管内瘻形成例39例を集計し，臨床上の問題について検討を加えた．

結腸癌の消化管内瘻形成例は術前，あるいは術中の肉眼所見で心配するほど進行度は悪くないことが多い．とくにリンパ節腫大は多くは炎症性のものであり，切除率も高く，予後も比較的良好であるため積極的な根治手術が望まれる．

文　献

1) Welch JP, Donaldson GA: Perforative carcinoma of colon and r rectum. Ann Surg 180: 734—740, 1974
2) 里見　昭, 時松秀治, 石田　清ほか：結腸癌による空腸結腸瘻の1例：本邦報告例の検討．埼玉医大誌　9：235—240, 1982
3) Nakamoto K, Nitta N, Tanaka A et al: Malignant duodenocolic fistulae. A report of three cases. Arch Jpn Chir 51：176—185, 1982
4) 中村　滋, 小山　恒, 泉　並木ほか：十二指腸結腸瘻とPneumboliaが認められた結腸癌の1例．内科　51：594—597, 1983
5) 東郷庸史, 泉雄　勝, 宮本幸男ほか：結腸癌における他臓器浸潤例の検討—とくに結腸十二指腸内瘻形成例に対する小腸漿膜被覆法の応用について—．外科　45：935—940, 1983
6) Thoeny RH: The roentgenologic diagnosis of gastrocolic and gastrojejunocolic fistulas. Am J Roentgenol 83：876—881, 1960
7) 小川道雄, 王　昭享, 水本正剛ほか：横行結腸癌に伴う胃十二指腸瘻の1治験例．外科治療　42：735—740, 1980
8) MacMahon CE, Lund P: Gastrolic fistulae of malignant origin—A consideration of its nature and report of five cases—. Am J Surg 106：333—347, 1963
9) Chang AE, Rhoads JE: Malignant duodenocolic fistulas: A case report and review of the literature. J Surg Oncol 21：33—36, 1982