日消外会誌　19（12）：2424～2427，1986年

十二指腸カルチノイドに胃癌および胃潰瘍の併存をみた1症例

滋賀医科大学外科学第1講座
寺田　信國　　生内　一夫　　柴田　純祐
長谷川敏彦　　丹家　　明　　小玉　正智
同　内科学第2講座
布　施　健　治　　庭　川　光　行

A CASE OF DUODENAL CARCINOID WITH GASTRIC CANCER AND GASTRIC ULCER

Nobukuni TERATA, Kazuo HAEUCHI, Junsuke SHIBATA, Toshihiko HASEGAWA, Akira TANGE, Masashi KODAMA, Kenji FUSE* and Mitsuyuki NIWAGAWA*
The First Dep. of Surgery and the Second Dep. of Internal Medicine*, Shiga Univ. of Medical Science

索引用語：十二指腸カルチノイド

はじめに

本邦における十二指腸カルチノイドの報告は，われわれの集計では自験例を含めて82例であり比較的まれな疾患といえる．一方カルチノイドは悪性腫瘍・胃潰瘍を合併しやすいといわれているが，われわれは十二指腸カルチノイドに胃癌・胃潰瘍の併存をみた興味ある1症例を経験したので報告し，併せて文献的考察を行なった．

症　例

患者：64歳，女性．

主訴：呕気および上腹部不快感．

現病歴：昭和59年4月呕気があり近医で投薬をうけ軽快．昭和60年3月中旬より食後の呕気および上腹部不快感増強，近くの病院受診，胃透視および内視鏡検査で，①幽門部胃癌，②胃体上部多発性潰瘍，③十二指腸ポリープの診断をうけ手術のため同年5月当院に入院．

臨床検査所見：carcinoembryonic antigen 143ng/ml，血中ガストリン547.9pg/ml，胃酸・無酸，便潜血オルトリジン（＋）以外は異常値なし．

X線検査所見：①幽門部小弯側にBorrmann 1型様の隆起性病変を認めた．この腫瘍により幽門の不完全狭窄をきたしていた．②胃体上部大弯側後壁および前壁（2箇所）に皺壁の集中像あり線状潰瘍を呈していた（図1）．③十二指腸球部後壁にポリープを認む．

内視鏡検査所見：①幽門部小弯側に表面不整で発赤を伴うBorrmann 1型の腫瘍あり．この頂点のやや後壁よりの部分から肛門側にかけて縦軸方向に浅い陥凹がある（図2）．②胃体上部の前後壁にかけて白苔を伴う線状潰瘍を認めた．③十二指腸後壁に山田III型のポリープがあり，その表面は平滑で中心に浅い陥凹をみ

図1　胃体上部に多発性潰瘍を認む．

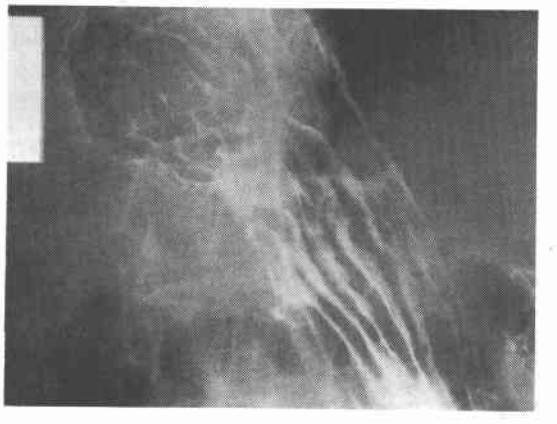

＜1986年4月9日受理＞別刷請求先：寺田　信國
〒520-21　大津市瀬田月輪町　滋賀医科大学第1外科

図2　Borrmann 1型胃癌を幽門小弯側に認む.

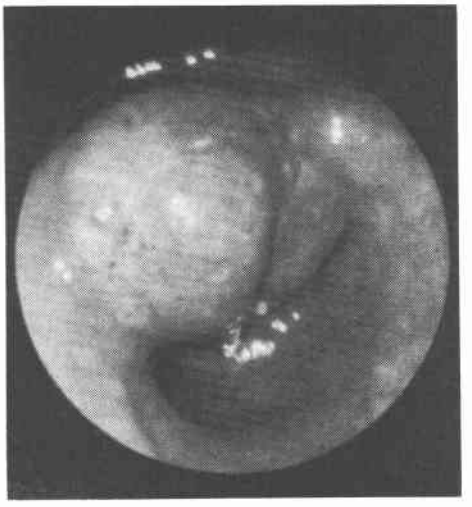

図3　十二指腸後壁にポリープをみとめる.

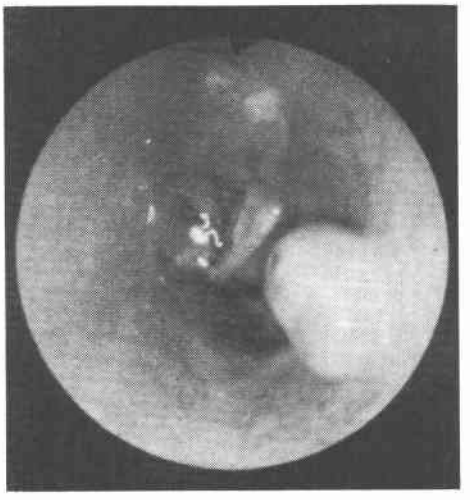

とめた(図3). 生検がそれぞれの病変に対して施行され, ①tubular adenocarcinoma (Group 5), ②chronic inflammation, ③polyp, hyperplastic typeと診断された.

手術所見：胃癌は明らかに漿膜面に出ていたが周囲臓器への浸潤はなく(S_2), 肉眼上肝転移・腹膜播種を認めず(H_0, P_0), リンパ節転移も認めなかった. 十二指腸球部・後壁にはポリープを外壁から触知できた. 胃幽門側亜全剔術・R_2リンパ節郭清を施行し, 十二指腸ポリープは胃十二指腸につけて切除した. 胃体上部の潰瘍は術前の治療でほぼ治癒しており, 残胃側にのこした. Billroth I法で再建した.

図4　幽門小弯側のBorrmann 1型胃癌, 矢印にポリープ様病変

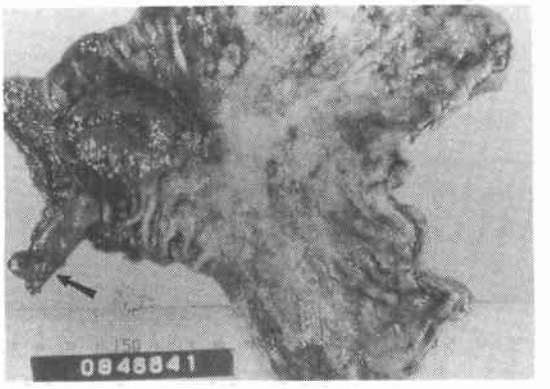

図5　粘膜下にカルチノイドの増生あり

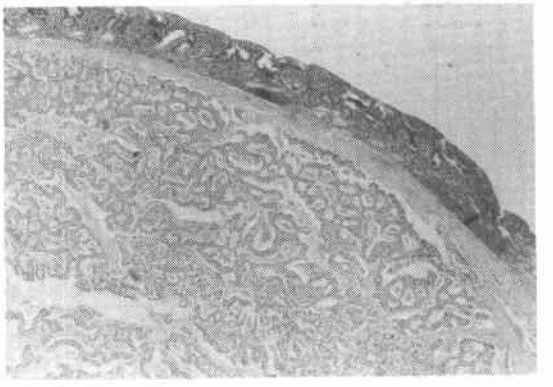

切除標本所見：幽門側小弯を中心に4.5×3.5cmのBorrmann 1型の腫瘍あり, 胃長軸に沿って線状の陥凹をみとめる. また幽門輪より1.8cmの十二指腸球部後壁に10×7×5mmの山田III型のポリープをみとめた(図4).

組織学的所見：十二指腸の腫瘍細胞は粘膜下層に比較的限局して存在し, 腫瘍細胞は多角形でそれぞれよく似た均一の大きさを呈し細胞質は弱好酸性である. 細胞配列は線維性間質により境界鮮明な索状構造を示し, カルチノイドと診断された(図5). また好銀染色(Grimelius法)では好銀顆粒を認めたが, 銀還元反応(Fontana-Masson法)では陰性であった. 切除切片のセロトニンは陰性であった. 胃癌に関してはwell differentiated tubular adenocarcinoma, se, ly l, vo, aw(−), ow(−), n_1(−), n_2(−), stage IIIの診断を得た.

なお術前に生検でカルチノイドの診断が得られず，術前に測定されていなかった血中セロトニン，VMA，5-HIAA，カテコールアミン，ACTH などを術後24日目に測定したがいずれも正常値以内であった．

考　察

消化器カルチノイドはほかに悪性腫瘍を合併する頻度が高いといわれている．本邦では剖検輯報の検索で野々村[1]が29%（22/75）に悪性腫瘍の合併がみられ，そのうち十二指腸カルチノイドで悪性腫瘍が合併したのは23.1%（3/13）と報告している．われわれの集計では十二指腸カルチノイドの本邦における症例数は自験例をも含めて82例であり，その中で18例（22.0%）に悪性腫瘍の合併がみられた（表1）．

合併した悪性腫瘍の中で胃癌が14例と多いが，特にそのうち9例は早期であった．この理由は十二指腸カルチノイドが十二指腸や胆道の閉塞症状をおこしやすく，また潰瘍の発現頻度が高いため臨床症状が出やすく，このため十分な検索をうけ，たまたま早期の状態で胃癌がみつかったことによると考えられる．

興味あることは悪性腫瘍を合併していない症例では現在までにすでに16例が術前の生検で病理学的にカルチノイドと診断されているのに反し，悪性腫瘍合併例ではわずかに1例で確診を得たにとどまっていることである．これはカルチノイドが粘膜固有層の深部から発育して主に粘膜下で腫瘤を形成するため，生検では粘膜の表層の正常部位のみ採取されることが多いためである．悪性腫瘍を合併しているとこれを早急に切除してやる必要があることから，boring biopsy や polypectomy などの詳細な検索が行われず手術にふみ切ったというのが大方の実情である．

一方，十二指腸カルチノイドは消化性潰瘍とも合併する頻度が高いといわれている（Mac Donald[12] 38%，Horsley[13] 26%）がわれわれの集計では30.5%（25/82例）にみられそのうち4例は Zollinger-Ellison syndrome と診断されている．

曽我[14]によるとカルチノイドは原腸系臓器組織に分布する内分泌細胞に起源を求めうる腫瘍群であると述べられているが，実際5-HT のほか，インシュリン・ガストリン・グルカゴン・ACTH・PTH など多くのホルモンが分泌されていることが知られており，このうち

表1　本邦における十二指腸カルチノイドと他の悪性腫瘍合併例

報告者	年度	年令	性	部位	術前診断	合併した悪性腫瘍	他の消化管合併症
山　内	1970	62	♂	Ⅰ	胃潰瘍・十二指腸ポリープ 閉塞性黄疸	膵頭部癌	胃潰瘍
高　田	1972	75	♂	Ⅰ	早期胃癌 溶血性貧血	早期胃癌	
小　池	1973	54	♂	Ⅰ	早期胃癌	早期胃癌	
太　田[2]	1975	75	♂	Ⅰ	早期胃癌	早期胃癌	胃多発性ポリープ
高　橋[3]	1976	68	♀	Ⅰ	早期胃癌・十二指腸隆起性病変	早期胃癌	
猪　口[4]	1977	53	♀	Ⅰ	胃潰瘍早期胃癌 十二指腸ポリープ	早期胃癌	胃潰瘍
磯　部	1978	64	♂	Ⅰ	胃　癌	胃　癌	
諸　富	1979	76	♀	Ⅰ	早期胃癌・胆石症	早期胃癌	
古　賀[5]	1980	65	♂	Ⅰ	早期胃癌	胃　癌	ZES*
池	1980	65	♂	?	胃癌・胃潰瘍 十二指腸ポリープ	胃　癌	胃潰瘍
沢　井[6]	1981	54	♂	Ⅱ		横紋筋肉腫	
下　山[7]	1981	43	♂	Ⅱ(乳)	カルチノイド疑	Vater 乳頭部癌	
島　山[8]	1982	59	♂	Ⅰ(胃十二指腸境界部)	早期胃癌 胃粘膜下腫瘍	早期胃癌	
関　[9]	1982	60	♀	Ⅱ	十二指腸ポリープ 十二指腸癌	十二指腸早期癌	メツケル憩室
橋　野[10]	1982	72	♂	Ⅰ	胃　癌	早期胃癌	総胆管結石
山　田[11]	1983	61	♀	Ⅰ	胃　癌	早期胃癌	
川　上	1985	70	♂	Ⅰ	胃癌・胃ポリープ 十二指腸カルチノイド	胃　癌	胃多発性ポリープ
著　者	1985	64	♀	Ⅰ	胃癌・胃潰瘍 十二指腸ポリープ	胃　癌	胃潰瘍

* ZES：Zollinger－Ellison Syndrome

の消化管ホルモンによっても消化性潰瘍が引き起こされると考えられる.

以上のように，十二指腸カルチノイドに悪性腫瘍および消化性潰瘍は高頻度に合併するといわれているが，われわれの症例のように両者を同時に合併した症例は猪口[4]の報告以来，自験例を含めてわずかに5例である．さらに十二指腸カルチノイドと悪性腫瘍または消化性潰瘍の合併頻度は本邦の重複癌の発生頻度にくらべてきわめて高く（他臓器癌と胃癌と重複する頻度3.73%[15]），診療にあたっては合併病変の見逃しのないように心がけるべきである.

結　語

カルチノイドは悪性腫瘍・胃潰瘍を合併しやすいといわれているが，十二指腸カルチノイドに胃癌・胃潰瘍の併存をみた症例を報告するとともに，同様の報告例を集計し若干の検討を加えた.

文　献

1) 野々村昭孝, 太田五六, 船木宏美ほか：転移を来した胃カルチノイドの2剖検例と直腸癌を合併した直腸カルチノイドの1症例．日消病会誌　76：1522—1531，1979
2) 太田陽一, 富川正樹, 泊　康男ほか：消化管カルチノイドの2例：直腸ならびに早期胃癌と溶血性貧血を伴った十二指腸カルチノイド．臨外　30：913—918，1975
3) 高橋俊二郎, 杉本誠起, 大石健三ほか：早期胃癌に合併した十二指腸カルチノイドの1例．外科診療　18：467—470，1976
4) 猪口嘉三，福島博愛，小深田盛一ほか：十二指腸carcinoid：胃潰瘍・早期胃癌合併例．臨外　32：1185—1189，1977
5) 古賀安彦, 松井敏幸, 朔　元則ほか：十二指腸球部カルチノイド腫瘍によるZollinger-Ellison症候群の1例．胃と腸　16：795—801，1981
6) 沢井冬樹, 本庄　昭, 松本善孝ほか：多発性神経線維腫症（Recklinghausen病）に右梨状筋に原発した横紋筋肉腫と十二指腸カルチノイドを合併した1例．内科　48：533—536，1981
7) 下山孝俊, 北里精司, 高木敏彦ほか：Vater乳頭部にカルチノイドと癌が共存した1例．胃と腸　16：589—593，1981
8) 畠山茂毅，長崎　彬，丸山寛二ほか：胃・十二指腸境界領域のカルチノイドに早期胃癌を合併した1例．消外　6：493—496，1983
9) 関　雅博, 津田基博, 龍村俊樹ほか：早期十二指腸癌と十二指腸カルチノイドの併存した1例．臨外　37：1419—1423，1982
10) 樋野興夫, 井上賢二, 朴　正信：十二指腸球部カルチノイドと早期胃癌が重複した1症例．綜合臨　31：360—364，1982
11) 山田哲司, 船木芳則, 岩瀬孝明ほか：十二指腸カルチノイドの3治験例．日消外会誌　16：97—101，1983
12) Mac Donard RA: A study of 356 carcinoid of the gastrointestinal tract: Report of four new cases of the carcinoid syndrome. Am J Med 21：867—868，1956
13) Horsley GH, Golden BN: Carcinoid tumors of the duodenum. Surg Gynecol Obstet 105：417—424，1957
14) 曽我　淳：いわゆるApudomaと消化管carcinoid（Urgut Endocrinoma）．臨科学　13：1362—1369，1977
15) 霞富士雄, 東郷実元, 太田博俊ほか：胃癌膵臓癌重複例の検討．癌の臨　23：1306—1314，1977