日消外会誌　19（12）：2432～2435，1986年

膵管空腸側々吻合術を施行した慢性背側膵炎の1例

名古屋大学第1外科
土江　健嗣　　二村　雄次　　早川　直和　　神谷　順一
長谷川　洋　　岡本　勝司　　岸本　秀雄　　塩野谷恵彦

A CASE OF CHRONIC DORSAL PANCREATITIS TREATED BY PANCREATICO-JEJUNOSTOMY

Kenji TSUCHIE, Yuji NIMURA, Naokazu HAYAKAWA, Junichi KAMIYA, Hiroshi HASEGAWA, Katsushi OKAMOTO, Hideo KISHIMOTO and Shigehiko SHIONOYA
The First Department of Surgery, Nagoya University School of Medicine

索引用語：膵管非融合，慢性背側膵炎，膵管空腸側々吻合

はじめに

腹側膵管系と背側膵管系の非融合例には膵炎もしくは膵炎様発作を認める症例が多く，これには背側膵管系の導管口である副乳頭開口部が大きく関与していると考えられている．今回われわれは背側膵管系のびまん性拡張と膵石を認めた膵管非融合例に膵管空腸側々吻合術を施行し良好な結果を得た症例を経験したので文献的考察を加えて報告する．

症　例

年齢・性：48歳，男性．

主訴：全身倦怠感，左脇部痛．

既往歴：特記すべきことなし．

家族歴：母親に糖尿病を認める．

飲酒歴：認めず．

現病歴：15年前より疲れやすい．背部重圧感があった．昭和56年ごろより主訴が出現し近医で糖尿病を指摘された．昭和59年7月，倦怠感消失せず某院内科受診し，膵石症，および膵管非融合を指摘された．昭和59年9月精査のため名大病院内科入院，同年11月手術目的のため名大第1外科に転科した．入院時現症：貧血，黄疸を認めず脇周囲に腹痛あるも圧痛は認めなかった．血液生化学的所見では空腹時血糖の高値を認め，検尿所見では尿糖++を認めたが，血中，尿中アミラーゼ値は，正常であった．なお50g oral glucose tolerance test（50gOGTT）では糖尿病型を示し，pancreozymin-secretin test（PStest）では膵酵素量，重炭酸塩濃度の2因子の低下を認めた．腹部超音波検査およびcomputed tomography（CT）検査では主膵管の拡張と膵石が認められたが(図1)，主乳頭からの内視鏡的逆行性膵胆管造影endoscopic retrograde cholangio-pancreatography（ERCP）では，胆管に拡張，狭窄はなく，拡張して短い．末梢では樹枝状となった膵管が造影された(図2)．副乳頭からのERCP検査は成功しなかったが，膵管非融合例（pancreas divisum)で，背側膵管の高度拡張と膵石を伴う慢性背

図1　CT像：主膵管の拡張と膵石を認める．

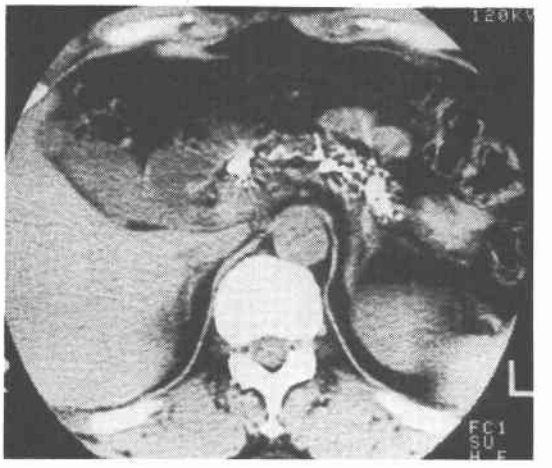

＜1986年4月9日受理＞別刷請求先：土江　健嗣
〒466　名古屋市昭和区鶴舞町65　名古屋大学医学部第1外科

図2　主乳頭からのERCP像（腹側膵管）：末梢が樹枝状となった拡張して短かい膵管が造影された．

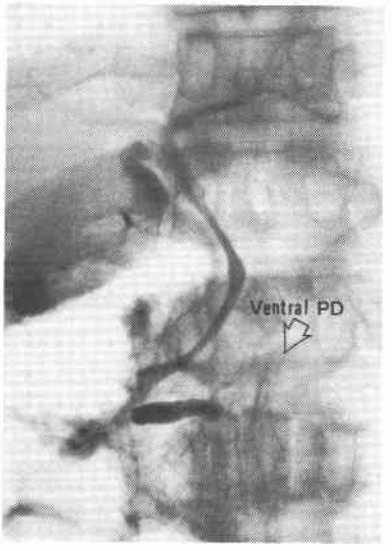

図3　術中写真：膵は全体に萎縮し，硬化が著しい．

図4　術中背側膵管造影像：背側膵管およびその分枝はびまん性に拡張し，造影剤は副乳頭（矢印）のみを通って十二指腸に流出した．腹側膵管との交通は認められない．

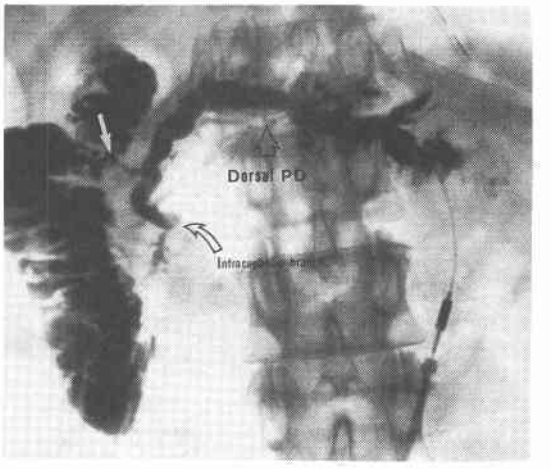

図5　背側膵管を切開すると膵管内に鋳型状に嵌頓した膵石が数個認められた．膵管の拡張は約10mmであった．

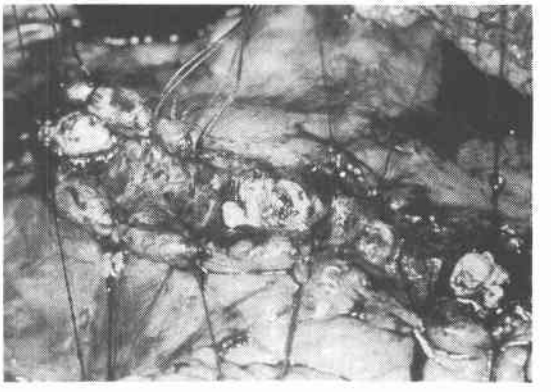

側膵炎と診断し，背側膵管のドレナージを目的として昭和59年12月膵管空腸側々吻合術（Partington's operation）[1]を施行した．

術中所見：膵は全体に硬く，体部，尾部は萎縮し，分枝内の結石が透見でき，拡張した膵管を触知できた（図3）．

術中膵管造影では背側膵管は，主膵管も分枝もびまん性に拡張していた．造影剤は副乳頭のみを通って十二指腸に流出し，腹側膵管との交通は認められなかった（図4）．背側膵管を約10cmにわたり切開すると，膵管の中に鋳型状に嵌頓した膵石が数個認められた．膵管の拡張は約10mmであった（図5）．摘出した膵石は黄白色から白色で10mm大のが3個，3mmから5mm大の6個，計9個であった（図6）．なお，この症例では術前に胆嚢のコレステロールポリープの存在も指摘されており，胆嚢も同時に摘出した．

組織所見：膵管切開時に採取した膵実質は線維化が強く外分泌腺の脱落がみられ膵管分枝の増生と円形細胞浸潤を認める慢性膵炎の所見であった（図7）．患者は術後8カ月を経た現在腹痛もなく健在である．

考　察

膵管非融合症例は欧米では，ERCP施行例の3.0%～5.8%に認められると報告されているが[2)3)]，本邦で

図6　摘出された背側膵管内の膵石．色は黄白色から白色で，10mm大が3個，3mmから5mm大が6個，計9個であった．

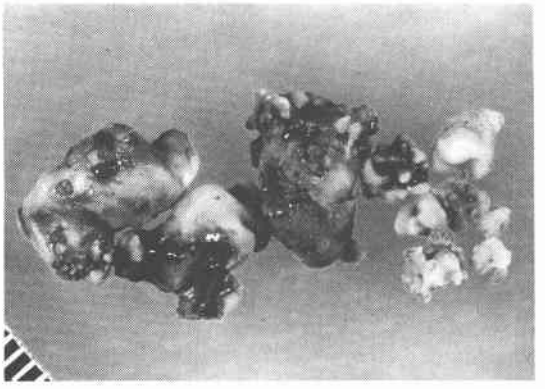

図7　組織所見：線維化が著明で，外分泌腺の脱落が見られ，膵管分枝の増生と円形細胞浸潤を認める．Hematoxylin-Eosin染色×10

は1％前後の頻度で見られるという報告[4)5)]が多い．その診断には副乳頭からの背側膵管の造影で腹側膵管との交通がないことを証明することが不可欠である．われわれの症例は術前，頭乳頭からの造影はできなかったが，術中の膵管造影で膵管非融合の診断が可能であった．膵管非融合症例においては膵炎様発作もしくは膵炎を伴うものが多ことが報告されており[2)3)6)7)]，この原因として副乳頭口からの膵液の流出障害が想定されている[2)3)6)8)9)]．しかしながら，形態学的に膵管造影で慢性膵炎所見を認める背側膵管像を見ることはめずらしく，自験例のようにびまん性の膵管拡張や膵石を認めることはまれである．われわれの症例は飲酒歴もなく，慢性膵炎の成因として膵液のうっ滞が強く推測され，Dreilingらが[10)]が主張するobstruction-hypersecretion theoryを支持する典型的な症例と考えている．

膵管非融合に伴う膵炎や膵炎様疼痛発作はその原因が副乳頭口の狭窄が原因と推測されているため，これらの症状を伴う症例に対する外科的治療は，副乳頭形成術に主眼がおかれており，欧米では良好な結果が報告されている[8)9)11)~14)]．Warshawら[14)]は副乳頭形成術の予後として副乳頭口の狭いものほど，また術前に疼痛発作の著るしかったものほど効果的であったと報告しているが，自験例のように高度の膵管拡張を伴い線維化が著しい慢性膵炎症例にたいしては膵管空腸吻合および膵切除が必要であると述べている．Cottonらは[3)]内視鏡的副乳頭切開術を行い効果的であった症例を報告しているが，これらの症例はいずれも短期間で副乳頭口の再狭窄が起きたと述べている．本邦では膵管非融合例で背側膵管に異常像を認めた報告[15)16)]や慢性背側膵炎を伴った報告例[17)~19)]は散見されるが，手術報告例は見られない．なお，本症例では腹側膵管の拡張も認めた．Cottonらは背側膵管に高度の炎症性変化を認めた膵管非融合例は腹側膵管にも異常を認めることがあると報告し[3)7)]，これを背側膵からの炎症の波及によるものと推測している．われわれの症例の腹側膵管の変化も同様の様序が推測されるが，腹側膵にのみ炎症性変化を認める症例も存在する[20)]ことから断定はできない．

まとめ

腹側膵管系と背側膵管系の非融合例で膵石を伴う背側膵管系のびまん性拡張を認めた慢性背側膵炎に対して，膵管空腸側々吻合術を施行し，良好な結果を得た1症例を報告した．

本論文の要旨は第214回東海外科学会で報告した．

文　献

1) Partington PF, Rochelle RE: Modified procedure for retrograde drainage of the pancreatic duct. Ann Surg 152：1037—1043, 1960
2) Rosch W, Koch H, Schaffner O et al: The clinical significance of the pancreas divisum. Gastrointest Endosc 22：206—207, 1976
3) Cotton PB: Congenital anomaly of pancreas divisum as cause of obstructlve pain and pancreatitis. Gut 21：105—114, 1980
4) 中野　哲，綿引　元，武田　功ほか：ERCPで主膵管の短小像を示した症例の検討—Shortmain pancreatic duct syndromeの提唱—．Gastroenterol Endosc 20：828—835, 1978
5) 小西孝司，大田哲生，泉　良平ほか：背側・腹側膵

管非癒合例の臨床的検討．胆と膵 3：1601—1607，1982
6) Gregg JA: Pancreas divisum: Its association with pancreatitis. Am J Surg 134：539—543, 1977
7) 木津 稔，川井啓市，Cotton PB：膵管奇形と膵障害—膵 malfusion の ERCP 所見を中心にして．臨放線 23：1353—1358，1978
8) Cooperman M, Ferrara JJ, Fromkes JJ et al: Surgical management of pancreas divism. Am J Surg 143：107—112，1982
9) Richter JM, Schapiro RH, Mulley AG et al: Association of pancreas divisum and pancreatitis, and its treatment by sphincteroplasty of the accessory ampulla. Gastroenterology 81：1104—1110，1981
10) Dreiling DA, Richman A, Fradkin NF et al: The role of alcohol in the etiology of pancreatitis. A study of the effect of intravenous ethyl alcohol on the external secretion of the pancreas: Gastroenterology 20：636—646，1952
11) Gregg JA, Monaco AP, McDermott WV: Pancreas divisum result of surgical intervention. Am J Surg 145：488—492，1982
12) Russell RCG, Wong NW, Cotton PB: Accessory sphincterotomy (endoscopic and surgical) in patients with pancreas divisum. Br J Surg 71：954—957，1984
13) Keith RG, Shapero TF, Saibil FG: Treatment of pancreatitis associated with pancreas divisum by dorsal duct sphincterotomy alone. Can J Surg 25：622—626，1982
14) Warshaw AL, Richter JM, Schapiro RH et al: The cause and treatment of pancreatitis associated with pancreatitis associated with pancreas divisum. Ann Surg 198：443—452，1983
15) 渋谷 隆，斎藤清二，稲土修嗣ほか：膵管癒合不全症における膵管像の検討．Gastroenterol Endosc 26：1278—1284，1984
16) 矢崎康幸，関谷千尋，北川 隆ほか：背・腹側膵非癒合例の内視鏡的経副乳頭膵管造影における先細カニューレの有用性．Gastroenterol Endosc 24：467—472，1982
17) 菊地一博，原沢 茂，原 雅文ほか：膵癒合不全に合併した高度慢性背側膵炎の1例．Gastroenterol Endosc 24：1118—1124，1982
18) 土岐文武，子井 至，斎藤明子ほか：慢性背側膵炎の1例．日消病会誌 77：90—93，1980
19) 李 文英，土岐文武，大井 至ほか：膵管 malfusion 例に合併した慢性膵炎の1例．胆と膵 2：1057—1062，1981
20) 太田哲生，小西孝司，宮碕逸夫ほか：背側・腹側膵管非癒合例に合併した慢性腹側膵炎の1例．胆と膵 3：1351—1356，1982