日消外会誌　19 (12)：2436～2439，1986年

脾内に進展した膵仮性嚢胞の1例

東海病院外科　同　内科*
長谷川　洋　　新村　健司　　村瀬　敏之*
名古屋大学第1外科
岸本　秀雄　　前田　正司　　二村　雄次　　塩野谷恵彦

A CASE OF PANCREATIC PSEUDOCYST INVOLVING THE SPLEEN

Hiroshi HASEGAWA, Kenji SHINMURA, Toshiyuki MURASE*, Hideo KISHIMOTO, Shoji MAEDA**, Yuji NIMURA** and Shigehiko SHIONOYA****
Ist Dept. of Surgery, Nagoya University School of Medicine**

索引用語：脾嚢胞，膵仮性嚢胞，慢性膵炎

I. 緒　　言

膵仮性嚢胞は膵炎・外傷などに伴ってしばしば見られ，発生部位としては小網内が最も多いとされている．また，しばしば感染，穿孔，出血などの合併症が認められるが[1)2)]，脾内に進展したとの報告は極めてまれである．最近われわれはこの1例を経験したので若干の文献的考察を加えて報告する．

II. 症　　例

症例：63歳，男性．

主訴：左肩部痛．

既往歴：58歳時，急性膵炎にて1カ月入院．外傷の既往なし．

現病歴：昭和60年5月，左肩部痛出現．6月になり疼痛とともに38～39℃の発熱も出現．近医にて治療を受けるも軽快せず，7月3日，当院に入院した．40年間，毎日日本酒を2～5合，多い時は1升位飲んでいた．

入院時現症：体格中等度，栄養良好．結膜に黄疸，貧血を認めず．腹部は平坦で軟，肝・脾は触知しなかった．

入院時検査成績：白血球10,200/mm³, CRP 1.7mg/dl，血糖128mg/dl，血中アミラーゼ491～941Somogyi Unit (SU)，エラスターゼ1,651ng/dl の高値を認めた．また，50g 経口糖負荷試験は糖尿病型であった．

胸部単純X線撮影：左胸腔に小量の胸水貯溜を認めた．

胃透視所見：胃体部から穹窿部にかけ著明な壁外性の圧排像を認めたが，浸潤像は認めなかった（図1）．

腹部超音波検査所見：脾門部および脾内に2個の嚢胞性病変を認めた．主膵管，肝内胆管の拡張は認めなかった（図2）．

Computed tomography (CT) 所見：脾門部および

図1　胃透視
胃は圧排され変形している．

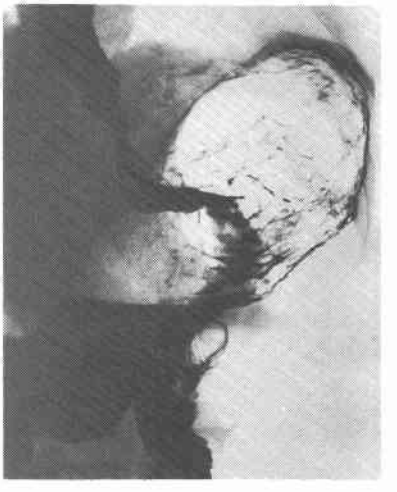

＜1986年4月9日受理＞別刷請求先：長谷川　洋
〒422　静岡市小鹿1－1－1　静岡済生会総合病院外科

図2　腹部超音波検査
脾門部および脾（SP）内に2個の嚢胞性病変を認める．

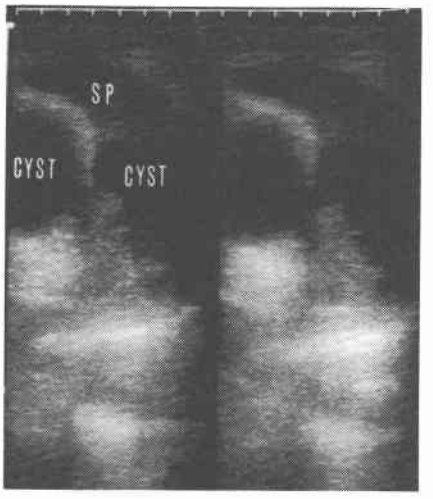

図3　造影CT
脾内に嚢胞性病変を認める．

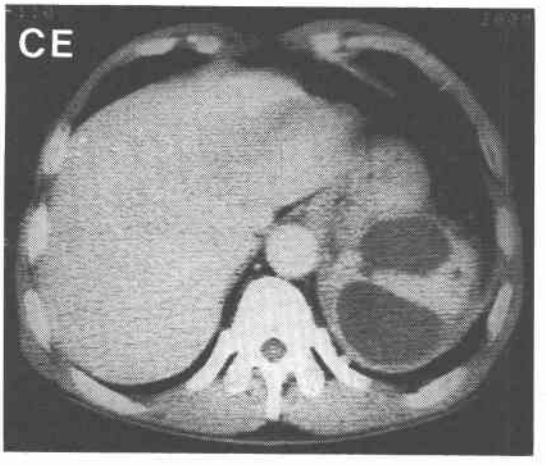

脾内に大小数個の嚢胞性病変を認めた．膵尾部は腫大していたが，主膵管の拡張は認めなかった（図3）．

内視鏡的逆行性膵胆管造影所見：総胆管，胆嚢に異常所見は認めなかった．膵管造影は不成功であった．

血管造影所見：選択的脾動脈造影では，脾動脈およびその分枝の膵尾動脈，短胃動脈は偏位伸展されていたが，encasement などの所見は認めなかった．静脈相では膵尾部の脾静脈に圧排・狭小像を認めたが閉塞はなかった（図4）．

以上により，脾内に穿破した膵仮性嚢胞と診断し昭和60年8月14日に手術を施行した．

図4　脾動脈造影
脾動脈（SA）およびその分枝は著明に偏位，伸展している．

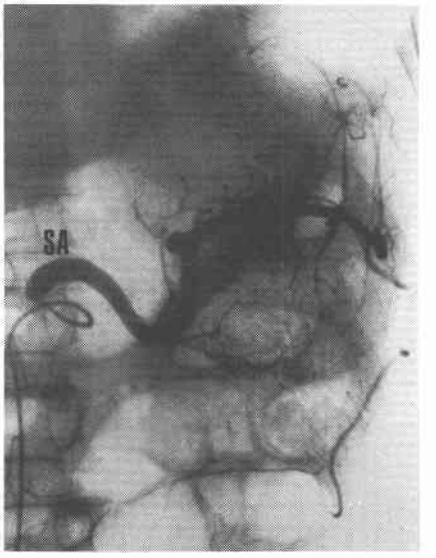

図5　術中膵管造影
頭部，体部の主膵管には特に異常を認めない．MPD：main pancreatic duct

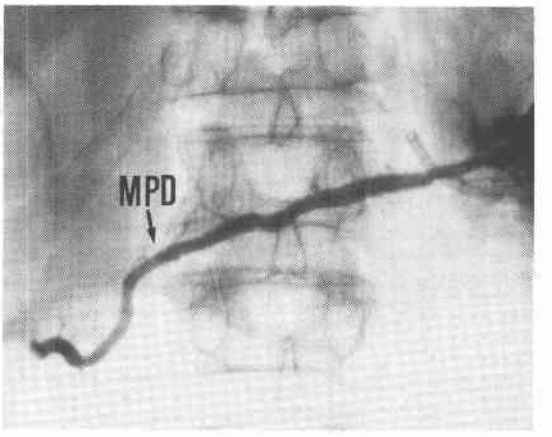

手術所見：左季肋下切開で開腹すると，膵体尾部は線維性に硬く肥厚し，周囲組織と著明に癒着していた．嚢胞は脾上極にあり胃，横隔膜と強固に癒着していた．膵尾部，脾摘除術を施行した．

術中膵管造影所見：膵尾側断端よりの膵管造影では頭部・体部の主膵管には拡張，狭窄などは認めず，造影剤の通過は良好であった（図5）．

図6　摘出標本膵管造影
膵尾部の主膵管は拡張し，嚢胞内への造影剤の漏出を認める．

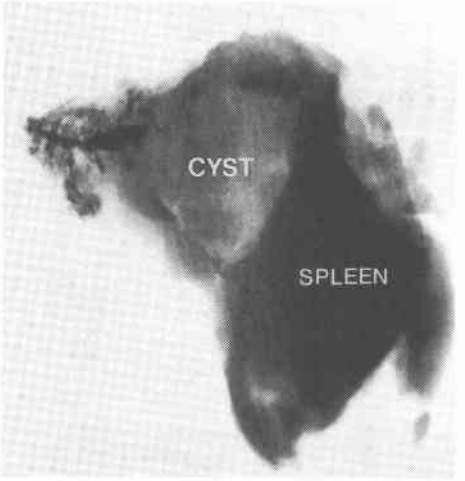

図7　固定標本割面
膵尾部および脾内に嚢胞を認める．

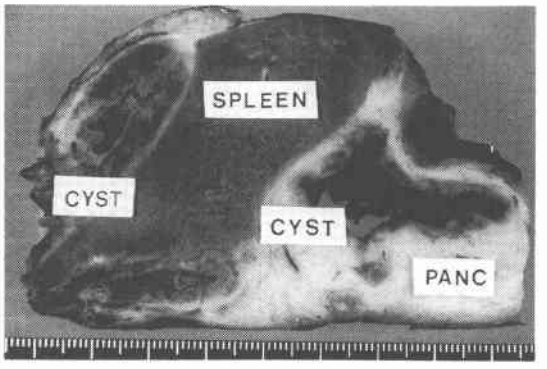

摘出標本膵管造影所見：膵尾部の主膵管は，軽度に拡張し，膵尾部の嚢胞内への造影剤の漏出を認めた（図6）．

摘出標本肉眼所見：摘出した脾臓は105×50mmで，膵尾部に1個，脾内に2個の嚢胞を認めた．嚢胞の内容液は黄色でやや混濁しており，アミラーゼ値は104,200SUと高値であった．また，細胞診はclass Iで細菌検査は陰性であった．割面では膵尾部の嚢胞と脾内の嚢胞の間に明らかな交通は認められなかった（図7）．

病理組織所見：膵の実質は脱落し，小葉内，小葉間に著明な線維化と軽度の細胞浸潤を認め，慢性膵炎と

図8　病理組織像
膵実質は脱落し著明な線維化を認める．嚢胞には上皮は認められない．（HE×10）

診断された．嚢胞は脾の被膜に囲まれ，いずれも上皮は認められず仮性嚢胞と診断された（図8）．

術後経過は良好で，現在外来にて経過観察中である．

III. 考　察

膵仮性嚢胞の成因は大部分が膵炎に由来するもので，約80～90%が膵炎によるものと報告されている[1)2)]．膵仮性嚢胞の発生部位としては小網内が最も多いが，胸腔，頚部，陰嚢など遠隔部位に発生したとの報告も散見される．しかし解剖学的に近接した位置関係にあるにもかかわらず脾内に発生した仮性嚢胞の報告は少なく，1941年のRotonら[3)]の報告以来現在までに約38例の報告があるに過ぎない．本邦でも1978年の千葉ら[4)]の報告以来自験例を含め7例の報告を見るのみである．

診断は，最近では超音波検査，CTなどにより比較的容易となってきているが，ほかの脾の嚢胞性疾患との鑑別が問題となる．Boliverら[5)]は，脾嚢胞が膵由来と証明するためには嚢胞が脾の被膜，実質に完全に包まれていることのほかに，1）嚢胞壁または付近に膵組織を認めること，2）嚢胞液のアミラーゼ値が血清値より高値であること，3）臨床的，顕微鏡的に膵炎が存在し，外傷の既往や1次的ないし2次的な脾の疾患のないこと，などの3項目をあげておりこれが一般的に認められている．本例はこれらすべての項目を満足しており，膵由来と考えて良いと思われた．

また，発生の機序としてBoliverは，1）異所性膵組織の膵炎の出現，2）膵炎で脾血管の血栓により生じた梗塞，血腫の溶解，3）脾血管，実質への消化酵素の直

表1　脾内に進展した膵仮性嚢胞（本邦報告例）

報告者	年度	年令・性	主訴	飲酒歴	アミラーゼ値 血清	アミラーゼ値 嚢胞内容液	診断法
1．千葉	1978	58 ♂	左側腹部痛・背部痛	＋	1,250 I.U.	不明	手術
2．田口	1978	46 ♂	左季肋部痛	＋	552 I.U.	10万 I.U.↑	CT
3．小沢	1980	40 ♂	左上腹部痛	＋	359 U	144,000 U	CT
4．小沢	1980	56 ♂	左上腹部痛	－	387 U	40 U	CT
5．吉岡	1981	43 ♂	左季肋部痛・背部痛	＋	570 S.U.	767 S.U.	CT
6．土屋	1982	52 ♂	上腹部痛	?	495 I.U.	不明	手術
7．自験例	1985	63 ♂	左肩部痛	＋	491 S.U.	104,200 S.U.	US

接作用，4）膵仮性嚢胞が脾門部より直接脾内に穿破する，などをあげている．本例の発生機序としては，血管造影に異常を認めないこと，異所性膵組織を認めないことより，1）2）は考えにくく，3）4）のどちらかにより生じた可能性が大と考えられる．膵尾部の嚢胞と脾内の嚢胞には明らかな交通は認められなかったが，嚢胞液中のアミラーゼ値が著しい高値を示したことより4）の機序が最も強く考えられる．

本邦報告例7例を検討した．年齢は40～63歳で全例男性であった．多量の飲酒歴のある例が多く，飲酒歴が無いのは1例のみであった．主訴は，左上腹部痛が大部分で，脾に穿破したことによると思われる特別な症状は無かった．脾内に嚢胞が存在することを診断すること自体は，超音波検査，CTなどにより容易に可能となってきたが，この嚢胞が膵由来と術前に診断することは難しい場合も多い．しかし，本邦報告例では全例が急性膵炎の既往[6]ないし血清アミラーゼの高値，膵の石灰化像[4]などを認めるので，これらの所見を総合すれば脾嚢胞が膵由来と術前に診断することは比較的容易と思われる．本邦報告例でも5例が術前に診断されていた（表1）．治療は，単なるドレナージのみでは出血などの危険性が高いので，膵尾部切除，脾摘除術が一般に行なわれており，良好な結果が得られている．

IV．結　語

慢性膵炎に起因して脾内に発生した膵仮性嚢胞の1例を報告するとともに，その発生機序，本邦報告例などにつき文献的考察を加えた．

文　献

1）Bradley EL, Clements JL, Gonzalez AC: The natural history of pancreatic pseudocysts: A unified concept of management. Am J Surg 137：135—141, 1979

2）Sankaran S, Walt AJ: The natural and unnatural history of pancreatic pseudosysts. Br J Surg 62：37—44, 1975

3）Roton M, Auburtin M: Observation d'un kyste pancreatique de la rate. Rev Med Francaise d'Extreme Orient 19：139—140, 1941

4）千葉純治，宮下英士，斎藤洋一ほか：脾内に穿破した膵仮性嚢胞の1例．胆と膵　1：85—93, 1980

5）Boliver JC, Lempke RE: Pancreatic pseudocyst of the spleen. Ann Surg 179：73—78, 1974

6）吉岡　宏，清水法男，西村興亜ほか：脾内に進展した膵仮性嚢胞の1例．臨外　36：1003—1007, 1981