日消外会誌　20（1）：87～89，1987年

十二指腸 Brunner 腺の過形成性ポリープの1例

養育会病院外科
小　田　行一郎　　垣　花　昌　彦
東京医科歯科大学第2外科
大久保　靖　　名越　正樹　　三島　好雄

BRUNNER'S GLAND HYPERPLASIA OF THE DUODENUM —A CASE REPORT—

Koichiro ODA and Masahiko KAKIHANA
Departmentment of Surgery, San ikukai hospital
Yasushi OHKUBO, Masaki NAGOSHI and Yoshio MISHIMA
The Second department of Surgery, Tokyo Medical and Dental University, School of Medicine

索引用語：十二指腸 Brunner 腺腫，十二指腸 Brunner 腺過形成性ポリープ，内視鏡的ポリペクトミー

I. はじめに

十二指腸の良性腫瘍は，まれな疾患であり全小腸良性腫瘍の20～30%[1]とされているが，最近，消化器病の診断技術の進歩に伴い，その報告例も増加している．私どもは，十二指腸球部の Brunner 腺の過形成ポリープの1例を経験し，内視鏡的ポリペクトミーにより治療しえたので，若干の文献的考察を加えて報告する．

II. 症　例

患者：67歳，主婦．

主訴：心窩部不快感．

家族歴：妹が直腸癌にて死亡．

既往歴：65歳より顔面痙攣にて治療中．

現病歴：昭和59年11月ごろより心窩部不快感が出現し，近医を受診した．上部消化管X線検査にて十二指腸球部のポリープと診断された．昭和59年11月28日，内視鏡検査を施行し生検を行ったが，悪性所見を認めず，ポリペクトミー目的で，昭和59年12月11日当科へ入院した．経過中に吐血，下血は認められなかった．

入院時所見：栄養中等度，血圧136/84，脈拍72/分，整．眼結膜に貧血，黄疸を認めなかった．胸腹部は理学的所見にて異常なし．

入院時検査所見：赤血球数376万，白血球数3,900，ヘマトクリット値39%，血色素12.8g/dl，血小板数17.7万．一般検尿は正常．便潜血反応陰性．

血液生化学所見：総蛋白7.5g/dl，アルブミン4.1g/dl．尿素窒素10.6mg/dl，GOT 29U/l，GPT 27U/l，LDH 490U/l，Na 141mEq/l，K 5.0mEq/l，総ビリルビン値0.37mg/dl，上部消化管X線検査：立位圧迫像にて十二指腸球部に境界明瞭な小指頭大の陰影欠損像を認めた（図1）．

内視鏡検査：X線検査により得られた所見に一致して，十二指腸球部大弯側に山田III型ポリープを認めた（図2）．生検の結果，class II であり，悪性所見を認めなかった．

診断および治療をかねて，昭和59年12月11日内視鏡

図1　上部消化管X線検査所見．圧迫像にて，十二指腸球部に小指頭大のポリープを認める．

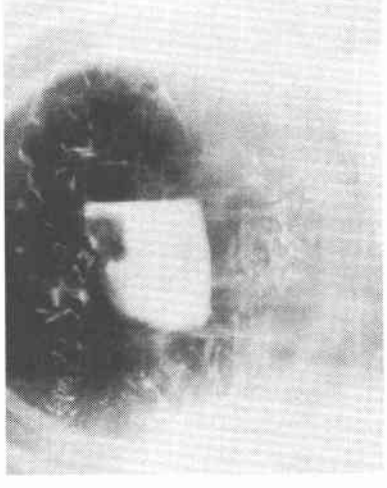

＜1986年5月14日受理＞別刷請求先：小田行一郎
〒168　杉並区上高井戸3－12－6

図2　内視鏡検査所見．十二指腸球部大弯側に，山田III型ポリープを認める．

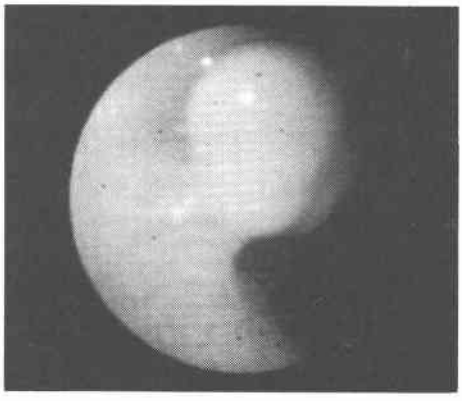

図3　ポリペクトミーされた標本の割面像（等倍）．HE（ヘマトキシリンエオジン）染色．正常十二指腸粘膜に被われている．

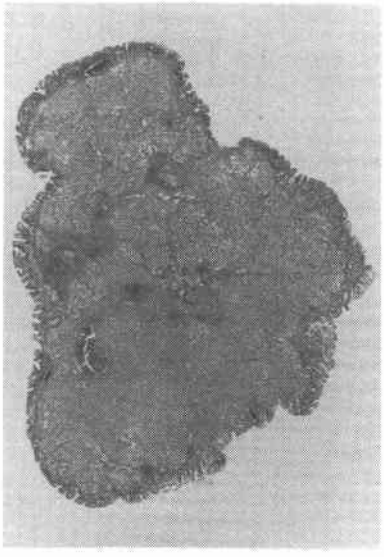

的ポリペクトミーを施行した．

術後出血，穿孔などの合併症を認めなかった．また2週間後に施行した内視鏡検査では，軽度の瘢痕を認めるのみでほとんど治癒していた．術後1年4カ月を経た現在，再発の徴候を認めず経過良好である．

病理組織学的所見：ポリペクトミーされた標本では，表面の十二指腸粘膜は正常である．粘膜下層には，異型性のない明るい細胞質をもつ Brunner 腺の増生を認める．また間質のところどころにリンパ濾胞を認め，ほかに脂肪組織，平滑筋組織も認めた（図3，4，5）．以上の病理学的所見より，十二指腸 Brunner 腺過

図4　組織所見．5（接眼）×4（対物）．HE 染色．粘膜下層に異型性のない Brunner 腺の増生を認める．

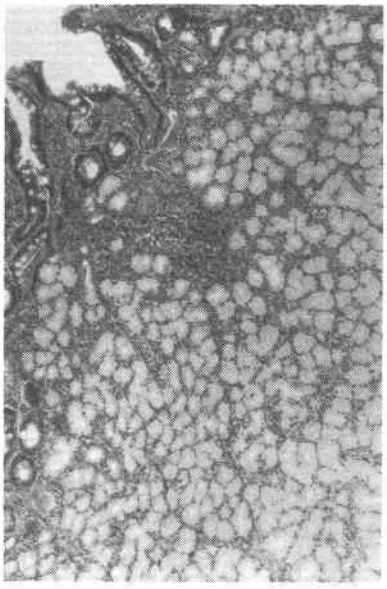

図5　組織所見．5（接眼）×20（対物）．HE 染色．Brunner 腺の増生と，間質に平滑筋組織とリンパ球浸潤を認める．

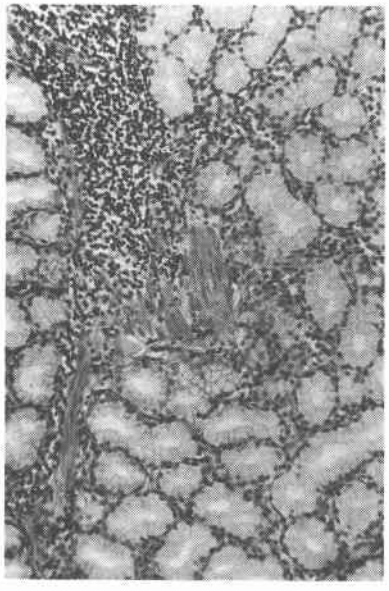

形成ポリープと診断した．

III．考　　察

原発性十二指腸腫瘍のうち良性腫瘍は20～40％を占める[1]．このうち，いわゆる Brunner 腺腫（以後は単に Brunner 腺腫と略す）は，本邦では27.2％と最も多く，

欧米集計では，腺腫（27%），平滑筋腫（17%）についで10%とやや低率となっている[2]．

最近は診断技術の進歩とともに，十二指腸 Brunner 腺腫の報告も増加している．Brunner 腺腫の報告は，1835年 Cruveilhier[3]の剖検例が最初であるとされており，本邦では関口[4]の報告が最初である．本邦では，岡ら[5]が81例について集計を行っており，それによると性別は1.5：1と男性に多い．年齢分布では，18～86歳にまで及びそのピークは51～60歳にあり全体の27%を占める．

好発部位は，本邦では第1部（球部）に97%，第2部に3%と圧倒的に第1部に発生することが多い[5]．また欧米例では，第1部に77.8%，第2部に22.8%[2]の発生率をみ，本邦例と同様第1部の発生頻度が高い．これは，Brunner 腺が，十二指腸球部に最も密であり，肛門側へ行くに従い疎になっていくという解剖学的事実を反映していると考えられている[5)6]．自験例も第1部に存在した．

形態については，自験例は，亜有茎性であったが岡らの81例の集計では，有茎性のもの32例(39.5%)，無茎性のもの22例（27.2%），記載の無いもの27例(33.3%)であった[5]．また大きさは最小のものが0.5cmで最大のものが7.5cmで平均1.6cmである[6]との報告がある．自験例は，1.5cmとほぼ平均に近い大きさであった．

愁訴としては，不定愁訴（腹満感，心窩部不快感，鈍痛）が51.4%で最も多く無症状のものも28.6%を占める[7]．中には疝痛発作[8]や幽門狭窄症状[9]を示すものがあり，本症に特有の症状は無く，X線学的にその特色ある陰影欠損像により十二指腸ポリープと診断される．内視鏡検査（特に生検技術の発達により，組織学的に Brunner 腺の過形成を証明できることもある[5)6]．

病理学的には，Brunner 腺腫と呼ばれているが，真の腫瘍ではなく，正常な Brunner 腺の増生，過形成であるとされ，間質に脂肪組織や平滑筋組織なども認めることからむしろ，性質としては過誤腫に近いとの説が有力である[5)6)10)11]．

治療としては，ポリープを含め胃切除を施行することが多かったようであるが，Brunner 腺腫が，悪性化したとの報告はなく，本症であるとの確定診断がつけば，腫瘍摘出術のみでよく[6]，ポリープの形状によっては，内視鏡的ポリペクトミーが試みられるようになってきた[5]．本邦でも9例の報告がなされており[5]，自験例も内視鏡的ポリペクトミーを施行した1例である．

私どもは，内視鏡による生検で術前に Brunner 腺腫であるとの診断がなされれば，

① ポリペクトミー可能な大きさであること

② 有茎性あるいは亜有茎性のポリープであること．

③ 熟練した術者により施行されること

④ 外来ではなく入院下で，手術の準備ができる状態であること．

などの条件下では，積極極的に内視鏡的ポリペクトミーを施行すべきであると考えている．また，術前に診断がつかない場合でも内視鏡生検を悪性所見で認められなければ，①～④の条件下で内視鏡的ポリペクトミーを施行し，その標本の病理組織学的検索にて十二指腸 Brunner 腺腫であることが確定すれば，以降経過観察することでよいと考えている．

IV. 結　語

私どもは心窩部不快感を主訴とする67歳女性の十二指腸 Brunner 腺過形成ポリープの1例を経験したので若干の文献的考察を加えて報告し，あわせて内視鏡的ポリペクトミーの適応についても述べた．

本論文の要旨は昭和60年2月16日第716回外科集談会にて発表した．

文　献

1) Bockus HL: Gastroenterology. vol 12. Philadelpnia, WB Saunders Co, 1974, p 176
2) 中村卓次，山域守也，鈴木雄二郎：十二指腸の腫瘍．2．良性腫瘍．胃と腸 4：375—384，1969
3) Cruveilhier J: Anatomie Pathologique Du Corps Humain. Paris, J B Balliere, 1829, p 1835—1842
4) 関口蓄樹：仮性胃癌—十二指腸ブフンネル氏腸腫．グレンツゲビート 1：275—280，1927
5) 岡仁津穂，砂原右欣，小川博康ほか：巨大十二指腸ブルンネル腸腫の一例と本邦報告例の検討．住友医誌 10：136—142，1983
6) 谷口勝俊，山本達夫，栗原博史ほか：十二指腸ブルンネル腺腫の2例と本邦報告例の検討2日臨外医会誌 41：675—685，1980
7) 郡 大裕，安岡孝幸，中島正継ほか：十二指腸ブルンネル腺腫の診断—自験例2例と文献的考察から—．胃と腸 8：1659—1665，1973
8) 林日出雄：十二指腸ポリープの手術例．日外会誌 57：130，1956
9) 清川八郎，千葉猛二：十二指腸ブルンネル氏腺腫増生の一例．東北医誌 49：788—790，1955
10) Goldman RL: Hamartomatous polyp of Brunner's gland. Gastroenterology 44：57—62，1963