日消外会誌　20（1）：90～93，1987年

経皮的ドレナージ後純エタノール注入法による肝嚢胞の1治験例

川鉄千葉病院外科
小林　進　大西　盛光　関　幸雄
丸山　達興　今関　英男

A CURED CASE OF HEPATIC CYST BY INJECTION OF ABSOLUTE ETHANOL AFTER PERCUTANEOUS DRAINAGE

Susumu KOBAYASHI, Morimitsu OHNISHI, Yukio SEKI, Tatsuoki MARUYAMA and Hideo IMAZEKI
Department of Surgery, Kawatetsu Chiba Hospital

索引用語：肝嚢胞，エタノール注入法

はじめに

近年，超音波検査，computed tomography（以下CT）検査などの普及により肝嚢胞をはじめとする嚢胞性疾患が発見される機会が多くなった．これらの多くが臨床的に無症状であり，発育も緩徐であることから特に治療を必要としない場合が多い．しかし，臨床症状を有するもの，破裂の危険性のあるものは何らかの治療法が必要となる．現在まで肝嚢胞に対する根治的治療法としては開腹手術[1]以外特に知られていないが，今回，上腹部痛を主訴とした肝嚢胞症例に対し，経皮的ドレナージ後純エタノール注入法による1治験例を経験し，非常に有用と考えられたので若干の文献的考察を加え報告する．

症　例

患者：69歳，男性．

主訴：上腹部痛，発熱．

家族歴：特記すべきことなし．

既往歴：64歳時，外鼡径ヘルニア嵌頓にて小腸部分切除．

現病歴：昭和60年5月6日，突然39.0℃に熱発．5月7日近医入院となるが上腹部痛著明となり，肝膿瘍の疑いにて，5月14日当院へ転院となる．

入院時現症：体格は中等度で栄養は比較的良好．黄疸，貧血は認めず，心肺にも異常を認めなかった．腹部は平担で，腫瘤は触知されなかったが，心窩部より右季肋部にかけて，圧痛を認め，特に深吸気時の自発痛を訴えた．また，筋性防禦は軽度であった．

入院時検査：

a）血液検査成績；白血球数11,700/mm³，アルカリフォスファターゼ(Al-p)15.8KAと両者の上昇をみたが他に異常値を認めず，carcinoembryonic antigen (CEA)，α-fetoproteinなどの腫瘍マーカーも正常域内であった．

b）超音波検査所見；腹部超音波検査にて，右前区域に内部無エコー，後方に音響増強を有し，輪郭は明瞭，壁は平滑で，約7.5cm径の卵円形の部位あり，肝嚢胞を疑わせた．また，同様の所見を有する小嚢胞と考えられるものが左外側区域にかけ多数散在していた．

c）CT検査所見；入院時CT像を，図1に示すが，やはり内容は液状，表面は平滑であり肝嚢胞を疑わせ，右前区域のものは体積228.2cm³，左内側区域のものは8.1cm³であり，それらの周囲に小嚢胞が散在していた．

d）穿刺造影所見；図1に示すごとく，右前区域の主嚢胞をpigtail catheterにて穿刺し，同時に造影を行ったが，辺縁は平滑，卵円形，内容液は，褐色透明であり，細菌，悪性細胞は検出されなかった．

入院後経過：入院後の治療経過を図2に示すが，経皮的ドレナージを2週間施行後，ドレナージ用チューブより純エタノールを3cc注入し，エタノールは吸引排泄せず，ドレナージ用チューブを抜去した．その後，一時，退院となるが，38.5℃まで熱発したため再入院．

＜1986年5月14日受理＞別刷請求先：　小林　進
〒280　千葉市南町1―11―12　川鉄千葉病院外科

図1　入院時CT像，穿刺造影像

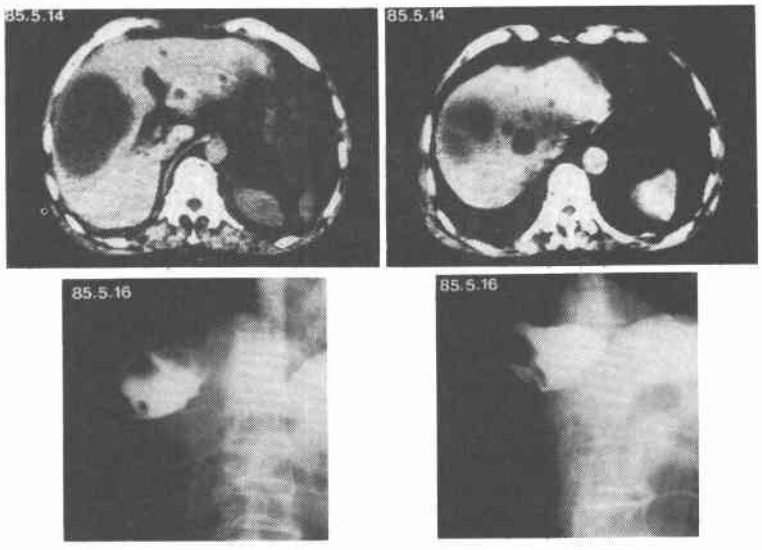

図2　入院後の経過

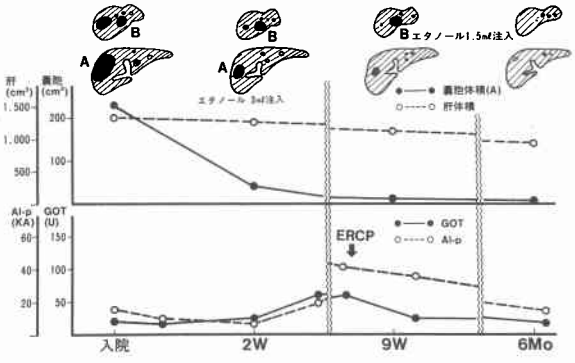

Al-p値のみ高値を示したため内視鏡的逆行性胆管膵管造影(ERCP)施行．その後熱発なく，初回の注入から，8週後に左内側区域，および，右前区域の主嚢胞に接した領域の2カ所の嚢胞に対し，22Gの経皮経肝胆管造影(PTC)針にて穿刺し，内容液を吸引後，1.5ccずつ純エタノールを注入した．その後の経過は良好であり，6カ月後の現在，エタノール注入を行った3カ所の嚢胞は消失している．

a) CT検査所見の推移；図3にCT像による右前区域の主嚢胞の推移を示すが，入院時体積は228.2cm³，2週間のドレナージ後純エタノール注入時には39.6cm³まで縮小していた．6週後には瘢痕となり，6カ月後にはほとんど消失していた．また肝体積も1,337cm³(嚢胞部分を含む)から915cm³まで縮小している．図4に左内側区域の嚢胞を示すが，これは体積にして8.1cm³であり，PTC針にて内容液吸引後純エタノール1.5cc注入のみを行なったが，この程度の小さな嚢胞は，少量の注入のみで消失すると考えられる．

b) ERCP像；初回注入時より6週目に行ったERCP像であるが，主嚢胞に近接した部位に胆管狭窄が認められている．しかし，これ以後，Al-p値は漸減し，胆管炎と考えられる所見は出現していない(図5)．

考　察

近年エコーCTの普及により，肝嚢胞は発見される機会が多くなり，さらに正確な位置と大きさを知りえるようになった．また，直接穿刺もエコー透導下でより容易となり，画像診断，液の性状，細胞診，細菌検査などを施行することにより，より正確な嚢胞そのものの診断が可能となった．しかし，治療面に関しては，現在まで，根治術として開腹手術以外特に知られておらず，手術法としては肝切除など，侵襲の大きな治療法となる[1]．しかし今回報告した経皮的ドレナージ後純エタノール注入法は侵襲が小さく，しかも根治性があり非常に有用な方法と考えられる．

表1に薬剤注入法による嚢胞疾患治療報告例を示すが，腎嚢胞に対し，1939年Fish[2]が，50%glucoseで，1966年Pearman[3]がphenolで，1967年Vestby[4]がpantopaqueで治療を試みている．肝嚢胞に対しては，1956年Rosenberg[5]がformalinで，1976年Goldstein[6]がpastopaqueで治療を試みているが，これらの効果に関してはすべてはかばかしいものではなかった．こ

図3　CT検査所見の推移

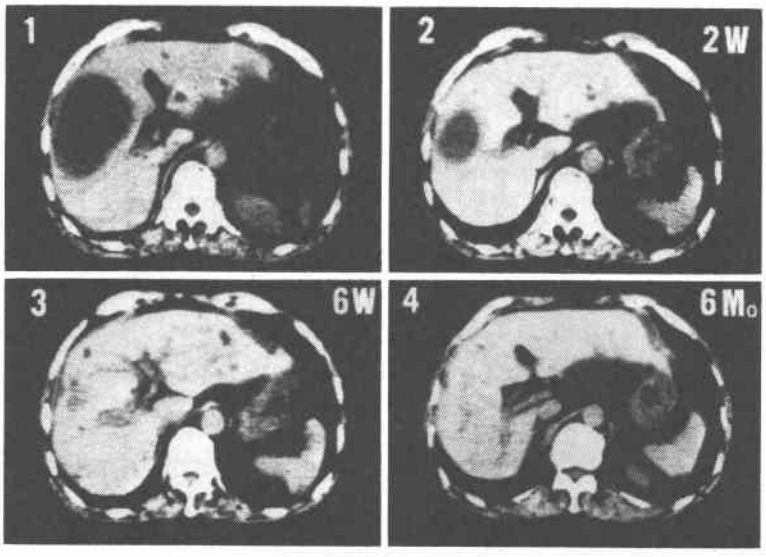

図4　左内側区域嚢胞CT像，穿刺造影像

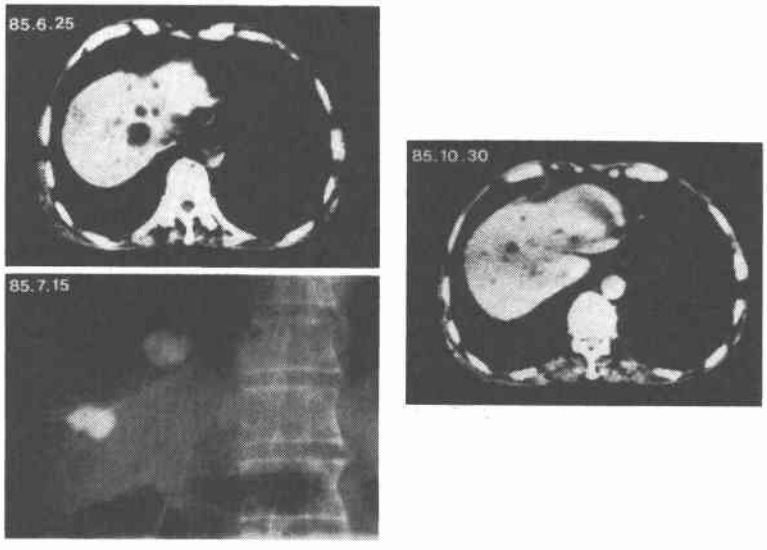

れらに対し，Bean[7]は1981年，29症例計34の良性腎嚢胞に対し，嚢胞体積の3.7～44%の純エタノールを注入し，1例の再発例を除き，治癒したと報告している．肝嚢胞に対しては，1984年内山ら[8]が，内容液1,600ccの嚢胞に対し，純エタノール80cc 2週間後さらに100ccの注入を行い著明な縮小を示したと報告している．さらに1985年，Beanら[9]は6症例6個の肝嚢胞に対し嚢胞体積の25%の純エタノール注入により，6カ月から18カ月の経過観察で再発をみていないと報告している．しかし，これらの方法は，約100ccにおよぶ多量の純エタノールを注入し，その後吸引排泄するという方法である．

これらの方法に対し，われわれの方法は，経皮的ドレナージにより，嚢胞を縮小せしめ，その後少量（今回は3cc）の純エタノール注入する方法（エタノールは吸引排泄しない）であり，比較的安全であり，しかも，根治性があるものと考えられる．

今後の肝嚢胞に対する治療方針についての考え方を

図5　ERCP 像（初回純エタノール注入より6週間後）

表1　薬剤注入法による嚢胞疾患治療報告例

	疾患名	薬剤名	年度	報告者
1	腎嚢胞	50% Glucose	1939	Fish
2	〃	〃	1954	Grabstald
3	肝嚢胞	Formalin	1956	Rosenberg
4	腎嚢胞	Phenol	1966	Pearman
5	〃	Pantopaque	1967	Vestby
6	〃	〃	1971	Sherwood
7	〃	〃	1975	Raskin
8	〃	〃	1976	Mindell
9	肝嚢胞	〃	1976	Goldstein
10	腎嚢胞	Ethanol	1981	Bean
11	眼窩内嚢胞	〃	1981	Hornblass
12	肝嚢胞	〃	1984	内山
13	肝嚢胞	〃	1985	Bean

表2に示すが，良性肝嚢胞で，小型かつ無症状の場合は経過観察でよいと考えられるが，巨大で破裂の危険性のあるもの，または嚢胞の圧迫による上腹部不快感，腹痛，黄疸などの臨床症状を有するものは何らかの治療法が必要となる．現在まで，姑息的治療法としては経皮的ドレナージ術があるが，根治的治療法としては手術療法以外なかった．手術法としても肝切除術など，侵襲の大きな治療法となるが，胆管系，脈管系との交通がないかぎり，純エタノール注入法で根治しうると考えられる．しかも，経皮的ドレナージ後に行うため少量で治癒しえ，比較的安全であると考えられる．また，小型であっても将来，位置的に症状が出現するであろうと考えられるもの，悪性であっても嚢胞上皮の悪性細胞を破壊し，その viability を低下させ，嚢胞の縮小を意図する術前療法として有意義であろうと考えられる．

表2　肝嚢胞に対する治療方針

A．良性
- 1．小型 かつ 無症状……経過観察
- 2．大型または有症状……
  - ① 姑息的治療法
    - ・経皮的ドレナージ術
  - ② 根治的治療法
    - ・手術；肝切除術
      - Deroofing術
      - 嚢胞空腸吻合術
      - etc.

  ……純エタノール注入法

B．悪性……手術；肝切除術

まとめ

1．今回，経皮的ドレナージ後純エタノール注入による肝嚢胞の1治験例を経験した．

2．肝嚢胞に対する経皮的ドレナージ後純エタノール注入法は，比較的安全で，しかも根治性があり良性肝嚢胞に対しては手術ではなく第1に試みるべき有用な方法と考えられた．

文　献

1）水戸廸郎，草野満夫：肝嚢胞の手術．手術　39：1127—1135，1985
2）Fish GW：Large solitary serous cysts of the kidney. JAMA 112：514—518，1939
3）Pearman RO：Percutaneous needle puncture and aspiration of renal cysts-a diagnotic and therapeutic procedure. J Urol 96：139—145，1966
4）Vestby GW：percutaneous needle-puncture of renal cysts, new method in therapeutic management. Invest Radiol 2：449—462，1967
5）Rosenberg GV：Solitary non-parasitic cysts of liver. Am J Surg 91：441—444，1956
6）Goldstein HM, Carlyle DR Nelson RS：Treatment of symptomatic hepatic cyst by percutaneous instillation of patopaque. Am J Roentgenol 127：850—853，1976
7）Bean WJ：Renal cysts-treatment with alcohol. Radiology 138：329—331，1981
8）岡山典明，園田俊秀，小山隆夫ほか：Absolute ethanol 経皮的注入による巨大肝嚢胞の一治験例．日医放線会誌　44：479—482，1984
9）Bean WJ, Rodan BA：Hepatic cysts-treatment with alcohol. Am J Roentgenol 144：237—241，1985