日消外会誌　20（3）：720～725，1987年

微粒子活性炭によるリンパ節染色からみた胃癌占居部位別郭清範囲の検討

京都府立医科大学第1外科
高橋　滋　高橋　俊雄　萩原　明於
京都第2赤十字病院外科
徳田　一　藤井　宏二　泉　浩
加藤　元一　竹中　温　沢井　清司

ACTIVATED CARBON PARTICLE (CH44) STAINING AS A MEANS TO DETERMINE THE EXTENT OF LYMPH NODE DISSECTION FOR METASTASIS FROM VARIOUS SITES OF CANCER IN THE STOMACH

Shigeru TAKAHASHI, Toshio TAKAHASHI and Akeo HAGIWARA
The First Department of Surgery, Kyoto Prefectural University School of Medicine
Hajime TOKUDA, Kouji FUJII, Hiroshi IZUMI,
Gen-ichi KATO, Atsushi TAKENAKA and Kiyoshi SAWAI
Department of Surgery, Kyoto Second Red Cross Hospital

R_3以上の郭清により根治切除された胃癌症例123例のうち，65例で術前内視鏡下に胃癌周囲粘膜下層に微粒子活性炭CH44を注入し，所属リンパ節を黒染し郭清を行った．これらにつき壁深達度別にリンパ節転移を検索し，胃上部（C）癌と胃下部（A）癌で各リンパ節番号別に転移率・転移度および肉眼的黒染度を比較し，郭清の方針につき以下の結果を得た．

1）CH44のリンパ指向性と実際の転移はよく一致しており，en-bloc郭清の指標としてCH44はきわめて有用であった．2）早期癌ではR_2郭清が必要であり，A癌ではNo. ⑫の重点郭清が望ましい．3）pm胃癌では定型的R_3手術が過不足のない手術と考えられた．4）ss以上の胃癌における腹部大動脈周囲リンパ節No. ⑯転移陽性例は23.3%（17/73）と高率であり．No. ⑯リンパ節の積極的な郭清をこころでみるべきであると考えられた．

索引用語：胃癌のリンパ節郭清，胃癌の壁深達度，胃癌の占居部位，腹部大動脈周囲リンパ節，微粒子活性炭（CH44）

はじめに

リンパ節転移は胃癌予後因子のなかで最も重要な因子の1つであり．胃癌根治手術ではその郭清範囲が問題となる．現在多くの施設で早期癌にはR_2郭清[1]，進行癌には拡大根治手術が施行されている．しかし正常リンパ節をも広範に郭清することは生体防御機構の面からも問題があることも事実である[2]．したがって個々の胃癌症例において局所進展に応じた適切なリンパ節郭清を施行するのが理想と考えられるが，占居部位と壁深達度に応じて郭清範囲を決定することは必ずしも容易でなく，とくに腹部大動脈周囲リンパ節（以下No. ⑯と略す）郭清の適応について論じた報告は少ない，しかしNo. ⑯転移陽性例といえども郭清・切除することにより長期生存が得られるとの報告もある．そこで著者らは十分郭清されたと考えられる症例において壁深達度とリンパ節転移の関係を検索し，進行度に応じたリンパ節郭清の範囲を検討した．さらに微粒子活性炭（以下CH44と略す）を術前内視鏡下に胃癌周囲の粘膜下に注入[3]し，これによるリンパ節染色を指標とし

＜1986年7月9日受理＞別刷請求先：高橋　滋
〒602　京都市上京区河原町通り広小路上ル梶井町465
京都府立医科大学第1外科

図1　食道下部，胃全剔を行った1症例の郭清リンパ節．数字はリンパ節番号で，分類は黒染リンパ節数/郭清リンパ節数である．No ①，⑦，⑪の転移リンパ節も黒染されている．

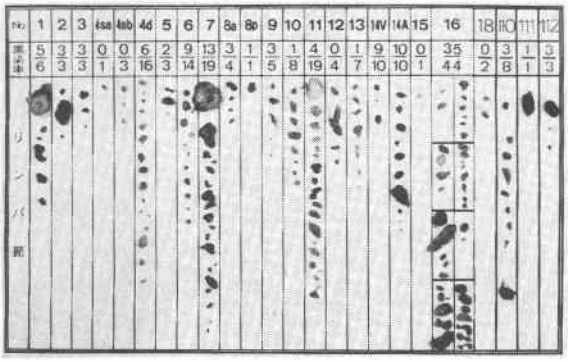

てリンパ節郭清を行うことの妥当性について郭清リンパ節の転移度と肉眼的黒染度から検討したので報告する．

対象と方法

対象は京都第2赤十字病院外科において昭和54年4月から昭和60年3月までの6年間にR_3以上の郭清により根治切除された胃癌症例123例である．このうち65例において萩原ら[4]の開発した極めてリンパ指向性が高い微粒子活性炭CH44（蒸留水1ml中に径21mμのミツビシ#44炭素50mgとポリビニルピロリドン20mgをローリング法にて分散させ滅菌した炭素懸濁液，以下CH44と略す）を手術の1～2日前内視鏡下に胃癌周囲粘膜下層4箇所に合計2ml注入し，リンパ節郭清を行い(図1)，これを点墨群とした．胃癌取り扱い規約[5]に準じた占居部位別内訳は表1のごとくであった．組織学的検索方法は胃癌取り扱い規約の作成方法により切片を作成し，顕微鏡にて転移および黒染の有無を判定した．そして下記の項目につき検索を行った．

1）対象123例のうちC癌27例，M癌42例，A癌45例で各所属リンパ節の番号別転移率(転移陽性症例数/郭清総症例数）と転移度（転移陽性リンパ節数/郭清総リンパ節数）を比較した．

2）胃癌の壁深達度とリンパ節転移の関係を検索した．とくにps(＋)胃癌におけるNo. ⑯転移陽性の程度を検索した．点墨群65例のうちC癌17例とA癌23例のリンパ節番号別黒染度(肉眼的黒染リンパ節数/郭清総リンパ節数）を比較した．

3）胃癌の壁深達度とリンパ節転移の関係を検索した．とくにps(＋)胃癌におけるNo. ⑯転移陽性の程度を検索した．

4）以上の結果をもとにC癌とA癌において深達度に応じた郭清範囲を検討した．

表1　各群における腫瘍占居部位の内訳

占居部位	症例数	点墨群
C	27	12
M	42	24
A	45	23
CMA	9	6
計	123	65

表2　各占居部位における転移例数

占居部位	n_1	n_2	n_3	n_4	計
C (n=27)	5	6	4	4	19
M (n=42)	10	3	6	3	22
A (n=45)	8	6	2	7	23

結　果

123例における占居部位別内訳はC癌27例，M癌42例，A癌45例であり．表2のごとく各群のリンパ節転移における進行度に差は認められなかった．また占居部位別の転移度はおのおのC癌10.9%(209/1915)，M癌10.9%（307/2823），A癌10.9%（268/2467）と差を認めなかった．点墨群65例の占居部位別内訳はC癌12例，M癌24例，A癌23例であり．肉眼的黒染度はC癌53.2%（771/1450），M癌50.2%（1278/2548），A癌54.5%（1061/1946）であり．有意差は認められなかった．

Ⅰ．C癌とA癌におけるリンパ節番号別にみた転移率・転移度と肉眼的黒染度の相関

1）第1群リンパ節（No. ①～⑥）

C癌の転移率は，No. ①（32.0%）・No. ②（17.4%）・No. ③（56.0%），No. ④sa（13.3%）・No. ④sb（20.0%）においてA癌より高かった．また転移度でもNo. ①（12.3%）・No. ②（17.4%）・No. ③（23.2%）・No. ④sa（7.7%）・No. ④sb（5.7%）においてA癌より高く，No. ②と③で有意差を認めた（$p<0.005$）．さらにCH44によるC癌の肉眼的黒染度は，No. ①（65.6%）・No. ②（63.3%）・No. ③（74.0%）・No. ④sb（27.5%）において有意に高く（$p<0.05$），転移率および転移度の結果とよく一致していた．これに対し，A癌の転移率は，No. ④d（28.9%）・No. ⑤（15.4%）・No. ⑥（40.0%）でC癌より高く，転移度でも同様に，No. ④d（14.1%）・No. ⑤

表3　C癌，M癌，A癌におけるリンパ節番号別転移率（%）

リンパ節番号	C(n=27)	M(n=43)	A(n=45)
①	32.0(8/25)	20.5(8/39)	17.2(5/29)
②	17.4(4/23)	14.3(4/28)	3.9(1/26)
③	56.0(14/25)	50.0(15/30)	26.8(11/41)
④sa	13.3(2/15)	20.0(2/10)	—
④sb	20.0(3/15)	4.2(1/24)	0.0(0/26)
④d	15.4(4/26)	26.2(11/42)	28.9(13/45)
⑤	4.6(1/22)	7.7(3/39)	15.4(6/39)
⑥	3.7(1/27)	27.5(11/40)	40.0(18/45)
⑦	30.8(8/26)	27.5(11/40)	22.0(8/37)
⑧a	20.0(5/25)	13.8(5/36)	15.4(6/39)
⑧p	16.7(1/6)	0.0(0/14)	5.9(1/17)
⑨	12.0(3/25)	19.2(5/26)	24.1(7/29)
⑩	19.2(5/26)	11.1(2/18)	—
⑪	25.0(6/24)	20.6(7/34)	10.8(4/37)
⑫	0.0(0/16)	3.3(1/30)	10.8(4/37)
⑬	0.0(0/18)	18.2(4/22)	6.1(2/33)
⑭	27.3(3/11)	0.0(0/17)	9.1(2/22)
⑯	17.1(3/21)	10.4(3/29)	18.4(7/38)

表4　C, A癌におけるリンパ節番号別転移度と肉眼的黒染度（1）

転移度(%)

リンパ節番号	占居部位 C	占居部位 A
①	12.3(22/179)	6.3(5/80)
②	17.4(15/86)	2.7(2/74) *
③	23.2(38/164)	8.2(23/244) *
④sa	7.7(3/39)	0.0(0/7)
④sb	5.7(4/70)	0.0(0/57) ****
④d	6.0(10/167)	14.1(42/298) ***
⑤	3.2(2/62)	16.5(17/103) **
⑥	1.9(2/103)	24.2(71/293) *

肉眼的黒染度(%)

リンパ節番号	C	A
①	65.6(82/125)	27.1(19/70) ***
②	63.3(38/60)	37.0(20/54) **
③	74.0(100/135)	52.1(114/219) **
④sa	11.6(5/43)	12.5(1/8)
④sb	27.5(19/69)	12.2(6/49) ***
④d	27.4(37/135)	53.4(156/292) *
⑤	20.5(8/39)	51.4(38/74) *
⑥	36.7(22/60)	72.1(124/172) *

* $p<0.005$　** $p<0.01$　*** $p<0.05$　**** $p<0.1$

(16.5%)・No. ⑥ (24.2%) においてC癌より高く，すべて有意差を認めた ($p<0.05$)．黒染度も No. ④d (53.4%)・No. ⑤ (51.4%)・No. ⑥ (72.1%) でC癌より有意に高く($p<0.005$)，転移率および転移度の結果と一致していた（**表3，4**）．

2）第2群リンパ節（No. ⑦～⑪）

C癌の転移率は，No. ⑦ (30.8%)・No. ⑧a (20.0%)・No. ⑩ (19.2%)・No. ⑪ (25.0%) でA癌より高く，転移度は，No. ⑦ (14.5%)・No. ⑩ (8.8%)・No. ⑪ (13.6%) でA癌より高く，No. ⑦と⑪で有意差を認めた($p<0.02$)．A癌の転移率は，No. ⑨ (24.1%)で高く，転移度は，No. ⑧a (12.4%)・No. ⑨ (16.7%) においてC癌より高かったが有意差は認められなかった．肉眼的黒染度は，C癌では No. ⑪ (47.7%) でA癌より有意に高く，A癌では No. ⑧a (63.5%)・⑨ (67.4%) でC癌より高かった（**表5**）．

表5　C, A癌におけるリンパ筋番号別転移度と肉眼的黒染度（2）

転移度(%)

リンパ節番号	占居部位 C	占居部位 A
⑦	14.5(19/131)	4.7(16/343) *
⑧a	9.0(7/78)	12.4(18/145)
⑨	6.9(5/73)	16.7(17/102) ***
⑩	8.8(11/125)	0.0(0/1)
⑪	13.6(30/221)	4.1(5/116) **

肉眼的黒染度(%)

リンパ節番号	C	A
⑦	69.2(72/104)	70.1(141/201)
⑧a	44.9(22/49)	63.5(66/104) **
⑨	58.0(40/69)	67.4(31/46) ***
⑩	31.4(22/70)	—
⑪	47.7(62/130)	33.9(37/109) **

* $p<0.005$　** $p<0.05$　*** $p<0.1$

3）第3群リンパ節（⑧p・⑫・⑬）

C癌の転移率は，No. ⑧p (16.7%) でA癌にくらべて高く，転移度もC癌 (28.1%) でやや高かった．肉眼的黒染度はC癌 (51.5%) とA癌 (55.7%) で有意差を認めなかった．A癌の転移率は，No. ⑫ (10.8%)・No. ⑬ (6.1%) でC癌より高く，No. ⑫で有意差を認めた ($p<0.05$)．また肉眼的黒染度も No. ⑫ (40.4%)・No. ⑬ (37.3%) で高かった（**表6**）．

4）第4群リンパ節（No. ⑭A・⑯）

C癌の転移率は，No. ⑭A (27.3%) でややA癌より高く，転移度 (8.5%)・肉眼的黒染度 (71.4%) も同様であったが，C癌とA癌におおきな差はなかった．No. ⑯の転移率はM癌 (10.4%) でやや低いが，C癌 (17.1%) とA癌 (18.4%) に有意差は認められず，転移度も同様であった．一方肉眼的黒染度はC癌 74.3%・A癌63.0%と有意差は認めるが ($p<0.05$)，いずれの領域でもきわめて高かった．

II．壁深達度とリンパ節転移の関係

壁深達度別にリンパ筋転移を**表7**のごとく群別にみると，m・sm癌では92.6% (25/27) が n(−) 症で，n(+) の2例は n_1 (+) であった．pm癌のリンパ節転移陽性は52.2% (12/23) で，このうち4例 (17.4%)

表6　C, A癌におけるリンパ節番号別転移度と肉眼的黒染度（3）

転移度(%)

リンパ節番号	占居部位 C	占居部位 A
⑧p	28.1(9/32)	19.1(4/21)
⑫	0.0(0/55)	7.5(12/160)*
⑬	0.0(0/25)	2.2(2/93)
⑭	8.5(4/47)	6.1(5/82)
⑯	11.0(28/254)	11.3(32/263)

肉眼的黒染度(%)

リンパ節番号	C	A
⑧p	51.5(17/33)	55.7(49/88)
⑫	12.5(2/16)	40.4(38/94)*
⑬	27.8(5/18)	37.3(22/59)
⑭	71.4(30/42)	65.6(40/61)
⑯	74.3(188/253)	63.0(160/254)*

* $p<0.05$

表7　胃癌壁深達度別にみた転移率（%）

深達度	症例数	n_0	n_1	n_2	n_3	n_4
m, sm	27	92.6	7.4	0.0	0.0	0.0
pm	23	47.8	30.4	4.4	17.4	0.0
ssα, β	8	50.0	37.5	12.5	0.0	0.0
ssγ, sei	65	15.4	21.5	23.1	13.8	26.2

表8　PS（+）症例における占居部位別群別転移率（%）

占居部位	症例数	n_0	n_1	n_2	n_3	n_4
C	17	5.9	11.8	35.3	23.5	23.5
M	17	29.4	29.4	11.8	11.8	17.7
A	22	18.2	18.2	22.7	9.1	31.8
CMA	9	0.0	33.3	22.2	11.1	33.3
計	65	15.4	21.5	23.1	13.8	26.2

はn_3（+）症例であったが，No. ⑯（+）症例は認められなかった．ssα以上の胃癌のうちn_3（+）またはNo. ⑯（+）症例は35.6%（26/73）であった．しかしps（−）ではNo. ⑯（+）症例は認められず，No. ⑯（+）症例はすべてps（+）胃癌であった．123例中ps（+）65症例で占居部位別にNo. ⑯転移率をみると，表8のごとくC癌23.5%（4/17），M癌17.7%（3/17），A癌31.8%（7/22），CMA癌33.3%（3/9）で，いずれの占居部位でもNo. ⑯（+）症例が認められた．

考　察

胃癌の手術において，壁深達度と占居部位からどの程度のリンパ節郭清を行うべきか，現在統一した見解は得られていない．とくにPS（−）症例では広範なen-bloc郭清がよりよい遠隔成績につながると思われるが，リンパ節が癌のリンパ行性転移のbarrierになるとの説もあり，一律に広範郭清を行うことは問題である．一方画像診断の進歩により，個々の胃癌症例における深達度[6]および所属リンパ節転移の術前診断[7]が可能になりつつあるが，術前にリンパ節転移を正確に診断するのは困難であり，術前・術中所見の総合判断から適切なリンパ節郭清を行うのが望ましい．それゆえに著者らは，術前内視鏡下に胃癌周囲の粘膜下にCH44を注入することにより所属リンパ節を染色し，占居部位別リンパ流および転移の相関を検索し，さらに壁深達度とリンパ節転移の関係から必要な郭清範囲はどこまでかを検討した．またCH44を指標として重点郭清を行うことの妥当性について郭清リンパ節の転移度と黒染度から検討した．

I．CH44を指標としたリンパ節郭清の意義

色素を胃壁内に注入しリンパ節郭清の指標とするこころみは，1950年Weinberg[8]に始まり，墨汁を術前内視鏡下に胃癌周囲粘膜下層に注入し，郭清の指標とするこころみは落合・大同ら[9]が有用であると報告している．石傳ら[10]はペリカンインクを用い，胃癌占居部位別のリンパ流について詳細な報告をしているが，いずれも第3群リンパ節の黒染による報告であった．一方萩原らの開発したCH44は沢井ら[11]の報告にもあるようにNo. ⑯をも短時間のうちに高率に黒染する特徴を有し，極めて指向性が高い．著者らは各リンパ節番号別に転移率・転移度および肉眼的黒染度をC癌とA癌で比較したところ，CH44のリンパ指向性と実際の転移の方向は第4群にいたるまでよく一致していた．すなわち第1群リンパ節においては転移率，転移度と肉眼的黒染度はよく相関し，CH44によるリンパ節の黒染は胃癌占居部位別リンパ流および転移の方向を示す指標として有用と考えられた．第2群リンパ節においてはNo. ⑦・⑧a・⑨では黒染度はC癌のNo. ⑧a以外いずれも60%以上と高く，転移度もNo. ⑦で有意差を認める以外には統計学上差を認めず，これらNo. ⑦，⑧a，⑨では占居部位によらずリンパ流量が豊富であり，十分な郭清が必要と考えられた．またNo. ⑩・⑪ではNo. ⑦・⑧a・⑨リンパ節に対し黒染度・転移度

表9　転移有無別組織学的黒染度（%）

	転移陽性	転移陰性
第1群	53.6（50/113）	59.9（214/357）
第2群	52.1（50/96）	66.7（188/282）p<0.05
第3群	33.3（2/6）	60.0（63/105）
第4群	44.2（50/113）	56.0（117/209）p<0.05
計	52.6（162/308）	64.8（546/842）p<0.01

（全例例　10例）

とも低い傾向を認めるが，C癌では黒染度・転移度とも比較的高く，胃体上部のリンパ流は豊富と考えられた．さらにC癌では，No. ⑩・⑪は胃癌取り扱い規約の第2群であるが，第1群であるNo. ④sa・④sbリンパ節より黒染度・転移度とも高く，注意が必要と考えられた．またNo. ⑪はA癌でも転移率は10.8%・転移度4.3%・肉眼的黒染度33.9%であり，A領域からもかなりのリンパ流が存在することがわかった．第3・4群リンパ節では，C・A癌の黒染度・転移度をみると，従来第3群とされているNo. ⑫・⑬の黒染度・転移度は，No. ⑭A・⑯リンパ節よりも低かった．したがって胃のリンパ流は，病巣の占居部位によっては第3群よりも第4群へ豊富に流れていることがわかった．また胃全摘10例において郭清されたリンパ節の組織学的黒染度を転移の有無別に第1症から第4群にわけて比較し，CH44を指標として重点郭清を行うことの妥当性について検討した．結果は表9のごとく転移陰性リンパ節の黒染度は64.8%（546/842）で，転移陽性のリンパ節の黒染度は52.6%（162/308）であった．このことは，癌の転移が高度となりリンパ管の閉塞がおこると，その部位以下は染色されにくいが，転移高度のリンパ節は腫大すると推察され，術前・術中所見で識別が可能と考えられた．またリンパ節に小転移巣が存在していても，CH44により黒染されるため，転移の有無によらず，郭清を容易にするものと考えられた．以上CH44は，en-bloc郭清の指標としてきわめて有用と考えられた．

II．壁深達度とリンパ節転移からみた郭清範囲の検討

1）m•sm癌

早期癌のリンパ節転移率は，三輪ら[12]によるとm癌6.6%・sm癌23%であり，m•sm癌ともn_3（+）•n_4（+）例を少数ながら認めるとしている．また高木ら[13]はリンパ節転移を18.1%（69/382）に認め，群別にみるとn_1（+）10.0%・n_2（+）5.7%と大部分がn_2までに存在するが，n_3（+）が4例，n_4（+）が1例認められたと報告している．著者らの症例ではn_3（+）•n_4（+）例は認められず，m•sm癌では少なくともR_2郭清が必要と考えられた[14]．さらにCH44による肉眼的黒染度および転移度からみて，A癌ではNo. ⑫•⑬へのリンパ流が比較的豊富であり，少なくともNo. ⑪を深達度に応じて重点的に郭清することによりほぼ十分な郭清が可能と考えられた．またC癌ではNo. ⑪（47.7%）とNo. ⑩（31.4%）が黒染されやすく，リンパ流が豊富であると考えられる．大森ら[15]は胃上部の早期癌のNo. ⑪の転移率は1.7%であったが，No. ⑩への転移は認められなかったと報告している．これに対し著者らの経験した123例において，m•sm癌ではNo. ⑩•⑪の転移は認められなかった．またNo. ⑩•⑪を完全に郭清するには脾•膵体尾部合併切除術が必要であるが，神代ら[16]はNo. ⑩に転移のない症例では脾温存手術のほうが予後は良好であったと報告しており，この点からもC領域の早期癌では脾・膵体尾部合併切除術の意義は少ないと考えられた．

2）pm癌

pm癌の転移率をみると，三宅ら[17]は48.5%に転移を認め，群別ではn_1（+）33.3%・n_2（+）15.1%としている．友清ら[18]は46%に転移を認め，群別ではn_1（+）32%•n_2（+）以上14%と報告している．著者らの症例ではn（+）例は52.5%と諸家の報告にくらべ高率であり，とくにn_2（+）またはn_3（+）例が21.7%と高率であった．pm癌ではn_4（+）症例は認められなかった．

以上からpm胃癌では定型的R_3手術が過不足のない手術と考えられた．またC癌においてNo. ⑩•⑪の郭清の適応は現在もまとまった見解は得られていないものの，中島ら[19]はNo. ⑪の転移を連関測度γから検討し，術中No. ②•③の転移状況に応じて郭清すべきであるとしている．著者らの報告した123例中No. ⑪転移陽性例は19例であり，うちNo. ②に転移を認めたものは47.4%で，No. ③に転移を認めたものは79.0%，No. ③または⑦に転移を認めたものは89.5%であった．またNo. ⑪への単独転移例は10.5%と少数ながら存在していた．単独転移例はいずれもMC領域のpm癌であった．以上から胃体上部癌ではNo. ②のsamplingによる迅速組織診を施行し，No. ②•③または⑦に転移を認めた場合胃全摘術[20]および脾・膵体尾部合併切除術が必要と考えられた．またCH44による検索からA癌でもNo. ⑪郭清の必要性が示唆された．

3）ss～癌

ss以上の胃癌におけるNo. ⑯(+)例は73例中17例(23.3%)を占め，また切離された123例中C癌23.5%(4/17)，M癌17.7%(3/17)，A癌31.8%(7/22)，CMA癌33.3%(3/9)で，中島らの報告にくらべきわめて高率であった．また著者らの経験したNo. ⑯転移陽性例の深達度はすべてps(+)であり，ps(+)胃癌の26.2%を占め，高い比率であった．大橋ら[21]はNo. ⑯転移陽性例にR_3+No. ⑯郭清を施行し，9.7%の5生率を得ており，積極的郭清より長期生存が期待しうるとのべている．著者らは，ss以上の進行癌でH_0の症例にNo. ⑭Ⓐ・⑯をふくむ徹底郭清（No. ⑯は横隔膜直下より下腸間膜動脈根部の高さまで郭清した．）を施行している．123例のうちNo. ⑯(+)例は19例であり，5年経過例は4例，5年生存例は2例と少ないが，累積5年生存率24.3%を得ている．以上からss以上の進行癌でH_0症例にNo. ⑭Ⓐ・⑯をふくむ徹底郭清を施行する意義があると考えられた．

まとめ

京都第2赤十字病院外科においてR_3以上の郭清により根治切除された胃癌症例123例のうち，65例で微粒子活性炭CH44により所属リンパ節を黒染し郭清を行った．これらにつき壁深達度別にリンパ節転移を検索し，さらに転移と黒染の関係から郭清の方針につき以下の結果を得た．

1) CH44のリンパ指向性と実際の転移はよく一致しており，en-bloc郭清の指標としてCH44は極めて有用であった．

2) 早期癌ではR_2郭清が必要であり，A癌では，No. ⑫の転移率は10.8%と高く，No. ⑫の重点郭清が望ましい．

3) pm胃癌ではn_2(+)またはn_3(+)例が21.7%と高率であるが，n_4(+)症例は認められなかった．したがってpm胃癌では定型的R_2手術が過不足のない手術と考えられた．

4) ss以上の胃癌における腹部大動脈周囲リンパ節No. ⑯転移陽性例は23.3%(17/73)と高率であり，No. ⑯リンパ節の積極的な郭清をこころみるべきであると考えられた．

文献

1) 古河　洋，平塚正広，岩永　剛：治療方針と治療成績の変遷．消外セミナー　20：90—99，1985
2) 高橋俊雄，西岡文三，河野研一：リンパ節転移形成における癌細胞の定量と増殖．Med Postgrad 12：454—458，1974
3) 高橋俊雄，萩原明於：胃癌化学療法と内視鏡．東京，蟹書房，1983，p129—139
4) 萩原明於：活性炭吸着マイトマイシン製剤の開発とその臨床応用のための基礎的研究．秋田医 10：187—229，1983
5) 胃癌研究会編：外科・病理・胃癌取扱い規約．改訂第11版，東京，金原出版，1984
6) 東　健，沢井清司，徳田　一ほか：血管造影による陥凹型早期胃癌類似進行癌の深達度診断．日外会誌　86：819—827，1985
7) 竹中　温，沢井清司，徳田　一ほか：胃癌の術前STAGE診断—超音波断尿法及び血管造影法を併用して—．臨外　40：119—125，1985
8) Weinberg J, Greaney EM: Identification of regional lymphonodes by means of a visual stating dye during surgery of gastric cancer. Surg Gynecol Obstet 90：561—567，1950
9) 大同札二郎，落合準三：経管的色素注入によるリンパ節染色について．手術　21：799—804，1967
10) 石傳秀勝，服部龍夫，三浦　馥：胃癌のリンパ節染色からみた郭清範囲の検討—内視鏡的に胃壁内墨汁注入による—．外科診療　3：257—263，1976
11) 沢井清司，高橋　滋，高橋俊雄ほか：胃癌リンパ節郭清の指標としての微粒子活性炭（CH44）術前内視鏡下注入の有用性．日消外会誌　18：912—917，1985
12) 三輪　潔：早期胃癌の遠隔成績とその問題点．西満正，間島　進，戸部隆吉ほか編，現代外科学体系，年刊追補，77c，東京，中山書店，1977，p56—69
13) 高木国夫，大橋一郎，高橋　孝ほか：早期胃癌の問題点．外科診療　34：61—68，1976
14) 高橋俊雄，小玉雅志，木田光一ほか：早期胃癌のリンパ節郭清．外科診療　25：163—168，1983
15) 大森幸夫，本田一郎：噴門癌の臨床的特徴．消外 6：1417—1422，1983
16) 神代龍之介，玉田一郎，井口　潔：胃癌手術における摘脾について．消外　6：1833—1836，1983
17) 三宅政房：固有筋層（pm）胃癌の肉眼型とリンパ行性転移に関する検討．順天堂医　22：389—413，1976
18) 友清　明：pm胃癌の臨床病理学的検討—とくにsm浸潤の大きさからみた予後を中心に—．日消外会誌　14：1549—1558，1981
19) 中島聡総，高木国夫，梶谷　鐶ほか：連関測度γを指標とした胃癌のリンパ節転移パターンと郭清法の検討．臨外　39：1589—1597，1984
20) 三隅厚信，青木正信，吉中一郎ほか：噴門癌の外科治療における問題点—近測胃切除術と胃全摘術の比較．日消外会誌　17：6—14，1984
21) 大橋一郎，高木国夫，梶谷　鐶ほか：胃癌における大動脈周囲リンパ節転移例の5年生存例について．日消外会誌　9：112—116，1976