日消外会誌　20（3）：788～791，1987年

症　例

食道癌肉腫の1例

社会保険都南総合病院外科，内科[1)]
東邦大学付属病院第1外科[2)]，中検病理[3)]
岡野　良彦　渡辺　正志　安士　達夫
葛西　宏彦　川瀬　貞臣　佐藤　康雄[1)]
坂本　芳大[1)]　大谷　忠久[2)]　野中　博子[3)]

A CASE REPORT OF CARCINOSARCOMA OF THE ESOPHAGUS

Yoshihiko OKANO, Masashi WATANABE, Tatsuo YASUSHI, Hirohiko KASAI, Sadaomi KAWASE, Yasuo SATO[1)] Yoshio SAKAMOTO[1)], Tadahisa OGAI[2)] and Hiroko NONAKA[3)]
Department of Surgery and Internal Medicine[1)], Social Insurance Tonan General Hospital
Ist Department of Surgery[2)] and Pathology[3)], Toho University School of Medicine

索引用語：食道癌肉腫，食道偽癌肉腫

はじめに

癌肉腫（carcinosarcoma）は癌と肉腫が混在している悪性疾患であり，報告例が極めて少ない疾患である．最近，われわれは胸部中部食道にポリープ状の形態をとった，食道癌肉腫の1例を経験したので，若干の文献的考察を加え報告する．

症　例

患者：69歳，男性，会社員．

主訴：心窩部痛．

家族歴：両親ともに心疾患で死亡．

既往歴：15歳ごろ湿性肋膜炎，67歳転倒して入院，陰のう水腫．

現病歴：昭和59年春ごろより心窩部痛が出現したが放置した．昭和59年12月上旬会社の健康診断にて要精検といわれ，12月12日当院にて内視鏡検査施行し，精査目的のため12月13日当院内科入院となった．

入院時現症：体格栄養は中等度，眼瞼結膜，眼球強膜に貧血，黄疸なく，表在リンパ節の腫大もない．頚部，胸部，腹部および四肢に異常所見は認めなかった．

入院時検査成績：一般検査では肺機能検査で拘束性障害を認め，心電図で左室肥大を認めたが，腎機能，computed tomography，エコー検査上には異常所見はなかった．

X線所見：食道造影では胸部中部食道に楕円形，境界明瞭な長さ2.0cmの腫瘤陰影を認め，噴門後壁に巨大な潰瘍が存在した（図1 A）．

内視鏡所見：上門歯列から34cmの後壁に発赤を伴った不整形隆起があり，その周囲の粘膜面に凸凹不整があるが，それより肛門側の粘膜は，比較的きれいであった（図1 B）．

噴門後壁にA1 stageの潰瘍が，前庭部小弯に山田3型のpolypが存在した．

生検所見：食道腫瘤の術前生検の結果は，non keratining squamous cell carcinomaでGroup Vであり，索状配列をとる部もあったが一元的に考えた．

噴門部からの検体はnecrotic debrisや，肉芽組織を認める潰瘍性病変で腫瘍浸潤は認められなかった．また，ポリープはfoveolaの肥大，拡張より成るHyperplastic polypであった．

手術所見：腫瘤型食道癌の診断のもとに昭和59年12月24日右第5肋間開胸で手術を行った．腫瘤はImの高さにあり，可動性で食道壁外，胸膜への浸潤はなく，リンパ節No. 105, 107, 108, 110を郭清したが転移を思わせるものはなかった．さらに，上腹部正中切開にて，一期的胸部食道全摘，胸骨後経路による食道胃吻合術

＜1986年6月16日受理＞別刷請求先：岡野　良彦
〒140　品川区東大井5－8－12　都南総合病院外科

図1　A．ポリープ型癌肉腫のX-線像．Imに3×2×1cmの凸凹不整な腫瘍陰影(→)を認める．
B．ポリープ型癌肉腫の内視鏡像．門歯より34cmで6時の方向に隆起性病変が認められる．

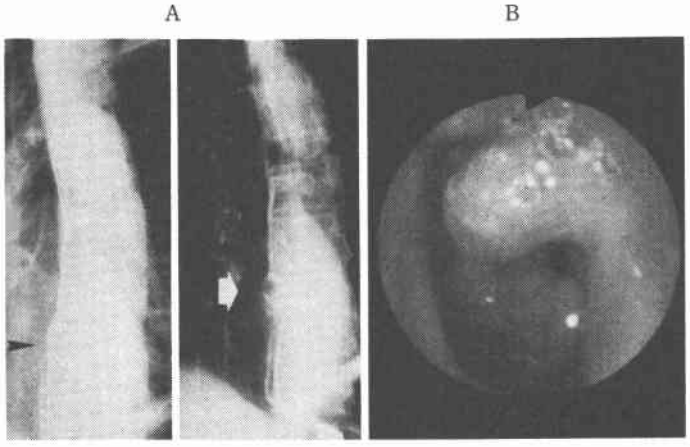

図2　剔出標本（ホルマリンによる半固定）．Imの部に隆起性病変があり，底部にも少し盛り上がりが存在する．

図3　sarcoma部のH.E像．×100

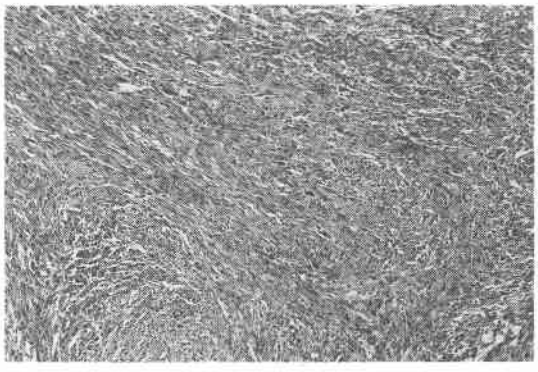

を施行した．食道癌取り扱い規約によれば$A_0N(-)M_0Pl_0$肉眼的進行度（Stage-I）根治度（C-III）であった．

切除標本：肉眼的所見では，腫瘤は胸部中部食道後壁に，細い茎を有し途中くびれているpolyp状の形態を示し，頭部は3×2×1.0cmで，茎の長さが約1.0cmで，底部は2×1×0.8cmであった．腫瘤の表面は凸凹不整，びらんを有し，頭部は淡褐色調で底部は黄色調が強かった．また，ポリープよりやや後壁側に1.0×0.8cm大の黄色隆起性病変を認めた（図2）．割面でポリープには出血壊死を認めなかった．

組織学的所見：ポリープの表面はびらんがあり，腫瘍細胞は索状配列を示す紡錘形細胞が主体で，大型核や多核細胞，奇異な細胞も混じる肉腫様病変である(図3)．ポリープ基部のsmには筋板に囲まれて扁平上皮癌巣があり，ここでは扁平上皮癌から肉腫様病変への移行像を認めた．ポリープ付着周囲の食道粘膜にはsmに浸潤する角化の少ない扁平上皮癌を認めさらに後壁には基底細胞型の扁平上皮癌をみた(図4)．以上より，本腫瘍は食道に発生したcarcino-sarcomaでsm, ly_0, v_0, n_0/19組織学的進行度（stage 0度）であった．剔出標本とその組織標本の構式図を（図5 A, B）に示す．

術後経過：術後肺炎などを起こしたが，愁訴は軽快

図4　ポリープの基部のH.E像.×200

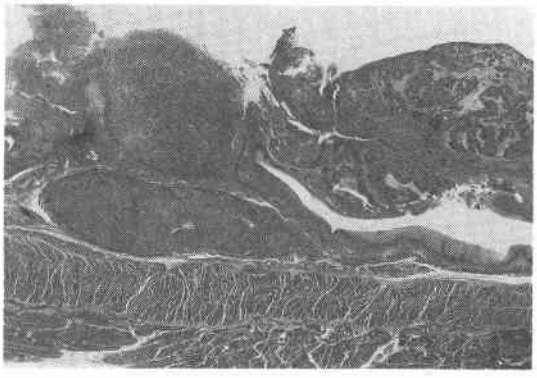

図5　A. 剔出標本の図.
B. H.E標本（図4）の図

A

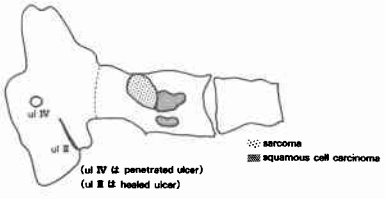

B

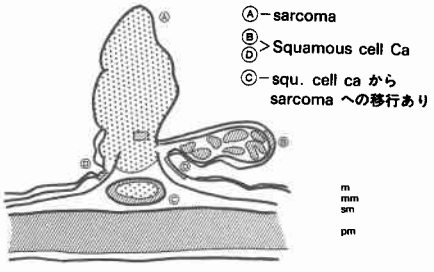

し，術後制癌剤としてCDDP, PSKを投与し，昭和60年2月3日術後40日目で退院した．現在外来通院でFAMT＋BLMを施行している．

考　察

食道に発生するポリープ状の増生を示し，癌腫および肉腫の両者の組織形態学的特徴を有し，しばしば奇径な巨細胞で特徴づけられるまれな腫瘍は癌肉腫と呼ばれ，その組織発生については，いまだ万人の一致をみる理解はなされていない．

癌肉腫－carcinosarcoma－の存在は1864年，Virchow[1]により記載されたが，1919年，Meyer[2]は癌肉腫の組織発生に関して3つの仮説をたてた．すなわち

1）collison tumors：別々に生じた上皮性悪性腫瘍すなわち癌腫と，非上皮性悪性腫瘍すなわち肉腫とが接触し混じりあったもの（衝突腫瘍）．

2）combination tumors：同一細胞より癌腫と肉腫の発生をみるもの（複合腫瘍）．

3）composition tumors：上皮組織と間葉系組織が同時に腫瘍化してくるもの（混合腫瘍）である．

その後，1938年Saphir & Vass[3]は，癌肉腫に見られる肉腫成分は真の肉腫ではなく癌の化生であったり，逆に肉腫の浸潤性増殖巣にとりこんだ非腫瘍性上皮成分を癌と誤認し癌肉腫とした可能性もあると言っている．

1957年Lane[4]は，口腔喉頭部で癌腫の間質が肉腫様変化を示すが，肉腫と異なり異型性は低く，また，肉腫様変化を示した．この間質性成分は転移しないという偽肉腫Pseudosarcomaの概念を発表した．同年，Stout & Lattes[5]が食道の偽肉腫症例を発表するにいたり，Pseudosarcomaという疾患概念が広く知られ多数の報告例をみるようになった．しかし，同時に真の癌肉腫との異同で混乱を呼ぶこととともなったようである．1968年笹野ら[6]は，56例の癌肉腫の文献例と2例の偽肉腫の自験例の検討を行い，両者の比較を試みている．癌肉腫と偽肉腫の，従来言われてきた組織形態学的鑑別点は，intermingling pattern[7]でありすなわち，偽肉腫では癌腫と肉腫様成分が近接して存在するが混在はしない．しかし癌肉腫では，扁平上皮癌が島状に肉腫間に混在することであった．しかし，Matsusakaら[8]やOsamuraら[9]が指摘しているように，intermingling patternは偽肉腫でもみられている．一方，これらの肉腫様成分は上皮由来と考える人々もいた．Appelmanら[10]は，個々の癌細胞が間質内へ遊走したのだと言い，Kuboら[11]やTalbertら[12]は両者間にその移行を認めている．Lichtiger[13]やShieldsら[14]は電顕的検索により肉腫様成分が上皮由来であることを強調している．すなわち肉腫様部分の細胞に，Karatohyaline, tonofilaments, dosmosomesやpremelanosomesを認めている．これらの所見より肉腫様成分は癌腫成分のsarcoma-like transformationかspindle cell mataplasiaの可能性の高いことが指摘された．

1976年Matsusakaらは今まで報告されてきた食道腫瘍のcarcinosarcomaをtrue carcinosarcomaとso-called carcinosarcomaの2つに分け，true carcinosarcomaはtrue mixed tumorとして論議の外に

おき，so-called carcinosarcomaの検討を行った．そしてso-called carcinosarcoma—今まで報告されてきた癌肉腫の多くを含む—と新しく提唱されたPseudosarcomaとの間に決定的差異は認めずこの両者を合せてpseudosarcomatouscarcinomaとしている．

1985年浜辺ら[15]は，肉腫様成分を伴った食道癌の本邦63例と自験5例の計68例を報告している．それによると中部食道に好発（68%）し，平均6cm大のポリープ状（93%）でsmまでの浸達を示し（68%），脈管侵襲やリンパ節転移もみられ，その組織像として癌腫のみ，肉腫様病変のみ，両者ともに転移するものがおのおの同数であったという．浜辺らの68例と布施ら[16]の1例に続き本症例は70例目と思われポリープの大部分が肉腫様成分より成り，ポリープ基部で癌腫，肉腫様移行部があり，同部の酵素抗体法のケラチンは陽性に，ビメンチンは陰性であった．以上により，これらの肉腫様成分は癌腫の移行の可能性を示したものと言えよう．

このように，肉腫様細胞の起源が癌細胞である可能性は大であるが，長い歴史をもつ食道のいわゆる癌肉腫を簡単に癌腫の中に包括することは臨床的にも，病理学的にも困難と思われる．あるいは癌腫にその起源を発したかもしれないこれらの腫瘍が，なぜ肉腫様変化を示してポリープ状形態をとってきたのか，その全過程が明らかにされるまでは，Matsusakaの言う通り，pseudosarcomaとso-called carcinosarcomaを1つにまとめてpseudosarcomatous carcinomaと分類することは妥当であると考える．

結　語

われわれが経験した食道癌肉腫の1例について若干の文献的考察を加え報告した．

稿を終るにあたり御校閲下さった第1外科亀谷寿彦教授，吉雄敏文教授，ならびに第1病理学秋間道夫助教授に深謝いたします．

なお本論文の要旨の一部は第23回日本社会保険医学会（昭和60年10月24日）にて発表した．

文　献

1) Virchow R: Die krankhaften Geschwülste. Vol 2. A: Geschwülste. Vol 2. A. Berlin, 1864, p1865
2) Meyers R: Beitrag zur verständiguug über die Namengeburng in der geschwulstlehre. Zentralbl Allg Pathol 30: 291—296, 1919
3) Saphir O, Vass A: Carcinosarcoma. Am J Cancer 33: 331—361, 1938
4) Lane N: Pseudosarcioma associated with squamous cell carcinoma of the mouth face and larynx-report of ten cases. Cancer 10: 19—41, 1957
5) Stout AP, Latters R: Tumors of the esophagus, Edited by Stout AP, Latters R: Atlas of Tumor Pathology, sec 5, fascicle 20 Washington DC, Armed Forces Institute of Pathology, 1957, p95—103
6) 笹野伸昭，高橋克朗，武沢良明ほか：ポリープ状食道癌にみられる偽肉腫について．癌の臨 14: 973—981, 1968
7) Ruzzuk MA, Urshel HC, Race GJ et al: Pseudosarcoma of the esophagus. J Thorac Cardiovasc Surg 61: 650—653, 1971
8) Matsusaka T, Watanabe H, Enjoji M: Pseudosarcoma and carcinosarcioma of the esoqhagus. Cancer 37: 1546—1555, 1976
9) Osamura Y, Watanabe K, Shimamura K et al: Polypoid carcinoma of the esophagus. Am J Surg Pathol 2: 201—208, 1978
10) Appelman HD, Oberman HA: Squamous cell carcinoma of the larynx with sarcoma-like stroma. Am J Clin Pathol 44: 135—145, 1965
11) Kubo R, Magata M, Kashima N et al: Pseudosarcomatous carcinoma of the larynx. Otologia 15: 93—99, 1969
12) Talbert JL, Cantrell JR: Clinical and pathological characteristics of carcinosarcomas of the esophagus. J Thorac Cardiovasc Surg 45: 1—12, 1963
13) Lichtiger B, Mackay B, Tessmer CF: Spindle cell variant of squamous carcinoma. Cancer 26: 1311—1320, 1970
14) Shields TW, Eilert JB, Battifora H: Pseudosarcoma of the esophagus. Thorax 27: 472—479, 1972
15) 浜辺　豊，佐藤美晴，小谷陽一ほか：肉腫様組織成分を伴った食道癌について．外科治療 52: 255—264, 1985
16) 布施　明，亀山仁一，豊野　充ほか：食道癌肉腫の2手術例．臨外 40: 1595—1599, 1985