日消外会誌　20（4）：839～848，1987年

幽門側切除残胃再建における代用括約筋形成に関する実験的研究

和歌山県立医科大学外科学講座（消化器）（指導：勝見正治教授）
浅　江　正　純

AN EXPERIMENTAL STUDY ON CONSTRUCTION OF SPHINCTER SUBSTITUTE AFTER DISTAL GASTRECTOMY

Masazumi ASAE
Department of Gastroenterological Surgery, Wakayama Medical College
(Director : Prof. Masaharu Katsumi)

イヌの幽門側胃切除術後の消化管再建において，約2cm長の有茎空腸漿膜筋層移植を行い，代用括約筋機能を営ませる新しい再建術に関する実験を行った．胃排出では，本術式群は流動食の場合，標準Billroth I法（B-I）群よりも有意（$p<0.001$～0.05）に遅く，固型食の場合，非胃切除群と変わりなかった．ダンピングテストは本術式群0％に対し，B-I群100％陽性であった．ICGを利用した十二指腸液胃内逆流は，本術式群がB-I群の約1/3に抑制される傾向を認めた．移植空腸片の筋細胞は組織学的に線維化されることなく，電気生理学的に平滑筋として10～12cycle/minで収縮運動を示した．本術式は今後臨床に十分応用可能と考える．

索引用語：代用幽門括約筋，代用幽門括約筋形成胃切除術，胃排出，十二指腸液胃内逆流，有茎空腸漿膜筋層移植

はじめに

胃切除術により生理的な機能を失った残胃では種々の後遺症の出現をみることが少なくない．これらの後遺症の中でも特に重大なものの1つにダンピング症候群があり，これを予防するため1950年ころから種々の術式が考案され施行されてきた[1)~3)]．幽門括約筋温存胃切除術もその1つであり，槇式幽門括約筋温存胃切除術[4)]や著者の教室における幽門括約筋温存胃切除術が施行され[5)~7)]，現在その評価には注目される点が多い．

一方，幽門近傍の胃腫瘍や胃潰瘍，十二指腸潰瘍など幽門括約筋を温存することができない場合も多くある．このような幽門括約筋を切除しなければならない症例に対し，残胃の出口に幽門括約筋に近い機能を持たせ，幽門括約筋温存胃切除術と変わりなく，できるだけ正常に近い残胃機能をうるべく新しい術式を考案し，イヌを用いた実験で本術式の残胃機能を検討した．

＜1981年7月9日受理＞別刷請求先：浅江　正純
〒640　和歌山市七番丁1　和歌山県立医科大学消化器外科

I．実験材料および実験方法

1．実験材料

10～15kgの雑種成犬，計50頭を用いた．

2．実験方法

GOF全身麻酔下に開腹し，1/2胃切除後Treitz靱帯より約40cm肛門側で約2cmの空腸を腸間膜および血管を温存したまま切離する．切離端の空腸・空腸層層2列吻合を行った後，切離した空腸片の粘膜を抜去し，残された漿膜筋層部分を十二指腸にかぶせておく．残胃と十二指腸を層層2列に吻合した後，同吻合部に空腸片を移動させ縫着する．この際，空腸片は胃側にのみ固定しておく（図1）．

3．検索項目

代用括約筋形成胃切除術群（本術式群，22頭），標準Billroth I法群（B-I群，8頭），当教室の幽門括約筋温存胃切除術群（sphincter preserving gastrectomy；SPG群，10頭），非胃切除群（非胃切群，10頭）の4群を作製し，以下の検索を行い，比較検討した．被検イヌはすべて術後6カ月以上経過しているイヌを用いた．

1）胃排出

図1　代用括約筋形成胃切除術術式

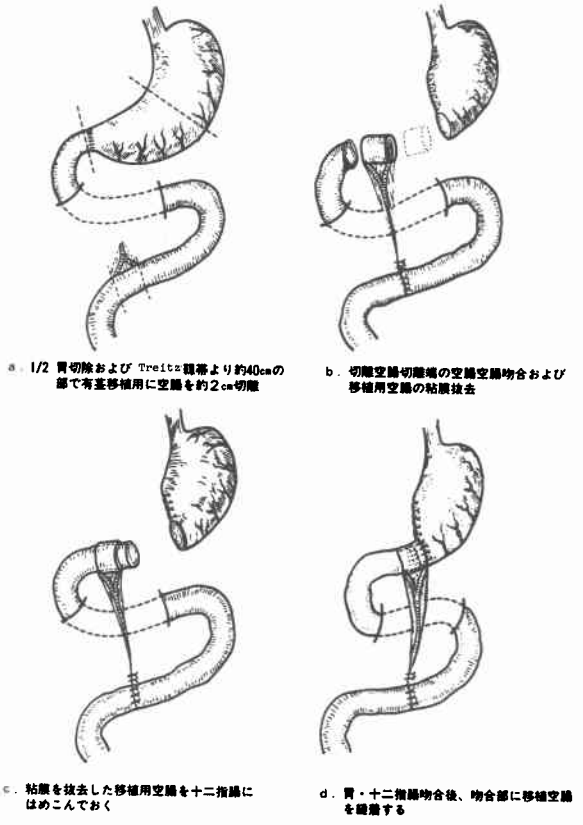

① 流動食ならびに固型食の排出：流動試験食には，硫酸バリウム50ml と牛乳50ml を混じたバリウム牛乳100ml を，固型食には，バリウム固型食50g を使用した．24時間絶食後，バリウム試験食を摂取させた後，約45度傾斜させたフィルムカセット上に被検イヌの腹壁を密着させ，直後，15，30，60，90，120分後にX線撮影を行った．えられたX線フィルム上で胃内のバリウムを面として計測し，残存量より排出量を求め，排出率を算出した[5]．

② 食餌成分別の排出：同じイヌに日を変えて，40%W/V 高糖質バリウム液，42%W/V 高脂肪バリウム液，25%W/V 高蛋白バリウム液をそれぞれ飲用させ，同じく経時的にX線撮影を行い，排出率を求めた．

2）ダンピングテスト

24時間絶食後50%ブドウ糖液70ml を被検イヌに飲用させ，2時間以内に呕吐または下痢の出現した場合をダンピングテスト陽性とした[5]．

3）血中消化管ホルモン動態

24時間絶食後50%ブドウ糖液50ml，純性ラード50ml，34%蛋白液50ml のそれぞれの試験食を摂取させ，血中 gastrin, secretin, motilin は食前，食後15，30，60，120分の計5回，vasoactive intestinal polypeptide（以下 VIP）は食前，食後120分の計2回測定し，それぞれの変動を比較した．測定法はすべて radioimmunoassay 法だが，secretin と motilin は2抗体法を，gastrin と VIP は polyethylene glycol（PEG）法を利用した．

4）十二指腸液胃内逆流試験

あらかじめ被検イヌに胃瘻を作製しておき，Bardex Malecot Catheter を留置し，24時間絶食後，pentobarbital 15mg/kg 静脈麻酔のもとに立位に固定し，150分間にわたり10分ごとに胃液を採取した．最初の30分間の胃液を採取したのち，indocyanine green（以下 ICG）2.5mg/kg を静脈内投与し，20分後胆嚢収縮剤 caerulein 0.5μg/kg を筋肉内投与した．以後も同じく10分ごとに胃液を採取し，えられた胃液サンプル内の ICG 濃度および総胆汁酸濃度を測定した．測定法は，ICG には吸光法を，総胆汁酸には酵素法を用いた．なお，この間終始 gastrin 0.1～0.3μg/kg/min を静脈内投与し，胃液分泌を刺激し続けた．

5）代用括約筋部の運動

① X線撮影および内視鏡による観察：排出率算出に利用したX線フィルム上で，代用括約筋部の収縮運動を検討した．また24時間絶食後，pentobarbital 15 mg/kg による静脈麻酔下に内視鏡検査を施行し，胃内より代用括約筋部の収縮運動を観察した．

② ひずみ曲線および筋電図による観察：本術式術後1年6カ月目のイヌを用い，胃，代用括約筋部，十二指腸下行脚のそれぞれの漿膜側に strain gage force transducer および筋電図用双極電極（極間1.5mm）を装着した．装着後3週間目に pentobarbital 15mg/kg による静脈麻酔下にひずみ曲線と筋電図を記録した．さらに neostigmine methylsulfate 0.5mg および metoclopramide 10mg で消化管運動を刺激させ，同様に記録した．胃と十二指腸への装置の装着は代用括約筋部より2cm 離し，また strain gage force transducer と筋電図用双極電極は並列させた．筋電図の記録に際し，時定数は0.03秒とした．

6）代用括約筋部の組織学的検索

本術式術後2年5カ月目のイヌを屠殺し，代用括約筋部に hematoxylin eosin 染色（H.E. 染色）を行い，組織学的に検索した．

図2　流動食ならびに固型食の胃排出率

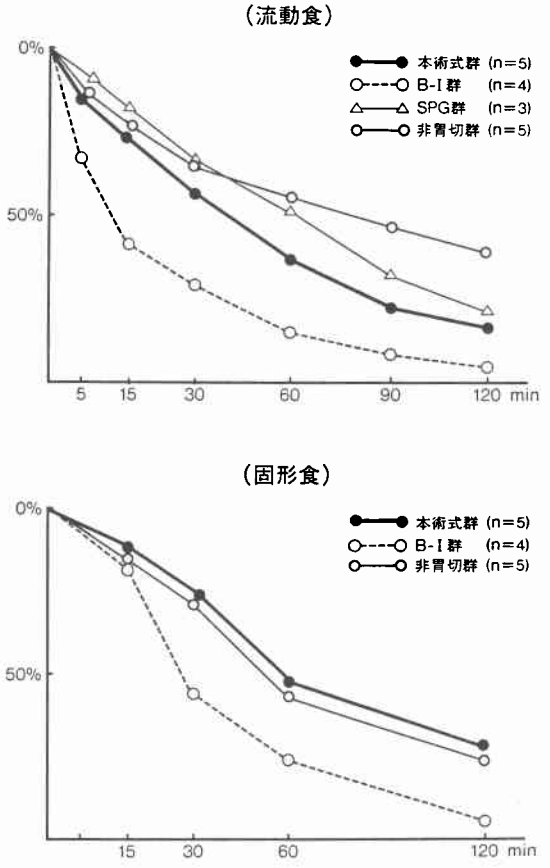

II. 結　果

1. 胃排出

1) 流動食ならびに固型食の排出：流動食では，本術式群は非胃切群やSPG群より速いが，B-I群より有意($p<0.001\sim0.05$)に遅かった．固型食では，本術式群は非胃切群と類似した排出状態を示し，B-I群より遅い排出を示したが，有意差はなかった（図2）．

2) 食餌成分別の排出：高糖質食の場合，本術式群は非胃切群と同様な排出を示し，B-I群との間に有意差($p<0.001\sim0.05$)を認めた（図3上）．高脂肪食の場合，本術式群は非胃切群より速く，B-I群より遅い排出を示し，B-I群との間に30分値で$p<0.05$，60分値で$p<0.01$の有意差を認めた(図3中)．高蛋白食の場合，本術式群は他の試験食にくらべ，非胃切群より速い排出を認め，B-I群との間に有意差を認めなかった(図3下)．

2. ダンピングテスト

ダンピングテスト陽性の出現率は，本術式群やSPG群，非胃切群で0％であったのに対し，B-I群では100％を示した．

図3　成分別胃排出率

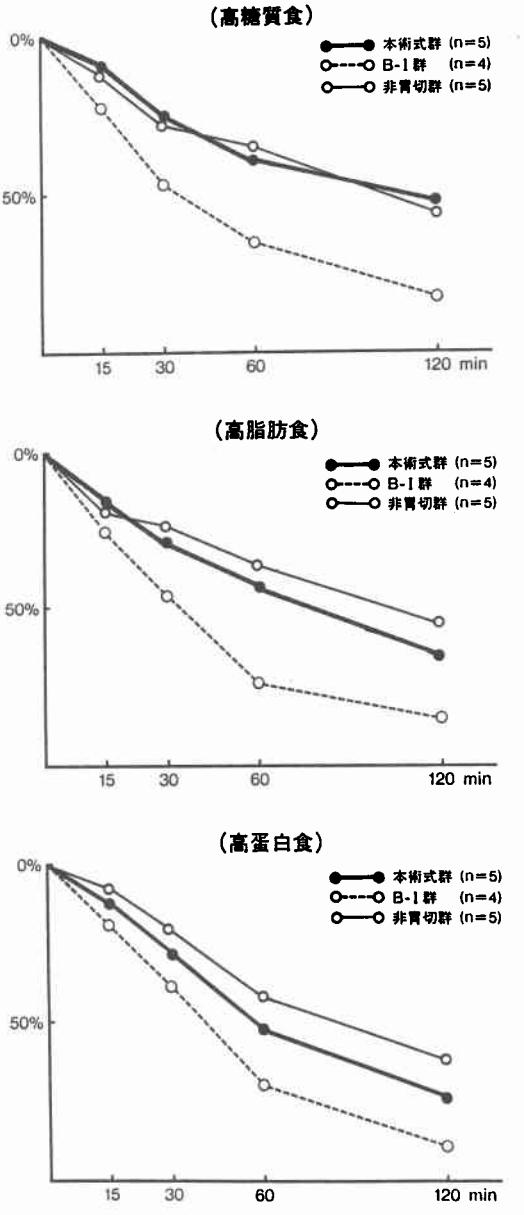

3. 血中消化管ホルモン動態

1) 糖質試験食の場合：gastrinは上昇傾向を認め，これは本術式群がB-I群よりも低値だったが，経時的に上昇し，120分値で2度目のピークを示した．B-I群は負荷後後期に減少傾向を認めた．しかし，いずれも有意差を認めなかった．secretinは，本術式群と非胃切

群は減少傾向を示したが，B-I 群は120分値で有意に上昇した．motilin 分泌は，本術式群では他2群とともに抑制傾向にあった．VIP も3群ともに低下傾向を認めた（図4）．

2）脂肪試験食の場合：gastrin は本術式群と B-I 群ともに負荷後後期において減少傾向を認めた．secretin は本術式群と非胃切群とで上昇傾向を示した．motilin は食後早期には低下傾向を示すが，後に分泌亢進を示し，この反応は非胃切群にくらべ，B-I 群と本術式群ともに強かった．VIP は本術式群で低下傾向を示した（図5）．

3）蛋白試験食の場合：糖質試験食や脂肪試験食の場合と同様に3群ともにどのホルモンも著変を認めなかった．

4．十二指腸液胃内逆流

本術式群では，caerulein 投与直後には多少とも十二指腸液胃内逆流を認めたが，短時間で終了した．B-I 群では，caerulein 投与前の胃液よりすでに十二指腸液胃内逆流がみられ，caerulein 投与直後より多量かつ長時間にわたり，十二指腸液胃内逆流が認められた．SPG 群では，本術式群と同様に短時間の十二指腸液胃内逆流を認めた．非胃切群では，十二指腸液胃内逆流はほ

図4　血中消化管ホルモン動態（糖質試験食）：*p<0.01, **p<0.05

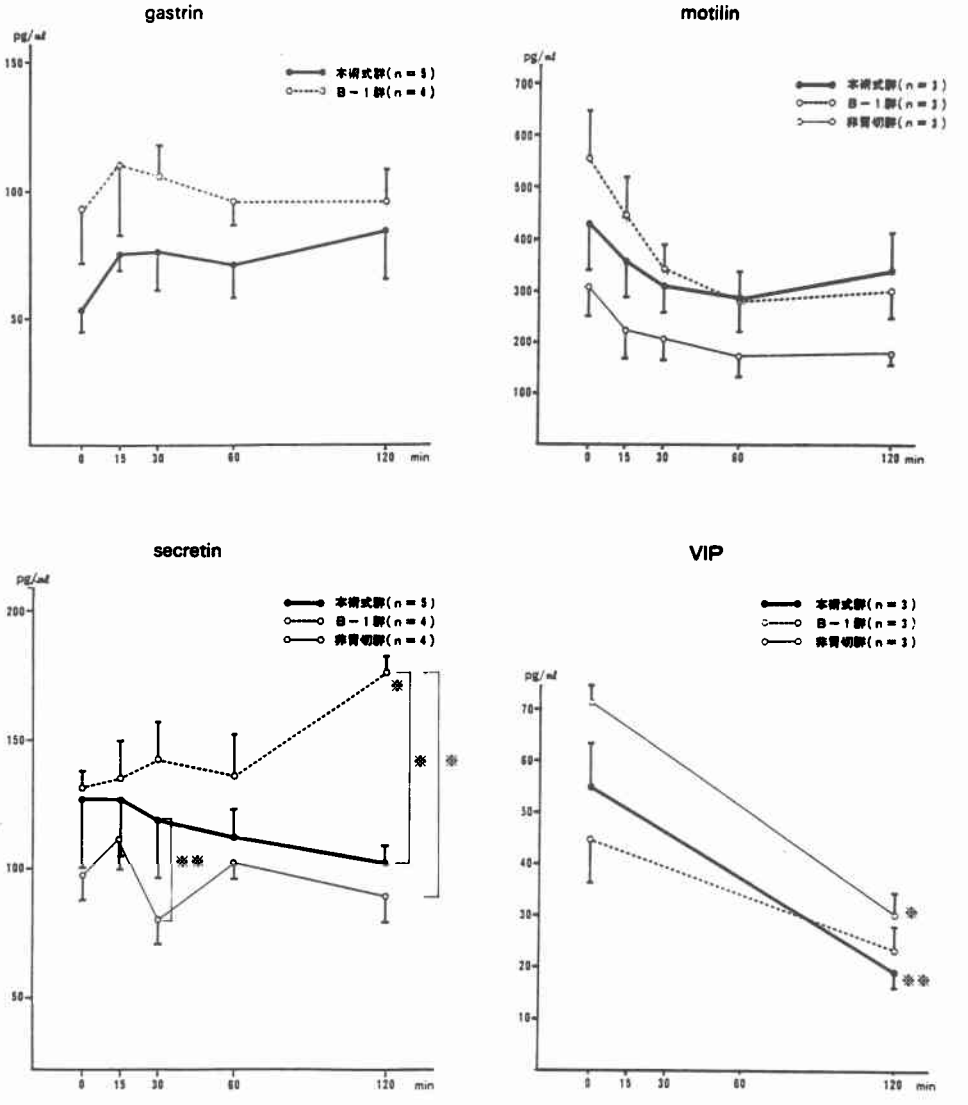

図5　血中消化管ホルモン動態（脂肪試験食）：*p<0.01, **p<0.05

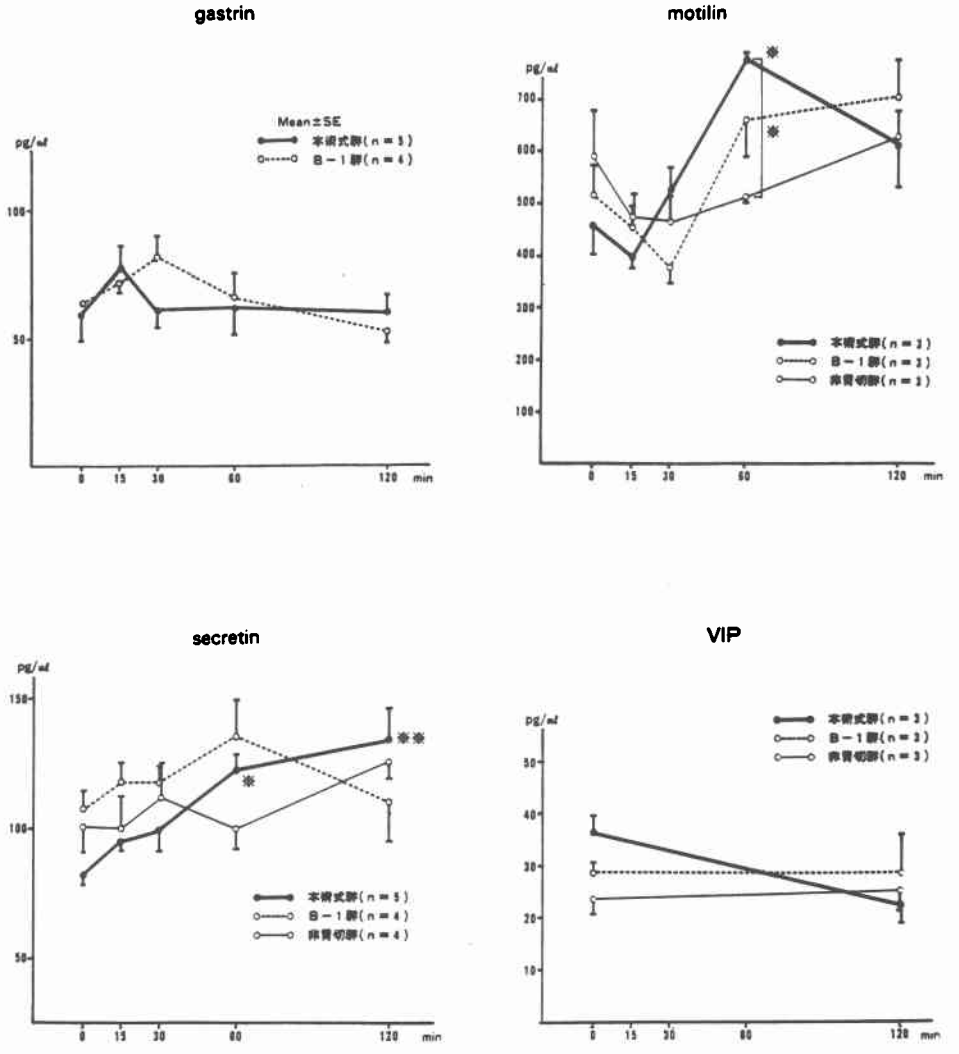

とんどみられなかったが，検査終了間際になり逆流のみられるイヌもあった（図6）．

胃液中のICG濃度（図7）では，本術式群はcaerulein投与直後多少とも胃液内ICGの存在を認めたが，短時間で消失した．B-I群では，caerulein投与直後より著明かつ持続的な高いICG濃度を示した．SPG群では，ICGの存在をほとんど認めなかった．どの群間にも有意差は認められなかった．

胃液中総胆汁酸濃度は，ICGの場合と同様にどの群間にも有意差は認められなかった．

5．代用括約筋部の運動

1）X線撮影および内視鏡による観察：両観察の結果，代用括約筋部には弛緩し“内腔が開いた”状態と，収縮し“内腔が閉じた”状態が認められたが，内視鏡的には収縮状態においても，代用括約筋部の内腔は完全に閉鎖しているわけではなかった（図8）．

2）ひずみ曲線および筋電図による観察：strain gage force transducerによるひずみ曲線より，代用括約筋部の移植空腸片には，その蠕動波は不規則であるが，10～12cycle/minで収縮運動を認め，5～6cycle/minの胃や18～20cycle/minの十二指腸の動きに影響されることなく，独自の運動パターンを認めた．この筋収縮は筋電図上でもひずみ曲線の収縮波に一致した放電として認められた（図9）．neostigmine methyl-

図6　十二指腸液胃内逆流（左より3本目と4本目の間でICGを，5本目と6本目の間でcaerulein を投与した）.

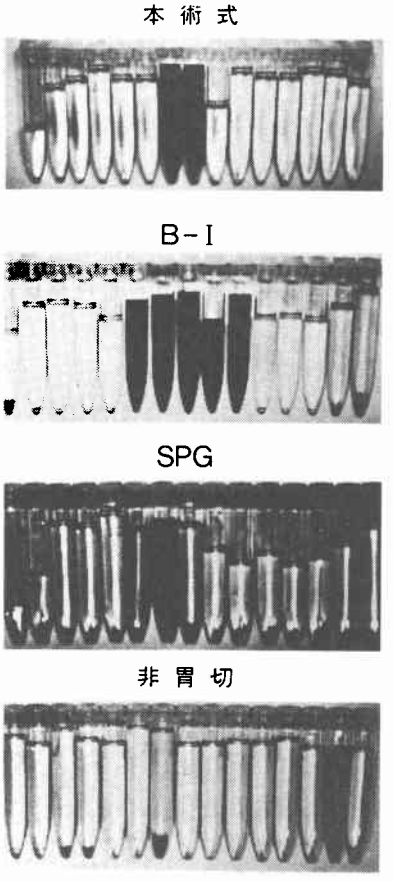

図7　十二指腸液胃内逆流試験（ICG濃度）

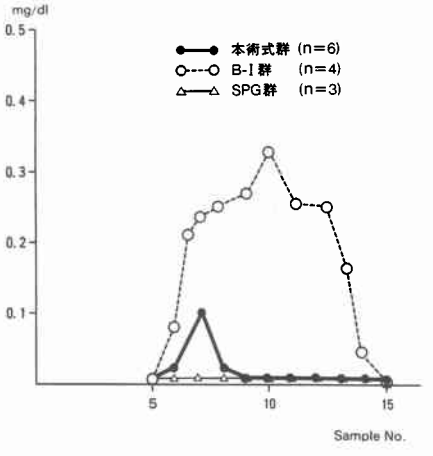

図8　X線撮影および内視鏡による代用括約筋部の運動（上段：弛緩状態，下段：収縮状態）

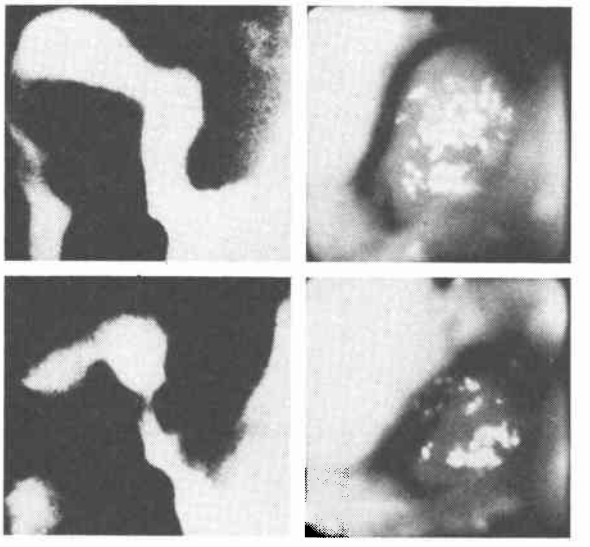

図9　胃・代用括約筋部・十二指腸のひずみ曲線と代用括約筋部の筋電図

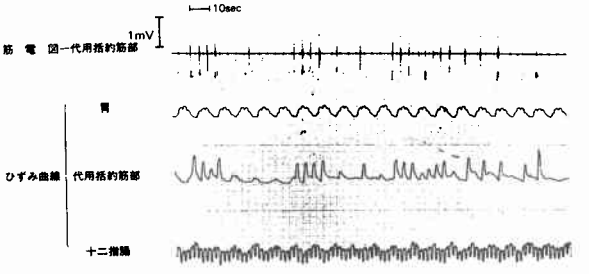

図10　胃・代用括約筋部・十二指腸のひずみ曲線（neostigmine methylsulfate 負荷）

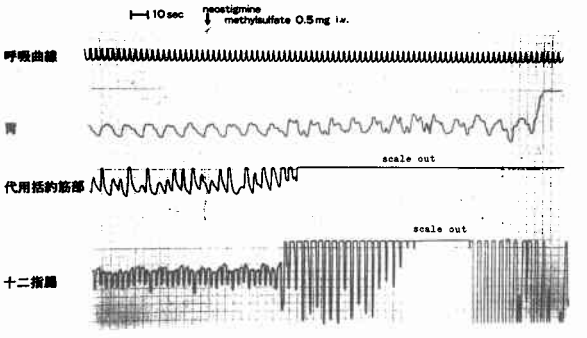

sulfate 刺激による胃や十二指腸の運動亢進とともに，代用括約筋部の運動も亢進し（図10），これは atropine 投与により，胃や十二指腸とともに代用括約筋部の運

動も抑制された．metoclopramideによる刺激においても，代用括約筋部の運動は胃や十二指腸とともに亢進した（図11）．

図11　胃・代用括約筋部・十二指腸のひずみ曲線（metoclopramide負荷）

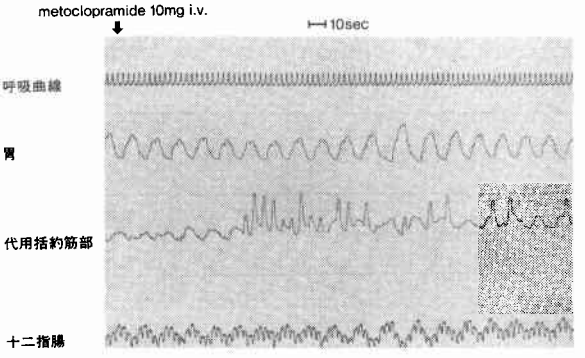

図12　代用括約筋部の組織像（H.E.染色×10）

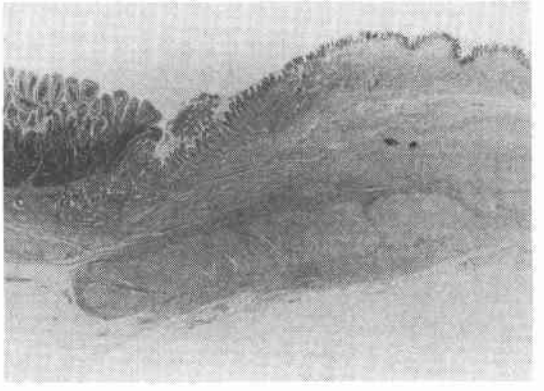

図13　代用括約筋部の組織像（H.E.染色，×200）大きい矢印はAuerbach神経叢，小さい矢印は神経細胞を示す．

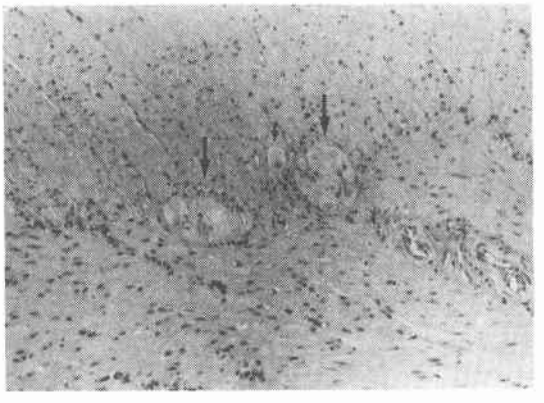

6．代用括約筋部の組織学的検索

代用括約筋縫着部には膿瘍形成もなく，軽度の線維化を伴いながら，胃・十二指腸漿膜とよく癒合していた．代用括約筋部筋層は，本来の空腸の筋層より肥厚していた（図12）．代用括約筋部の粘膜下層にはMeissner神経叢が，輪状筋と縦走筋の筋間にはAuerbach神経叢および神経細胞が認められ，いずれも萎縮や変性は認められなかった．また輪状筋部，縦走筋部ともに筋層部には明らかに筋細胞の細胞核も認められた（図13）．

考　察

ダンピング症候群は，幽門機能が失なわれた残胃において，胃内容が急速に腸内に排出されるためにおこる現象と考えられ，幽門括約筋温存胃切除術[4)~7)]や，その他急速排出を防止する術式が考えられてきた[1)~3)]．しかも，これら幽門括約筋温存術式はかなりその目的を達してきた．しかし，幽門括約筋切除残胃においては前者ほどの好成績はえられていない．そこで著者はこのような場合にも適応可能な新術式を考案した．

本術式群における胃排出について考えてみる．まず固型食については，Prövеら[8)]，Dozoisら[9)]やBinswangerら[10)]によると胃前庭部や幽門輪部は流動食の胃からの排出にはあまり作用を示さないが，固型食の排出についてコントロールするとされている．本術式群では，胃前庭部や幽門輪部は切除されているにもかかわらず，固型食の排出はほとんど非胃切群と変わりない排出動態を示し，この事実はとりもなおさず，代用括約筋部の作用による排出コントロールが幽門括約筋本来の作用に近いものであると考えられる．つぎに流動食については，食後早期は非胃切群に近似した排出動態であったが，経時的には非胃切群とB-I群との中間の値に近づき，これはSPG群と似た排出動態であった．すなわち，本術式群は流動食においても，幽門括約筋は切除されているが，代用した空腸平滑筋が幽門括約筋の排出コントロール作用の代役を幾分なりともはたしていると考えられた．成分別にみた胃排出においても本術式群は，糖質食，脂肪食，蛋白食のどの成分食を摂取させても，B-I群にくらべ，よくコントロールされた排出動態を示し，前述のような流動食や固型食の場合と同様に代用括約筋の排出コントロール作用が働いているものと考えられた．

以上のように本術式群においてバリウム試験食を摂取させることによりえられた胃排出動態は，比較的よくコントロールされ，これは代用括約筋による幽門括

約筋類似の排出コントロール作用であろうと考えられた．さて，ダンピングテスト[5]においても，SPG群とともに本術式群では全実験イヌが陰性であったことは，代用括約筋により胃排出がコントロールされていることをダンピング症候群発症予防という面からも表わしていると考えられた．

胃手術後の消化管ホルモン分泌動態に関し，糖質負荷の場合，正常人ではinsulinの分泌をきたし，これがcatecholamine分泌を刺激し，gastrinの分泌刺激となるようである[11]．術後胃においてB-I群のように胃排出が速い場合には，本実験データのように十二指腸を刺激し，secretinの分泌をきたし，ひいてはgastrinの分泌抑制に働くとも考えられる．本術式群では排出がB-I群よりも遅く，したがってsecretin分泌がB-I群にくらべ刺激を受けず，gastrinのゆるやかな上昇傾向をきたしたものと考えられた．motilinが非胃切群やB-I群とともに本術式群でも反応性に減少傾向をきたしたのは，糖質により反応性に分泌されたinsulinによるmotilin分泌に対する直接抑制作用[11]と考えられた．脂肪では本術式群でsecretinが有意に上昇したが，一方gastrinは刺激分泌されず，むしろ反応性に刺激分泌されたsecretinのため抑制されたと解される[12]．motilinは，脂肪により一般的には上昇するとされるが，下降するとも言われ[13]，一定していない．本実験では3群ともに上昇傾向を認めた．術後胃におけるVIPの反応を報告したものは著者の調べえた範囲内ではみられなかったが，本実験から，胃排出の遅速による影響はあまりないものと考えられた．これは，VIPが消化管では遠位回腸や大腸[14]に，また壁在神経叢ではAuerbach神経叢に多く分布する[15]とされるため，胃切除による影響を受けなかったものと考えられた．以上より，消化管ホルモン分泌動態上では刺激剤による各ホルモンの反応は著しく異なり，また各ホルモン間も互いに関連しあっており，1つ1つのホルモン動態について述べることは困難であるが，少なくとも本術式群はホルモン分泌動態の上で，異常な動きを示してはいなかった．

遊離空腸移植片の平滑筋自体の動きを観察すると，ひずみ曲線上空腸独自の運動を示している．すなわち，周期は10～12cycle/minとCastleton[16]が述べたごとく，Treitz靱帯より約30～40cmの部のリズムより減少しており，frequency gradientを示し，またspike potentialを中心に観察した筋電図上からもひずみ曲線の波と一致した放電がみられた．このような動きは，空腸平滑筋が有茎であり，neostigmine methylsulfateやmetoclopramideなどの刺激に反応する点より神経支配が保持されており，また空腸の平滑筋自体を利用しているため，小腸の自動能[17]が保たれているものによると考えられた．ただこのように小腸の自動能により動いているものであるから，胃や十二指腸の動きには完全に同調するとは限らないが，これらの動きに影響を受ける可能性は残されている．

最近になり，術後における十二指腸液の胃内逆流に関して，消化性潰瘍術後の残胃に比較的癌の発生率が高いことが注目され，術式と十二指腸液の胃内逆流および残胃癌の発生とのかかわりあいが一段とクローズアップされるようになった[18)~22]．十二指腸液の残胃への逆流によりひき起こされる変化につきWatt[23]は，組織学的には残胃粘膜において胃炎，萎縮，腸上皮化生には影響はなかったが，異形成を有意に進行させ，この変化が悪性化への可能性を大きくしていると述べ，Wieman[20]も同様な意見を述べている．以上のように十二指腸液の残胃への逆流は，異形成からさらに癌の発生という点より考えれば，できるだけ予防される必要があろう．逆流試験には，本実験では簡便なICG[24]を利用した方法を用いた．本術式群は幽門括約筋温存術式群ほども逆流防止は十分ではなかったが，B-I群よりは十二指腸液の胃内逆流を予防でき，残胃胃炎および残胃癌の発生予防に有効な可能性が示唆された．

Schmidtら[25]は人工肛門部に無茎で代用括約筋を縫着した実験を行い，早期にはAuerbachおよびMeissner神経叢ともに縮小し，代用括約筋は萎縮とともに線維化が増加すると述べているが，本術式では有茎であり，そのような可能性は少ないであろう．実際本実験でひずみ曲線および筋電図を記録したイヌは術後1年6カ月経過しており，術後2年5カ月経過したイヌの組織像でもAuerbachおよびMeissner神経叢はよく温存されており，また筋細胞の萎縮などもみられない．ただ縫着した代用括約筋部筋層が十二指腸に比べ肥厚したのは，空腸片の固定を胃側にのみ行ったため，60～70%に短縮[26]した空腸片筋層が肥厚したかのごとく見られたものと考えられた．

いずれにしても，自動能を有する空腸片を有茎移植して利用しているために，移植空腸漿膜筋層は幽門括約筋のように胃や十二指腸に完全に同調するものにはなりえないであろうが，いつまでも線維化されることなく吻合部で収縮と弛緩をくり返し，少なくとも残胃の出口における1つの抵抗物として残胃排出になんら

かの好影響を与えるであろう.

まとめ

1. イヌの幽門側胃切除術後の消化管再建において,約2cm長の有茎空腸漿膜筋層移植を行い,代用括約筋機能を営ませる新しい再建術に関する実験を行った.

2. 胃排出では,流動食や高糖質食の場合,本術式群はB-I群に比べ,有意($p<0.001\sim0.05$)に遅く,固型食の場合には,本術式群は非胃切群と変わりない排出動態を示した.

3. ダンピングテストでは本術式群が0%であったのに対し,B-I群は100%陽性であり,ダンピング症候群の予防に本術式は有効である可能性を認めた.

4. 食餌摂取後の消化管ホルモン動態では,gastrin, secretin, motilin, VIPともに本術式群は非胃切群にくらべ,異常なパターンを示さなかった.

5. 本術式で有茎移植された空腸片は,ひずみ曲線と筋電図により,10~12cycle/minで収縮運動を示しており,神経的にも支配されていた.

6. ICGを利用した十二指腸液胃内逆流試験では,本術式群は幽門括約筋温存術式とまではいかなくても,B-I群の約1/3に抑制される傾向を認めた.

7. 組織学的に空腸片の筋層は,2年5カ月間にわたり線維化されることなく,また神経叢も温存されていた.

稿を終えるに臨み御指導,御校閲を賜わった勝見正治教授に深謝するとともに,直接御指導をいただいた河野暢之助教授,谷口勝俊講師に御礼を申し上げます.なお,本研究の要旨は第21, 23, 24, 25回日本消化器外科学会総会,第27回日本平滑筋学会総会,8th World Congress of the Collegium Internationale Chirurgiae Digestivae (Amsterdam, 1984)にて発表した.

文献

1) O'Neill T: The dumping syndrome. Br Med J 2: 15—18, 1950
2) Steinberg ME: The surgical management of postanastomotic and postgastrectomy malfunctions. AMA Arch Surg 71: 95—108, 1955
3) Flynn PJ, Longmire WP Jr: Subtotal gastrectomy with pyloric sphincter preservation. Surg Forum 10: 185—188, 1960
4) 槇 哲夫,白鳥常男,塚本 長ほか:胃良性疾患に対する胃切除法についての検討.外科治療 13: 505—512, 1965
5) 岡村貞夫:幽門括約筋保存胃切除術に関する実験的・臨床的研究.日外会誌 74: 335—346, 1973
6) Katsumi M, Kono N, Okamura S: Postoperative functioning of the remaining stomach after pyloric sphincter preserving gastrectomy. Int Surg 68: 65—71, 1983
7) 勝見正治,河野暢之,岡村貞夫ほか:幽門括約筋保存胃切除術後の残胃機能.日消外会誌 13: 1317—1322, 1980
8) Pröve J, Ehrlein HJ: Motor function of gastric antrum and pylorus for evacuation of low and high viscosity meals in dogs. Gut 23: 150—156, 1982
9) Dozois RR, Kelly KA, Code CF: Effect of distal antrectomy on gastric emptying of liquids and solids. Gastroenterology 61: 675—681, 1971
10) Binswanger RO, Aeberhard P, Walther M et al: Effect of pyloroplasty on gastric emptying: Long term results as obtained with a labelled test meal 14—43 months after operation. Br J Surg 65: 27—29, 1978
11) 森幸三郎,清野 裕,田港朝彦ほか:消化管ホルモンの分泌調節—特に空腹期及び各種刺激時のガストリン,セクレチン,モチリンの相互関係について—.和田武雄,三好秋馬編.消化管ホルモンの動向.東京,医学書院,1980, p200—205
12) 関山伸男,中川 亨,太田英勝ほか:試験食負荷による血中ガストリン動態.C.試験負荷刺激血中ガストリンに対するバター経口負荷の影響.三好秋馬,松尾 裕編.消化管ホルモンの進歩1,ガストリン.東京,中外医学社,1979, p156—161
13) 森幸三郎,清野 裕,井村裕夫ほか:イヌ,ヒトにおけるmotilinの放出機序.伊藤 漸編.消化管ホルモンの進歩3,モチリンおよび他のペプチド.東京,中外医学社,1979, p152—161
14) Burhol PG, Waldum HL, Jorde R et al: The effect of a test meal on plasma vasoactive intestinal polypeptide (VIP), gastric inhibitory polypeptide (GIP), and secretin in man. Scand J Gastroenterol 14: 939—943, 1979
15) 松尾 裕:VIPの作用.A.神経系.阿部 薫,矢内原昇編.消化管ホルモンの進歩4,VIP.東京,中外医学社,1981, p52—59
16) Castleton KB: An experimental study of the movement of the small intestine. Am J Physiol 107: 641—646, 1933
17) 松原康泰:幽門保存胃切除・兼・有茎空腸移植時の胃・腸運動機能に関する実験的・筋電図学的研究.日平滑筋会誌 12: 59—75, 1976
18) Stalsberg H, Taksdal S: Stomach cancer following gastric surgery for benign conditions. Lancet 27: 1175—1177, 1971
19) Taksdal S, Stalsberg H: Histology of gastric carcinoma occuring after surgery for benign

conditions. Cancer 32 : 162—166, 1973
20) Wieman TJ, Max MH, Voyles CR et al: Diversion of duodenal contents. Arch Surg 115 : 959—961, 1980
21) Langhans P, Heger RA, Hohenstein J et al: Gastric stump carcinoma-New aspects deduced from experimental results. Scand J Gastroenterol 67 : 161—164, 1981
22) Fisher AB, Graen N, Jensen OM: Risk of gastric cancer after Billroth II resection for duodenal ulcer. Br J Surg 70 : 552—554, 1983
23) Watt PCH, Sloan JM, Spencer A et al: Histology of postoperative stomach before and after diversion of bile. Br Med J 287 : 1410—1412, 1983
24) Fiddian-Green RG, Parkin JV, Faber RG et al: The quantification in human gastric juice of duodeno-gastric reflux by sodium output and by bile-labelling using indocyanine green. Klin Wochenschr 57 : 815—824, 1979
25) Schmidt E, Bruch HP, Romen W et al: Experimental and clinical studies on continent colostomy. Eur Sur Res 13 : 202—212, 1981
26) 田沢賢次，坂本　隆，永瀬敏明ほか：Continent Stoma. 外科　47 : 285—289, 1985