日消外会誌　20（4）：849～855，1987年

間質結合織の程度からみた胃の低分化腺癌の臨床病理学的検討

新湊市民病院外科
広瀬　和郎*　向　仁一　松本　俊彦
村　俊成　草島　義徳　片山　外一
東野　義信　上村　卓良　田中　茂弘
金沢大学第2外科
宮　崎　逸　夫
福井医科大学第1外科
三　輪　晃　一　中川原　儀　三
（*現　福井医科大学第1外科）

A CLINICOPATHOLOGICAL ANALYSIS OF THE POORLY DIFFERENTIATED ADENOCARCINOMA OF THE STOMACH WITH SPECIAL REFERENCE TO THEIR STROMA

Kazuo HIROSE, Jinichi MUKAI, Toshihiko MATSUMOTO, Toshinari MURA, Yoshinori KUSAJIMA, Hokaichi KATAYAMA Yoshinobu HIGASHINO, Takurou UEMURA, Shigehiro TANAKA, Itsuo MIYAZAKI*, Koichi MIWA** and Gizo NAKAGAWARA****

Department of Surgery, Shinminato Municipal Hospital
Department of Surgery II, Kanazawa University, School of Medicine*
Ist Department of Surgery, Fukui Medical School**

過去9年間に低分化腺癌と組織学的に診断された進行胃癌切除34例を，癌実質と間質結合織の程度から，髄様型（12例），中間型（2例），硬性型（20例）に分け臨床病理学的に検討した．その結果，硬性型では，従来の報告と同様に「未分化型癌」としての特徴が認められた．一方，髄様型では，高齢男性の胃下部・中部の限局型癌が多く，非治癒因子や再発形式として肝転移がみられた．また，表層に管状・乳頭腺癌の組織像の混在がみられ，INFα, INFβ で ps（－）症例が多かった．中間型では髄様型と類似した所見を呈した．以上より，髄様型の低分化腺癌は，硬性型と異なる臨床病理学的特徴を有し，むしろ「分化型癌」に近い性格を有していると考えられた．

索引用語：胃癌，低分化腺癌，限局型胃癌，分化型胃癌

はじめに

本邦では，胃癌についての臨床的・病理学的特徴や手術成績は，主に，胃癌取扱い規約（胃癌研究会編）にもとづき検討されている．胃癌取扱い規約（第10版）[1]による組織分類では，腺癌性胃癌としての一般型は，乳頭腺癌（pap），高分化型管状腺癌（tub_1），中分化型管状腺癌（tub_2），低分化腺癌（por），膠様腺癌（muc），印環細胞癌（sig）の6つの組織型に分けられている．このうち，低分化腺癌は，他の組織型に比べると，像の variation の範囲が非常に大きいことが指摘されており，したがって，生物学的・臨床的特徴の差異が大きいことが推察されている[1)2)]．しかし，実際には，低分化腺癌は，1つの組織型として，他の組織型と対比して検討されており，少なからぬ問題点を含んでいる．そこで，著者らは，この低分化腺癌を，間

＜1986年7月9日受理＞別刷請求先：広瀬　和郎
〒910-11　福井県吉田郡松岡町下合月23－3　福井医科大学第1外科

質結合織の程度から髄様型，中間型，硬性型に分け，臨床的・病理学的所見の差異を検討した．

対象と方法

昭和51年4月より昭和59年6月まで新湊市民病院外科で経験した進行胃癌切除症例87例の組織型を，胃癌取扱い規約（第10版）に基づき分類すると，pap 7例，tub_1 3例，tub_2 26例，por 34例，sig 8例，muc 9例であり，porが全体の39%を占め最も多かった．今回は，この組織型porの進行胃癌34例を検討の対象とし，胃癌取扱い規約に準じ，癌実質と間質結合織の程度により，髄様型，中間型，硬性型に分け，臨床病理学的特徴を検討した．

結　果

1．低分化腺癌34例における癌実質と間質結合織の程度

髄様型は12例（35.3%），中間型は2例（5.9%），硬性型は20例（58.8%）であり，硬性型が最も多かったが，髄様型も比較的多かった．

2．年齢分布および性別

髄様型では12例中8例が65歳以上の高齢者で占められ50歳以下の症例は1例のみであった．これに対し，硬性型では幅広い年齢分布を示すが，20例中8例（40%）が50歳以下の若年・壮年層で占められていることが注目された．平均年齢は，髄様型65.0歳，硬化型53.8歳で，髄様型が約11歳高かった．なお，中間型の2例は65歳，77歳の高齢者であった．

性別は，髄様型では男8例，女4例と男が多いのに対し，硬性型では男10例，女10例であり，女性に比較的多かった．中間型の2例はともに男性であった（**表1**）．

3．癌の肉眼所見

胃癌の主占居部位を検討すると，硬性型では，胃下部（A）5例，胃中部（M）10例，胃上部（C）5例であり，Mが50%を占め，A, Cに比べ多かった．これに対し，髄様型では，A 5例，M 5例，C 2例であり，AがMと同じく42%を占め，Aにも比較的多かった．中間型の2例は，ともにAの症例であった（**表2**）．

癌型の肉眼分類は，硬性型では1型0例，2型2例，3型8例，4型10例であり，浸潤型（3型および4型）が18例（90%）を占めていた．これに対し，髄様型では，1型2例，2型7例，3型2例で4型はなく，2型が最も多く64%を占め，1型をも含めると限局型が9例（82%）を占めており対照的であった．中間型の2例はいずれも2型であった（**表3**）．

腫瘍径（最大径，mean±S.D）は，髄様型8.7±2.3 cm，硬性型7.5±3.1cmであり，髄様型の方がやや大きかった．中間型の2例は，いずれも径4.0cmであった．

表1　年齢分布および性比

年齢分布

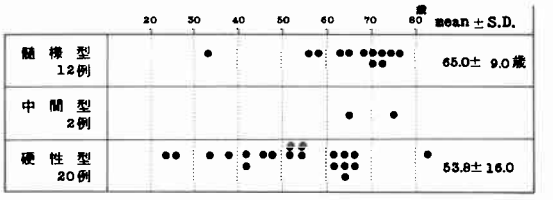

性比

	男	女
髄様型	8 例	4 例
中間型	2	0
硬性型	10	10

表2　癌の主占居部位

	A	M	C
髄様型 12例	5例 (42%)	5例 (42%)	2例 (16%)
中間型	2例		
硬性型 20例	5例 (25%)	10例 (50%)	5例 (25%)

表3　癌型の肉眼分類

	1型	2型	3型	4型	5型
髄様型 11例	2例	7例 (64%)	2例	0	0
中間型 2例	0	2例	0	0	0
硬性型 20例	0	2例	8例 (40%)	10例 (50%)	0
計	1例	11例	10例	10例	0

ここで，髄様型と硬性型の典型的な切除標本を供覧する．**図1**は，髄様型の症例（69歳女性）で，前庭部後壁の2型の癌であり，**図2**は，硬性型の症例（25歳男性）で胃体部大弯中心のgiant fold typeの4型の癌である．

4．手術所見

髄様型では，12例中2例に肝転移を認めたが，腹膜播種を有する症例はなかった．これに対し，硬性型では，20例中5例に腹膜播種を認めたが，肝転移を有する症例はなかった（**表4**）．

肉眼的リンパ節転移は，髄様型では，N（−）0例，N_1（+）1例，N_2（+）5例，N_3（+）以上3例，不明3例であり，N_2（+）以上の症例が8例（66%）を占め，N（−）〜N_1（+）症例は少なかった．一方，硬

図1　髄様型症例（69歳女性）

A．切除標本

前庭部後壁の2型の癌である．

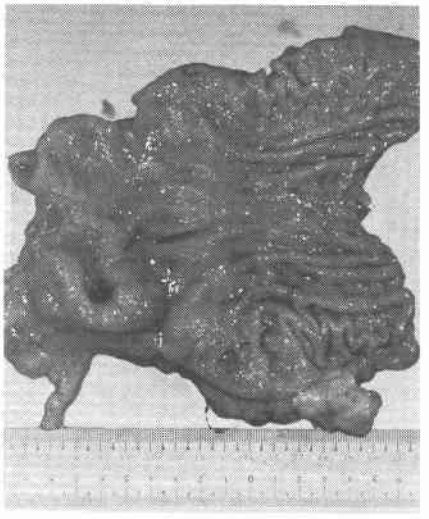

B．割面ルーペ像（癌の肛門側境界部）

癌は限局性，膨張性に発育増殖している（H.E.染色，×0.8）．

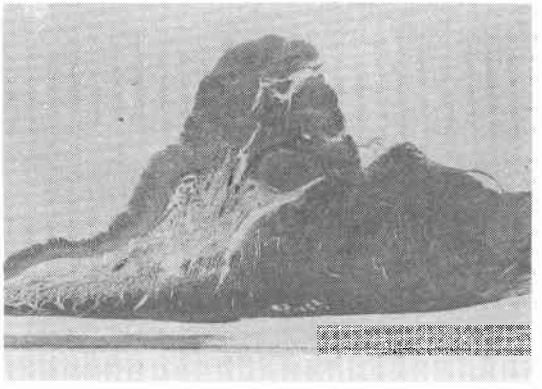

C．組織像

腺腔形成の乏しい癌細胞群が充実胞巣状の増殖を示す．間質結合織は少ない（H.E.染色，×50）．

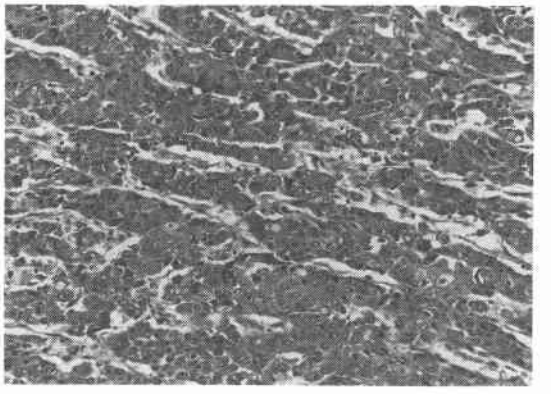

表4　手術所見

	肝転移	腹膜播種
髄様型	2/12例	0/12例
中間型	0/2	0/2
硬性型	0/20	5/20

	N(−)−N₁(+)	N₂(+)	N₃(+)以上	
髄様型	1例	5例	3例	（不明3）
中間型	2			
硬性型	7	7	2	（不明4）

表5　手術術式

	R_0，R_1	R_2，R_3	治癒切除率
髄様型	8例	3例	5/12例　（42%）
中間型	1	1	2/2　例（100%）
硬性型	7	12	8/20例（40%）

性型では，N（−）0例，N_1（+）7例，N_2（+）7例，N_3（+）以上2例，不明4例で，N_2（+）以下の症例が14例（70%）を占め，特にN（−）〜N_1（+）症例が比較的多かった．中間型の2例は，それぞれN（−）およびN_1（+）であった．

肉眼的漿膜面浸潤の程度を検討すると，髄様型ではS_0 1例，S_1 3例，S_2 3例，S_3 5例で，S_3症例が42%を占め比較的多かった．硬性型ではS_0 0例，S_1 1例，S_2 12例，S_3 7例であり，S_2症例が最も多かった．中間型の2例はそれぞれ，S_0およびS_1であった．

5．手術術式

髄様型の症例では，8例（66%）がR_0またはR_1の手術が行われ，R_2またはR_3の手術が行われたのは3例に過ぎず，肉眼的治癒切除例は12例中5例（42%）であった．硬性型の症例では，12例（60%）にR_2またはR_3の手術が，7例にR_0またはR_1手術が行われ，肉眼的治癒切除例は20例中8例（40%）であった．中間型の2例に対しては，それぞれ，R_1手術およびR_2手術が行われ，いずれも肉眼的治癒切除となった（**表5**）．

6．病理組織学的所見

粘膜内癌巣の組織所見を検討すると，硬性型の症例では，全例に印環細胞癌の病巣が観察された（**図3**）．これに対し，髄様型の症例では，12例中5例に，管状腺癌や乳頭腺癌の組織像の混在や移行像が観察された

図2　硬性型症例（25歳男性）

A．切除標本

胃体部大弯中心の4型（giant fold type）の癌である．

B．割面ルーペ像

癌は，粘膜下層以下にびまん性，浸潤性に発育増殖している（H.E.染色，×0.8）．

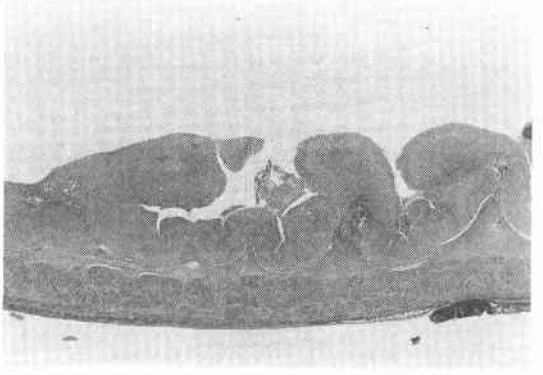

C．組織像

癌細胞群は，豊富な間質結合織を伴って個々バラバラに遊離した状態で浸潤性に増殖している（H.E.染色，×50）．

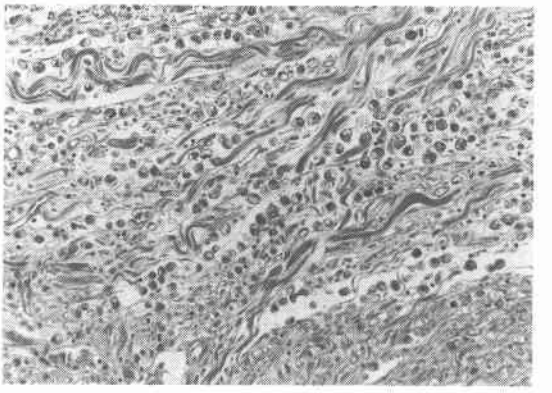

図3　硬性型症例の粘膜内癌巣の組織所見

印環細胞癌の組織像が認められる（H.E.染色，×66）．

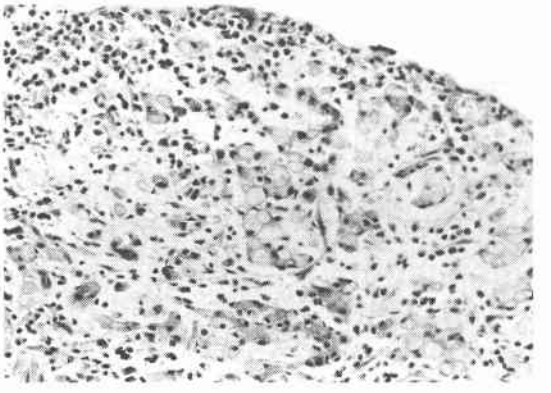

が（**図4**），印環細胞癌の病巣が認められた症例はなかった．

癌の周囲組織に対する浸潤増殖様式（INF）に関しては，髄様型ではINFα 3例，INFβ 7例，INF γ 2例で，αまたはβの症例が10例（83%）を占めていた．これに対し，硬性型では，INFγが19例（95%）を占めており，INFαを示す例はなく，INFβは1例に過ぎなかった．中間型の2例は，それぞれ，INFαおよびINFβであった．

深達度は，髄様型では，pm 1例，ssβ～ssα 5例，se 6例で，sei症例はなかった．硬性型ではse 16例，sei 4例で，ss以下の症例はなかった．すながち，髄様型では，50%が予後的漿膜面因子prognostic s（ps）が陰性であるのに対し，硬性型では全例がps陽性であった．中間型の2例はいずれもpmで，ps陰性であった．

リンパ管侵襲に関しては，髄様型ではly_0 0例，ly_1 4例，ly_2 2例，ly_3 6例で，ly_3症例が最も多く，ly_2以上の症例が8例（67%）を占めていた．これに対し，硬性型ではly_0 1例，ly_1 10例ly_2 3例，ly_3 6例で，ly_1症例が最も多かったが，ly_3症例もかなりみられた．中間型の2例は，いずれもly_1であった．

静脈侵襲に関しては，髄様型ではv_0 4例，v_1 5例，v_2 1例，v_3 2例，硬性型では，v_0 5例，v_1 13例，v_2 2例，v_3 0例であり，髄様型，硬性型ともv_0またはv_1症例が大部分を占めていた．中間型の2例は，それぞれ，v_0およびv_1であった（**表6**）．

図4　髄様型症例の粘膜内癌巣の組織所見
乳頭，管状腺癌の組織所見（写真上半）が認められる（H.E.染色，×33）.

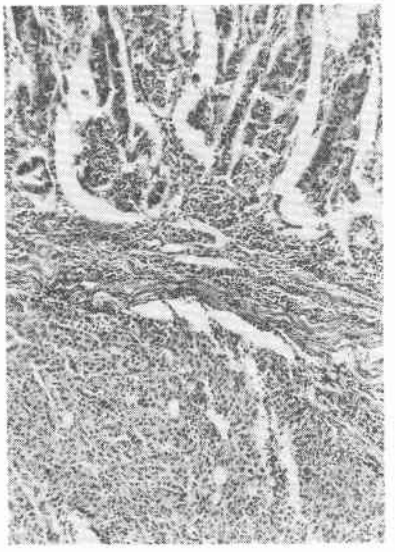

表6　組織所見

〈深達度〉

	pm	ssα～β	ssγ	se	sei
髄様型	1例	5		6	
中間型	2例				
硬性型				16例	4

〈INF〉

	α	β	γ
髄様型	3例	7	2
中間型	1例	1	
硬性型		1	19

〈ly〉

	ly_0	ly_1	ly_2	ly_3
髄様型		4例	2	6
中間型		2例		
硬性型	1例	10	3	6

〈V〉

	V_0	V_1	V_2	V_3
髄様型	4例	5	1	2
中間型	1例	1		
硬性型	5例	13	2	

リンパ節転移は，髄様型では，n（－）2例，n_1（＋）2例，n_2（＋）2例，n_3（＋）0例，不明6例であり，硬性型では，n（－）4例，n_1（＋）4例，n_2（＋）4例，n_3（＋）3例，不明5例であり，硬性型でn_2（＋）以上の症例が多い傾向にあった．中間型の2例はいずれもn（－）であった．

7．予後

髄様型では，1年生存率45%，3年生存率30%，5年生存率30%であった．5年以上の生存例は3例あり，それぞれ64歳，69歳，71歳の女性で，癌の肉眼型は1型，2型，2型，長径は7cm, 5cm, 9cm, 深達度はssα, pm, ssβ，すなわちps（－）の症例で，うち2例はn（－）でstage Iの症例であった．

硬性型では，1年生存率27%，3年生存率は6.7%，

図5　髄様型および硬性型症例の予後

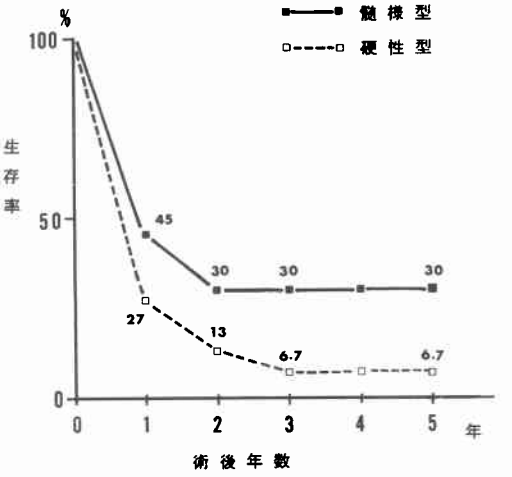

5年生存率6.7%であった．5年以上の生存例は1例のみで，手術時，25歳の男性で，M大弯中心の11.7×7.5 cmの4型の癌で，$H_0P_0N_1$（＋）S_2, Stage IIIで，R_3の胃全摘(膵脾合併切除)が行われ，se, $n_{1\sim3}$（－），stage IIIであった症例である（図5）．

すなわち，予後に関しては，髄様型に5年以上生存例が3例みられ，硬性型に比べ良好であった．

再発形式に関しては，硬性型では腹膜再発が多くみられたのに対し，髄様型では，肝転移や肝下部再発による黄疸例が3例みられたことが特徴であった．

なお，中間型の2例はいずれも3年以上生存したが，このうち1例は術後4年目に肝転移再発により死亡した．

考　察

低分化腺癌は，胃癌取扱い規約（第10版）[1]によると「腺腔形成性が乏しいかはほとんど認められないが，粘膜内や漿膜やリンパ管内に浸潤侵襲した癌の所見や転移リンパ節の所見などから，腺癌性であることの明らかな癌」と定義されている．しかし，その組織像は，variationに富んでおり，生物学的・臨床的特徴の差異が大きいため，間質量の表現が特に重要な意味をもつことが指摘されている．このうち，硬性型の低分化腺癌は，進行癌では肉眼的にBorrmann 3型やBorrmann 4型が多いことはよく知られており，現在まで臨床的・病理学的検討はよく行われている．組織学的には，粘膜内の癌の組織像は粘液細胞癌または印環細胞癌であることが多いとされている[1)~4)]．

一方，髄様型の低分化腺癌は，組織学的には，従来より単純癌（carcinoma simplex）とされてきたものや太田[5]の分類の腺房腺癌（adenocarcinoma aci-

nosum）あるいは喜納[4]の分類の髄様腺癌（adenocarcinoma medullare）などに相当するものと考えられ，硬性型と明らかな組織像の相違がある．しかし，臨床的，病理学的特徴について詳細に検討した報告は少なく不明の点が多い．したがって，今回，この髄様型の低分化腺癌についての臨床病理学的特徴を，硬性型と対比して検討した．

自験例では，硬性型の症例は，20例中8例が50歳以下の若年・壮年者で占められ，性別では女性が約半数を占め比較的多かった．癌は，Mに比較的多く発生し，肉眼型は4型10例，3型8例と浸潤型が約90%を占めていた．手術所見では，漿膜面浸潤陽性（S_2, S_3）が19例を占めており，腹膜播種が4例に認められたが，肝転移を有する症例はなく，リンパ節転移についてもN（－）あるいはN_1（＋）症例が7例と比較的多かった．これらの臨床所見は，従来より報告されている未分化型癌として特徴とほぼ一致している．

これに対し，髄様型の症例では，かなり異なった臨床所見を呈した．すなわち，12例中8例が65歳以上の高齢者で占められ，男に多く，癌はAに比較的多く認められた．肉眼的には，限局型が9例（82%）を占め，2型が最も多かったが，4型はなく3型は2例と少なかった．腫瘍径は，平均8.7±2.3cmであり硬性型に比べむしろ大きかった．手術所見上，肝転移が2例に認められたが，腹膜播種を認める症例はなかった．リンパ節転移についてはN_2（＋）以上の症例が8例（67%）を占めていた．以上より，髄様型の症例は，高齢者の前庭部に比較的多く，限局型が大部分を占め，肝転移をきたす症例があり，「未分化型」というよりは，むしろ「分化型癌」に近い特徴を有していた．岡島[7]は，高齢者では，限局型のBorrmann 2型を呈する低分化腺癌が少なくなく，しかもそれらは間質量の少ない髄様型，中間型が多く，INFα, INFβの浸潤形式が多いこと，深達度はssα, ssβが多いこと，静脈侵襲が強く，肝転移をきたしやすいことを指摘しており，著者らの今回の検討結果と一致している．また，紀藤ら[8]も，髄様型の低分化腺癌には，高齢男性のBorrmann 2型癌が多いことを指摘している．

手術術式を検討すると，硬性型では，11例（55%）にR_2またはR_3の手術が行われていたのに対し，髄様型では，8例（66%）がR_0またはR_1の手術にとどまっており対照的であった．これは，硬性型では，若年・壮年者が多く，N（－）またはN_1（＋）症例が多かったことから，P因子がない限り，積極的な郭清が行われたと考えられるのに対し，髄様型の症例では，高齢者で腫瘍径が大きく，N因子が強く，しかもS_3症例がかなり多かったためか，かえって，郭清を控えた消極的な手術に終わった場合が多いためと推察される．

次に，組織学的所見を検討すると，硬性型の症例では，従来より指摘されているように，粘膜表層の癌組織像は印環細胞癌を呈し[3)4)6)]，INFγの浸潤形式をとり，深達度seまたはseiの症例が大多数を占めていた．一方，髄様型の症例では，約半数に粘膜表層の病巣に管状腺癌や乳頭腺癌の組織像の混在や移行像が認められたが，印環細胞癌の組織像をとる癌巣が認められた症例はなかった．また，浸潤増殖形式としてはINFαまたはINFβの症例が10例（83%）を占めていた．深達度ではssβ以下すなわちps（－）の症例が半数を占めていた．このように，髄様型の症例では，硬性型に比べ，膨張性の増殖形式をとり，深達度が浅い傾向が明らかに認められた．また，従来より，胃癌での粘膜表層の組織像は，癌の組織発生を推定する上で重要であるとされていること[4]より，髄様型の症例で粘膜表層に管状腺癌や乳頭腺癌という分化型腺癌の組織像の混在がみられたことは，髄様型の低分化腺癌が組織発生的にはむしろ分化型腺癌と関連していることを示唆している．

予後に関しては，硬性型では積極的なR_2, R_3手術が行われたにもかかわらず，5年生存率6.7%と予後不良であり，再発形式として腹膜再発が多くみられた．これに対し，髄様型では，5年生存率は30%で硬性型に比べ良好であった．5年生存例3例のうち2例は，高齢であるためR_0手術が行われたにもかかわらず，ps（－），n（－）であったため長期生存が得られた．このように髄様型の症例では，硬性型に比べ予後が良好であったが，これは，硬性型が，INFγ, ps（＋）で，しかもn_2（＋）以上の症例が多かったのに対し，髄様型では，INFα～β, ps（－）でリンパ節転移の軽度な症例が多かったためと推察される．紀藤ら[8]も，組織型が低分化腺癌である進行胃癌の治癒切除例の予後を検討し，5年生存率は，硬性型が39.2%，中間型が67.2%，髄様型が67.6%であり，髄様型および中間型の症例は硬性型に比べて予後が有意に良好であると報告している．また，自験例では髄様型の症例で，肝転移再発が1例みられ，術中に肝転移がみられた2例をも合わせると，結局12例中3例に肝転移が生じたことが注目された．これに対し，硬性型の症例では経過中に肝転移がみられた症例はなかった．このように髄様型低分化腺癌の転移形式として，肝転移が重要と考えられる．木村ら[9]も，肝転移・肝再発がみられた胃癌の組織型としては，従来から指摘されている乳頭腺癌よりも，むしろ，髄様型低分化腺癌が多く，しかも癌進展の早期

から肝転移を生じやすいことを報告している．岡島[7]，紀藤ら[8]も同様に，髄様型の低分化腺癌では肝転移，肝再発が生じやすいことを指摘している．

なお，中間型の症例については自験例では2例のみで，症例数が少なく断定的なことは言えないが，2例とも高齢の男性で，Aに生じた2型の癌であること，組織学的に，INFαまたはβの増殖形式をとり，ps（－），n（－）であったこと，および，1例に肝再発を生じたことなどを考え合わせると，どちらかと言えば髄様型に近い臨床病理学的特徴を有していると推察された．

以上のように，同じ低分化腺癌でも間質量の多寡により，全く対照的な臨床病理学的特徴を有することが明らかとなった．すなわち，硬性型の低分化腺癌では，従来から指摘されているように[6]，若年・壮年者の比較的女性に多く，浸潤型・未分化型としての性質を有していた．これに対し，髄様型では，高齢の男性に多く，肉眼型は限局型，特に2型が多く，肝転移が生じること，組織学的に，管状腺癌や乳頭腺癌が表層に混在し，INFα～βの増殖形式をとりps（－）多いことなどより，むしろ「分化型癌」としての性格を有していた．近年，本邦では，低分化腺癌が増加する傾向にあるとされている[10]こともあり，低分化腺癌を呈する胃癌の診断・治療や予後の判定に際しては，間質結合織の程度から分類して検討していくことが重要であると考えられた．

まとめ

組織学的に低分化腺癌と診断された進行胃癌切除34例を，癌実質と間質結合織の程度から，髄様型(12例)，中間型（2例），硬性型（20例）に分けて臨床病理学的に検討し，以下のような結果が得られた．

1．髄様型では，65歳以上の高齢者の男性の胃下部・中部の限局型癌，特に2型癌が多数を占めていた．手術所見では，非治癒因子としての肝転移を有する症例を認めたが，腹膜播種を有する症例はなかった．また，N，S因子の高度な症例が多く，R_0～R_1手術が多く行われていた．組織学的には，表層に管状腺癌や乳頭腺癌の癌巣を有する症例が約半数あり，INFα～βで，ps（－）の症例が多かった．5年生存率は30％で肝再発症例がみられた．

2．硬性型では，50歳以下の女性の胃中部に比較的多く，肉眼型は3例または4型の浸潤型が大多数を占めた．手術所見では，非治癒因子として腹膜播種が多く，S_2，N_2（＋）以下の症例が多く，主にR_2，R_3の手術が行われた．組織学的には，粘膜表層の癌巣は印環細胞癌であり，INFγでps（＋）の症例が多かった．5年生存率は6.7％に過ぎず，再発は主に腹膜再発であり，肝再発例は認めなかった．

3．中間型の2例は，いずれも高齢男性の胃下部に生じた2型癌で，組織学的にINFαまたはINFβで，ともにps（－）であり，1例に肝再発を生じた．

以上より，髄様型，中間型の低分化腺癌は硬性型と異なる臨床病理学的特徴を有し，むしろ「分化型癌」に近い性格を有していると結論された．

本論文の要旨は，第197回北陸外科学会（金沢市，昭和59年2月18日）および第24回日本消化器外科学会総会（京都市，昭和59年7月19日）において発表した．

文献

1）胃癌研究会編：外科・病理．胃癌取扱い規約（改訂第10版）．東京，金原出版，1979，p32—72
2）喜納　勇：消化管の癌の組織分類と予後．癌と化療　4：12203—1209，1977
3）谷口春夫：進行胃癌の肉眼分類と組織型．城所仂監修．胃癌の臨床．東京，へるす出版，1983，p91—108
4）中村恭一，喜納　勇：消化管の病理と組織診断．東京，医学書院，1980，p100—125
5）太田邦夫：胃癌の発生．日病理会誌　53：3—16，1964
6）中村恭一：胃癌の構造．東京，医学書院，1982，p7—51
7）岡島邦雄：高齢者胃癌の検討．とくに低分化型癌について．消外セミナー　12：140—161，1983
8）紀藤　毅，山田栄吉，宮石成一ほか：進行胃癌における組織型からみた手術成績．外科　43：1041—1046，1981
9）木村　修，万木英一，岡村恒之ほか：肝転移・肝再発のみられた胃癌の病理組織学的特徴—とくに髄様型低分化腺癌について—．癌の臨　30：131—137，1984
10）加藤　洋，中村恭一，北川知行ほか：胃癌組織型の時代的推移—1955—1974年の切除胃癌症例の分析—．胃と腸　15：19—25，1980