日消外会誌　20（4）：871～874，1987年

症　例

肝膿瘍に由来すると考えられた肝黄色肉芽腫の1治験例

和歌山県立医科大学消化器外科，同第2病理*
児玉　悦男　　勝見　正治　　田伏　克惇
小林　康人　　湯川　裕史　　楠山　洋司*
国保日高総合病院外科
浅　江　正　純　　橋　本　忠　明

A CASE REPORT OF SOLITARY XANTHOGRANULOMA OF THE LIVER OCCURRING FROM PYOGENIC LIVER ABSCESS

Etsuo KODAMA, Masaharu KATSUMI, Katsuyoshi TABUSE, Yasuhito KOBAYASHI Hirohumi YUKAWA and Yoji KUSUYAMA
Department of Gastroenterological Surgery Wakayama Medical college
*The 2nd Department of Pathology, Wakayama Medical College
Masazumi ASAE and Tadaaki HASHIMOTO
Department of Surgery, Hidaka General Hospital

索引用語：肝黄色肉芽腫，化膿性肝膿瘍

はじめに

肝における黄色肉芽腫は非常にまれな疾患とされ，その病因，診断および治療法に関しては一定した見解はない[1]．

最近われわれは，孤立性化膿性肝膿瘍に由来すると考えられ，病理組織学的に黄色肉芽腫と診断された肝腫瘤に対し，肝切除を施行し治癒せしめたので，その成因，画像診断，治療法につき若干の文献的考察を加えて報告する．

症　例

患者：66歳，女性．

主訴：発熱，右季肋部痛．

既往歴：消化器疾患，化膿性疾患，腹部外傷，海外旅行歴など，特記すべきことなし．

家族歴：特記すべきことなし．

現病歴：生来健康であったが，1982年10月28日より，呕吐，発熱，右季肋部痛が出現し，近医にて抗生物質の投与を受けるも改善せず，11月1日胆嚢炎の疑いにて，国保日高総合病院外科に紹介され入院となった．

＜1986年9月3日受理＞別刷請求先：児玉　悦男
〒641　和歌山市七番丁1　和歌山県立医科大学消化器外科

入院時現症：体格は中等度，栄養状態は良好であった．眼瞼結膜に軽度の貧血を認めたが，眼球強膜に黄疸は認めず，表在リンパ節は触知しなかった．胸部理学的所見では，肺肝境界が第5肋間とやや上昇を認めた以外，特に異常はなかった．腹部は平たんであったが，右季肋部に圧痛，抵抗を認めた．

入院時検査成績：末梢血検査で中等度の貧血を認め，白血球増多，赤沈亢進，CRPは強陽性であった．血清蛋白では，albuminの低下とγ-globulinの上昇，肝機能検査では，ZTT, ALP, γ-GTPの上昇，CHEの低下を認めた．腫瘍マーカーであるcarcinoembryonic antigen（CEA），α-Fetoprotein（AFP）は正常範囲であった（**表1**）．

入院時胸部X線所見：右横隔膜の挙上，肋骨横隔膜角の鈍化，右下肺野の線状陰影を認めた．

入院後経過：抗生物質（cefazolin 4g/day）投与にて，腹痛，発熱は改善し約10日間で症状は軽快した．

11月4日に施行した腹部超音波検査では，肝右葉，右腎に接して，6.5×6.0cm大の境界明瞭な類円形の低エコー域を認め，内部は高低エコー域が混在し，いわゆるモザイク状を呈していた（**図1**）．

11月5日の肝シンチ像では，肝右葉後下区域にcold

表1　入院時検査成績

RBC	302×10⁴/mm³	ALP	38.2 KA
Hb	8.9g/dl	GOT	44 KU
Ht	27.7%	GPT	18 KU
WBC	11000/mm³	LDH	306 WU
ESR	104mm/hr	γ-GTP	172mIU/ml
CRP	7+	CHE	0.2 ΔpH
T.P	6.3g/dl	T.Bil	0.5mg/dl
Alb	33.3%	T.Chol	155mg/dl
α1-Glb	10.6%	CEA	2.0ng/ml
α2-Glb	13.2%	AFP	0.2ng/ml
β-Glb	14.8%	ICG 15'	5.5%
γ-Glb	27.8%	Urinalysis	n.p.
ZTT	19.1 U		

図1　腹部超音波像：肝右葉に類円形の低エコー域を認め，内部エコーは不均一である．

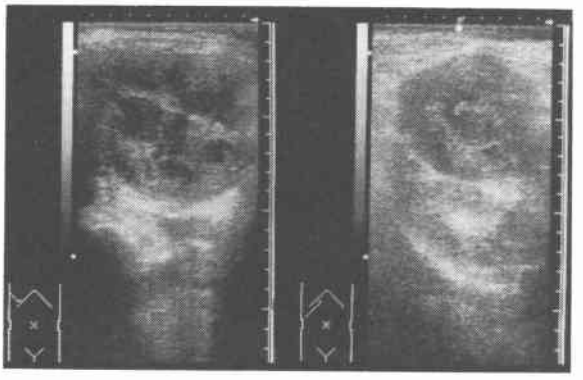

area を認めた．

以上より肝細胞癌を疑い，11月11日腹腔動脈撮影を施行した．肝右葉外側に血管の圧排，伸展像を認めたが，腫瘍と考えられる部分は血管に乏しく，腫瘍血管，血管の encasement，腫瘍濃染像は認められなかった（図2）．

11月14日の腹部 computed tomography（CT）像では，肝右葉後下区域に，辺縁やや不整な low density area があり，内部により low density な部分をもつ二重構造の腫瘤像を認めた．また，肝外側と腹壁との間にも紡錘形の low density area を認めた（図3）．

なお，点滴静注胆道造影では，胆嚢，総胆管は正常で，腹部超音波検査，腹部 CT でも胆道疾患を思わせるような所見はみられなかった．

臨床症状や経過，検査所見より炎症性の腫瘤が最も疑われたが，悪性腫瘍も否定出来ず，また全身状態，肝機能も良好であり，11月30日手術を施行した．

手術所見：肝右葉後下区域に大人手拳大の弾性硬の腫瘤を触知し，右側腹壁，結腸肝弯曲部，右腎上部前面，大網が強固に癒着し一塊となっていた．術中所見

図2　腹腔動脈造影像：腫瘤は血管に乏しく血管の圧排，伸展を認める．

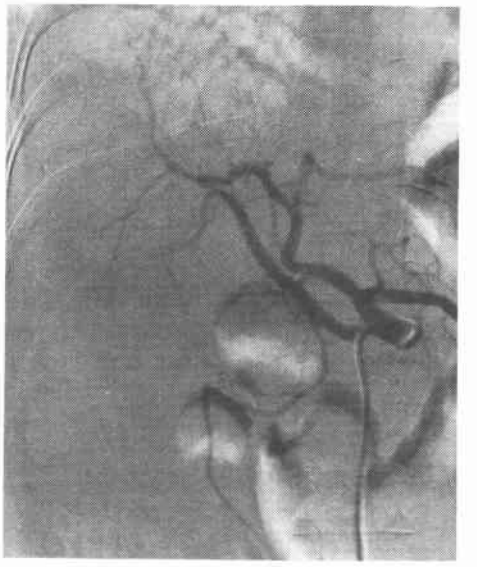

図3　腹部 CT 像：二重構造の腫瘤像を認める（矢印）

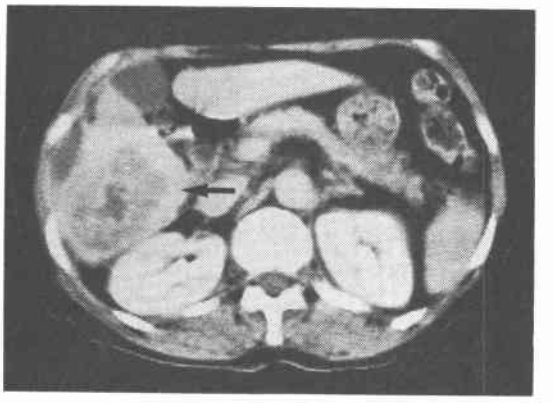

でも悪性疾患を否定出来なかったため，大網切離，横行結腸部分切除とともに，マイクロ波メスを用いて，肝右葉後区域部分切除を施行した．肝と右側腹壁との間を剝離すると黄白色の膿が排出し，この部に膿瘍を形成していることが判明した（図4）．

摘出標本所見：肝実質との境界明瞭な，6.5×6.4×6.0cm 大の腫瘤で，割面では，黄白色調を呈し，中央に膿瘍腔が認められた（図5）．

膿の細菌培養にて staphylococcus aureus が同定された．

病理組織学的所見：腫瘤は主として結合組織と慢性

図4　手術所見図：腫瘤と結腸肝弯曲部，右腎前面が強固に癒着し，右側腹壁との間に膿瘍腔を認める．

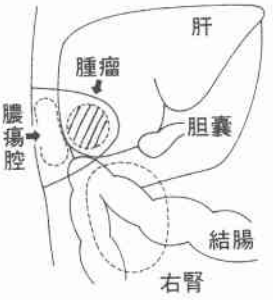

図5　摘出標本(割面)：肝実質と境界明瞭な黄白色の腫瘤で，中心部に膿瘍腔を認める．

炎症性細胞からなり，強拡大では，PAS陽性の脂肪性物質を含んだ，いわゆるxanthoma cellが多数認められ，黄色肉芽腫と診断された（図6）．

術後経過は良好で，術後24日目に退院となった．術後約3年を経た現在，再発の徴候はまったく認めていない．

考　察

黄色肉芽腫xanthogranulomaは，1935年にObeling[2]が報告した後腹膜に発生した症例に初まり，その後，腎[3]，膀胱[4]，卵巣[5]など種々の臓器に生じることが知られている．しかし，肝胆道系に関しては胆嚢に発生することが知られているに過ぎない．Orloffら[6]は，胆嚢の黄色肉芽腫は，胆石や急性，或いは慢性胆嚢炎に伴った炎症反応の結果生じるとしている．

肝黄色肉芽腫の報告例は，谷野ら[1]の1981年の報告および，樋口ら[7]の1982年の報告があるに過ぎない．前者は胆道感染，胆石症を伴った2次的な炎症性腫瘍と考えられており，また後者も炎症性の腫瘍であると考えられるが，起炎菌その他の病態は不明であるとしている．谷野ら[1]によれば，肝膿瘍に黄色肉芽腫が併発したという報告は，和文，英文の文献を検索した限りではまったく無く，今回われわれが検索しえた範囲でも見あたらなかった．しかし，腎においては，xanthogranulomatous pyelonephritisとして良く知られているように，腎膿瘍[8]，膿腎[9]を基盤とした黄色肉芽腫が報告されており，土屋ら[3]は，感染腎に対して抗生物質を使用すると生じやすいとしている．また，慢性的なstaphylococcal infectionにより，histiocytic reactionがじゃっ起され，xanthogranulomaようの組織像が出現するといわれている[10]．

図6　病理組織学的所見：(左．HE染色，右．PAS染色）腫瘤は主として結合組織と慢性炎症細胞からなり，強拡大（PAS染色）では，xanthoma cellが多数認められる．

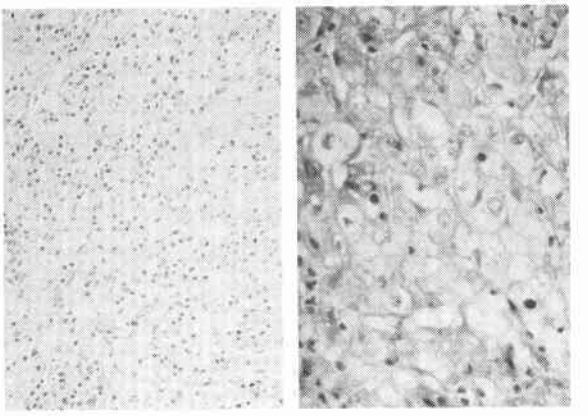

今回われわれが経験した症例では，中心部に膿瘍腔が認められ，腫瘤の大部分を占める組織は，結合組織，慢性炎症細胞に加えて脂肪性物質を含んだ，いわゆるxanthoma cellよりなる黄色肉芽腫の像を呈していた．胆道感染，腹腔内感染症などの既往はまったくなく，感染経路は不明であるが，staphylococcus aureusによる孤立性化膿性肝膿瘍の経過中に抗生物質の使用も相まって，黄色肉芽腫が発生してきたと考えられた．以上より，肝黄色肉芽腫の成因は不明であるとされていたが，今回のわれわれの症例はその病因を考える上で貴重な症例と考えられた．

本例は肝膿瘍の吸収過程において肉芽性変化の強くなったものと考えられるが，超音波像では，内部がモザイク状を呈し肝腫瘍との鑑別が困難であった．稲吉ら[11]は，肝腫瘍の超音波像を5型に分類し検討しているが，肝膿瘍では，本例のようなパターンをとるものは無かったとしている．一般に肝膿瘍の超音波像は，

i）肝内の低エコー域，ii）膿や壊死物質を反映する不規則な内部エコー，iii）底面エコーの増強，iv）比較的短期間での像の多彩な変化，などがいわれている[12]．嚢胞状の超音波像が検出されず，本例のような充実性，内部不均一な超音波像が認められた場合には注意を要すると考えられ，臨床症状，検査所見，CT 像などを含めた総合的な診断が重要になってくると思われた．

現在肝膿瘍の治療としては，抗生物質による化学療法に加えて，超音波ガイド下の経皮的ドレナージ術がさかんに行われ，従来の外科的療法に取って代わりつつある．しかし，本例のように肉芽性変化の強くなった症例に対しては，i）抗生物質による化学療法に抵抗性があり，治療に長期間を要す，ii）膿瘍内容の変化，膿瘍壁の肥厚などにより，経皮的ドレナージが困難となってくる，iii）直視下および組織診断により確定診断が可能，iv）レーザーメス，マイクロ波メス[13)14)]などの肝切除機器，手技，術後管理の向上により，比較的安全に肝切除が施行出来るようになってきている，などの理由から，開腹による肝切除術が最も望ましいと考えられた．

おわりに

孤立性化膿性肝膿瘍に由来すると考えられた肝黄色肉芽腫の1例を経験したので，若干の文献的考察を加えて報告した．

文　献

1）谷野幹夫，太田五六，米島　学：肝黄色肉芽腫の1剖検例．日消病会誌　78：1803—1806，1981
2）Obeling C：Retroperitoneal xanthogranuloma. Am J Cancer 23：477—494，1935
3）土屋文雄，日東寺浩：本邦最初の Xanthogranulomatous pyelonephritis（Foam cell granuloma）．日泌会誌　58：110—121，1967
4）若月　晶，坂口　洋，奥田　暾ほか：膀胱頂部にみられた黄色肉芽腫の1例．西日泌　40：725—733，1978
5）Minkowitz S, Friedman FM, Heinnger G et al：Xanthogranuloma of the ovary. Arch Pathol 80：209—213，1965
6）Orloff MJ, Charter AC：Tumor of the galklbladder and bile duct. Editted by Bicks HL：Gastroenterology. Vol 3. Third edition. Philadelphia, Saunders, 1976, p831—842
7）樋口章夫，内田直孝，服部泰章：肝黄色肉芽腫の1例．消外　5：2066—2068，1982
8）Noyes WE, Palubinskas AJ：Xanthogranulomatous pyelonephritis. Am J Roentgenol 90：97—108，1963
9）Friedenberg MJ, Spjut HJ：Xanthogranulomatous pyelonephritis. Am J Roentgenol 90：97—108，1963
10）Enzinger FM, Weiss SW：Benign fibrocystic tumor. Editted by harshberger SE：Soft tissue tumor. USA, CV Mosby, 1983, p125—153
11）稲吉　厚，渡辺栄二，田代征記ほか：肝腫瘍の超音波診断に関する検討．日消外会誌　14：1445—1451，1981
12）伊藤　徹，万代恭嗣，高見　実：肝膿瘍の超音波診断と治療．最新医　37：1274—1281，1982
13）Tabuse K：A new operative procedure of hepatic surgery using a microwave tissue coagulater. Arch Jpn Chir 48：160—172，1979
14）Tabuse K, Katsumi M, Kobayashi Y et al：Microwave surgery：Hepatectomy using a microwave tissue coagulater. World J Surg 9：136—143，1985