日消外会誌　20（4）：875～878，1987年

外傷性肝癌破裂の1治験例

伴病院外科，杏林大学第1外科*，慶応大学外科**
大島　厚　北島　政樹*　岩田　憲治**

A CASE REPORT OF TRAUMATIC RUPTURE OF HEPATOMA

Atsushi OSHIMA, *Masaki KITAJIMA and **Kenji IWATA
Department of Surgehy, Ban Hospital
First Department of Surgery *Kyorin University, School of Medicine
Department of Surgery, **Keio University, School of Medicine

索引用語：外傷性肝癌破裂，肝癌自然破裂，二期的肝切除

はじめに

原発性肝癌の自然破裂は欧米では2.6～4.7%[1)2)]とまれな疾患であるが，東南アジア，東アジアでは10.2～14.5%[3)~5)]，本邦では0.8～20%[6)~8)]と比較的多い．しかしながら手術により腫瘍を切除しえた肝癌自然破裂症例は少ない．これに対して外傷による原発性肝癌破裂例は非常にまれである．今回胸腹部打撲に起因すると思われる原発性肝癌破裂後二期的に腫瘍を摘出しえた症例を経験したので若干の文献的考察を加えて報告する．

症　例

患者：58歳，男性．

既往歴，家族歴：特記すべきことなし．

現病歴：1985年3月31日飲酒後便所で転倒し胸腹部を打撲した．翌日腹痛と背部痛が増強するため来院した．来院時血圧は80/60mmHg，脈拍80/分とショック状態で口唇にチアノーゼを認めたため緊急入院となった．

入院時現症：上腹部は圧痛を認めたが，筋性防御，Blumberg徴候は軽度であった．腸の蠕動音は聴取しえなかった．また眼瞼結膜に貧血があったが，リンパ節腫脹，黄疸，腹水などはなかった．

入院時一般臨床検査所見：末梢血では白血球増多症と中等度の貧血を呈した．血液生化学では軽度の肝機能障害と肝硬変をうかがわせる所見であった．血清アミラーゼ値は高値を呈した．HB抗原は陰性でAFP（α-feto-protein），CEA（carcinoembryonic antigen）もほぼ正常範囲内であった（**表1**）．

腹部単純X線所見：腹部単純立位，臥位のX線写真

表1　入院時臨床検査所見

Laboratory Findings on Admission
(4/2/85)

WBC	16500	T.B	0.9mg/dl
RBC	279×10⁴	GOT	124 IU/l
Hb	9.7	GPT	53 IU/l
Ht	27.4	AL-P	104 IU/l
PLT	13.1	LDH	515 IU/l
PT	14.5sec(81%)	LAP	48 IU/l
TP	5.6	γ-GTP	47 IU/l
A/G	1.17	CH-E	1.55IU/ml
CRTNN	0.9mg/dl	TTT	7.1 U
BUN	43mg/dl	ZTT	15.7 U
Amy	575 U		
Amy (urine)	324U/dl	HB AG	—
		AFP	20.1 ng/ml
NH_3	129	CEA	1.7 ng/ml

図1　初回の手術所見
腫瘍（→印）の先端の被膜がはく脱され，活動性の出血がみられた．

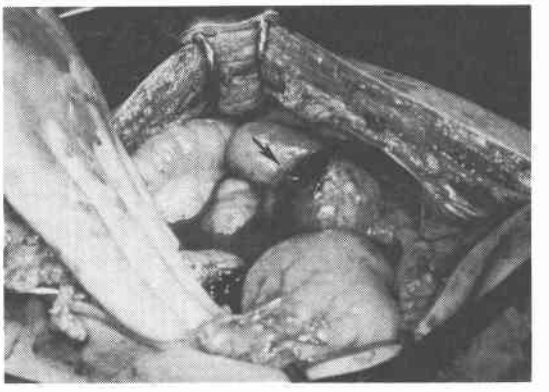

＜1986年7月9日受理＞別刷請求先：大島　厚
〒181　三鷹市新川6－20－2　杏林大学医学部第1外科

図2a　総肝動脈造影にて
tumor stain（▶印）を認める．

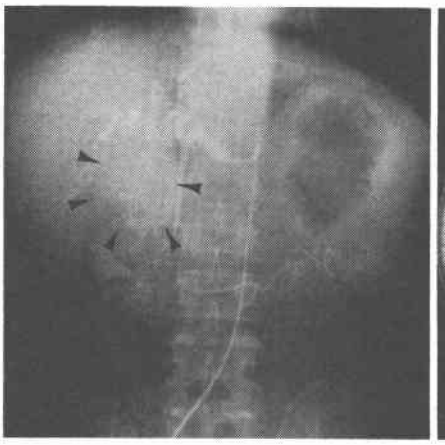

図2b　CT scan
約4cmのtumor（→印）を認める．

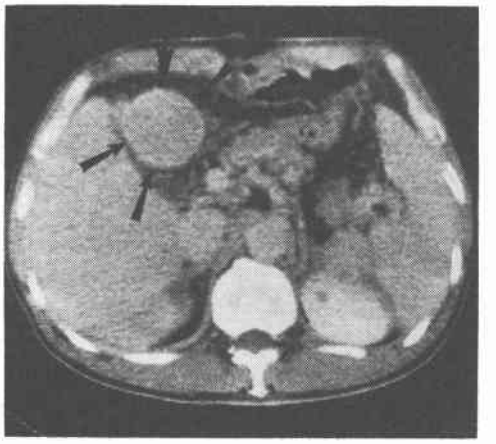

において，free air, sentinel loop signなどの所見はなかったが，paracolonic gutterの開大を認めた．

手術所見：1985年4月3日急性腹症(腹腔内出血？)の診断にて手術を施行した．腹部正中切開にて開腹すると腹腔内には1,600mlの凝血塊が認められた．肝左葉下内側区に突出する腫瘍を認め，その先端は被膜が剝脱され，わずかであるが活動性の出血がみられた．トロンビン末，オキシセル綿にて圧迫止血後，生食水5,000mlにて腹腔内洗浄をし閉腹した．なお肝は肉眼的に肝硬変を呈していた（図1）．

術後，患者の回復を持って諸検査が施行された．

術後検査所見：総肝動脈造影像では肝左葉に中肝動脈により栄養される直径5cm位のhypervascular tumorを認めた(**図2 a**)．CT (computed tomograpy) scanでは同部に径約4cmのtumorを認めたが（**図2 b**)，そのほかには転移を思わす所見はなかった．食道内視鏡所見では食道胃接合部より約12cmにわたり口側に3条の蛇行する青色静脈瘤を認めたが，red-color signはなかった．

また外傷によると思われる右第10，11肋骨の骨折が確認され(**図3**)，以上より本例は転倒時の胸部打撲という外傷に起因する原発性肝癌の破裂例と考えられた．

2度目の手術所見：indocyanine green (ICG) 15分値は19.8%と高値を示したが，意識清明で，腹水，黄疸なく全身状態が良好なことより，初回手術から約1カ月後の1985年5月8日に再手術を施行した．腫瘍破裂部は大網で被覆されており出血を認めなかったが，

図3　腹部単純X線
右第10，11肋骨骨折（←印）を認める．

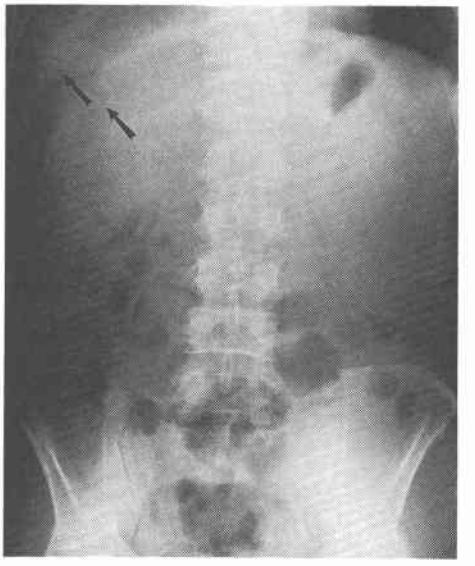

肉眼的に担嚢への浸潤が想定されたので腫瘍核出術および胆嚢摘出術を施行した（**図4 a, b**)．なお手術時，腹水，腹膜転移は認めなかった．術後8カ月の現在，再発を認めず，元気で仕事に従事している．

摘出標本：腫瘍は肉眼的に被膜に覆われており，大きさは5.0×4.5×4.0cmであった．腫瘍の一部に壊死および血腫を認めた（**図5**)．

組織学的所見：Edmondson分類のGrade Iの分化型肝細胞癌で，腫瘍細胞はあたかも正常の肝小葉をみ

図4a　2度目の手術所見

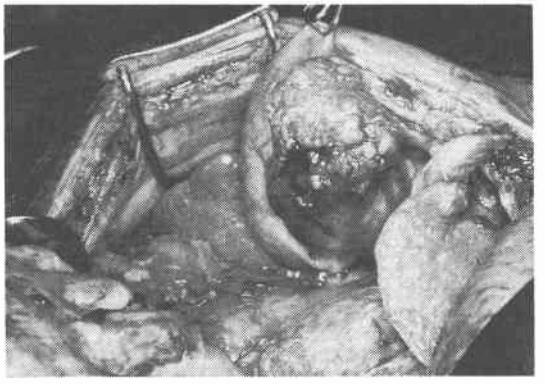

図4b　模式図

腫瘍破裂部は大網で被覆され，腫瘍の胆嚢への浸潤が想定された．

るような配列を呈していた．毛細血管との組み合わせも正常構造に非常に類似しているが，異型性があり場所により細胞の分化程度が異なっていた(図6)．非癌部肝は乙型肝硬変像を呈していた．なお胆嚢は組織学的には癌の浸潤を認めなかった．

図5　摘出標本

腫瘍は被膜に覆われており，一部に壊死および血腫を認める．胆嚢（右）を含めて摘出した．

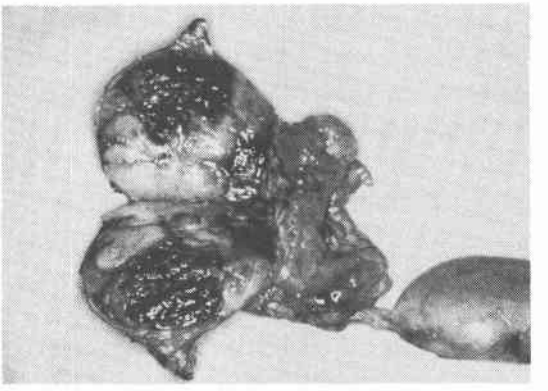

図6　病理組織像（H-E染色×400）

Edmondson分類のGrade Iの分化型肝細胞癌である．

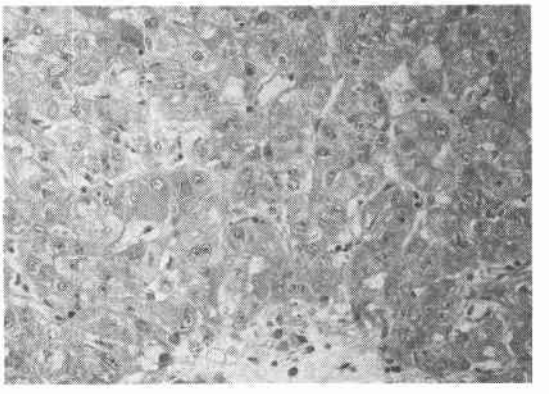

考　察

肝癌自然破裂の切除例に関する報告は少なく武藤

表2　外傷性肝癌破裂の本邦報告例

	年令	性別	術前診断	外傷	型	部位	術式	組織型 Edmondson	肝硬変	転起 (1985.12現在) 再発	報告者
1	43	M	肝破裂 by Paracentesis	右肋骨骨折	Nodular φ4		Partial Hepatectomy	III	+(乙型)	5Y (alive) –	Nagasue 1979
2	70	M	肝破裂 by Paracentesis	右第III～IV肋骨骨折，気胸	Nodular φ3		Enucleation	II	+(肉眼的に軽度)	7Y (alive) –	吉田 1980
3	58	M	急性腹症（腹腔内出血？）	右第X，XI肋骨骨折	Nodular 5.0×4.5×4.0		オキシセル線タンポナーデ → Enucleation	I	+(乙型)	8M (alive) –	大島 1985

ら[11]によれば肝癌257例中20例，7.8%に自然破裂を認め，その20例中1例が切除しえたに過ぎない．これは同施設での肝癌257例中切除例99例(40.0%)と比べて，切除できた自然破裂例が非常に少ないことを示している．今回著者らが集計し得た1976年から1985年までの過去10年間に本邦で報告された，切除しえた原発性肝癌の自然破裂例は29例でそのうち男性は23例（79%）と多く，肝硬変を伴ったものは23例（79%）であり，その内二期的に切除したものは10例と全体の約1/3であった．腫瘍の大きさは径3cmから10cmで，径5cm以下は12例（41.4%）と比較的小さな腫瘍が多いといえた．以上のような自然破裂症例に対して本症例のような外傷性肝癌破裂の報告例はこれまで4例と極めて少なく，そのうちの本邦報告例は**表2**のごとく3例である．いずれも男性で，右肋骨骨折を伴っており，すべてに腫瘍摘出術が施行された．肝併存病変もすべて乙型の肝硬変であった．

予後に関しては原発性肝癌の自然破裂29例中追跡調査のできた28症例では切除しえても一年以内の死亡例が14例（50%），2年以内が6例（累計72%），3年以内が5例（累計89%）と予後不良であった．これらの症例における主な死因は肝不全9例，再発死8例，遠隔転移5例となっている．それに比べて外傷性の肝癌破裂例ではすべてに肝硬変が併存しているにもかかわらず，1985年12月現在，先の2例は5年および7年と長期生存が認められており，本症例も8カ月だが再発なく生存中である．外傷性肝癌破裂例が予後良好な理由として腫瘍の大きさがすべて5cm以下と小さいこと，本来なら破裂しないかもしれぬslow growing typeの腫瘍が外傷により発見出来たためと想定できる．従って病態像からみて外傷性肝癌破裂は自然破裂とは異なる範疇に属するものかも知れない．

結　語

極めてまれな外傷性肝癌破裂例を経験したので報告した．

文　献

1) Kew MC, Dos Santos HA, Sherlock S: Diagnosis of primary cancer of the liver. Br Med J 4：408—411, 1971
2) MacDonald RA: Primary carcinoma of the liver: A clinicopathologic study of one hundred and eight cases. Arch Intern Med 99：266—279, 1957
3) Balasegaram M: Spontaneous intraperitoneal rupture of primary liver-cell carcinoma. Aust NZ J Surg 37：332—337, 1968
4) Ong GB, Taw JL: Spontaneous rupture of hepatocellular carcinoma. Br Med J 4：146—149, 1972
5) Chearanai O, Plengavnit U, Asavanich C et al: Spontaneous rupture of primary hepatoma: Report of 63 cases with particular reference to the pathogenesis and rationale treatment by hepatic artery ligation. Cancer 51：1532—1536, 1983
6) 葛西洋一，玉置　明，柿田　章ほか：原発性肝癌の外科的治療．外科診療　19：46—54, 1977
7) 下山孝俊，北里精司，南　寛行ほか：原発性肝癌の自然破裂について—臨床像と外科的治療を中心に—．日臨外医会誌　39：780—786, 1978
8) Nagasue N, Inokuchi K: Spontaneous and traumatic rupture of hepatoma. Br J Surg 66：248—250, 1979
9) 吉田　沖，矢毛石陽三，横田　博ほか：原発性細小肝癌の外傷性破裂の1例．外科　42：1584—1586, 1980
10) Dixon JD, Nimul D, Eremin O: Heamoperitoneum due to traumatic rupture of a hepatoma in a patient with haemochromatosis. J R Coll Surg Edinburgh 27：362—363, 1982
11) 武藤晴臣，小林誠一郎，高崎　健ほか：肝腫瘍破裂例の検討．腹部救急診療の進歩　1：113—116, 1984