日消外会誌　20（4）：879～882，1987年

粘液により黄疸を来した粘液産生胆管細胞癌の1例

名古屋大学医学部第1外科
山瀬　博史　二村　雄次　早川　直和　長谷川　洋
前田　正司　神谷　順一　宮崎　芳機　岡本　勝司
岸本　秀雄　塩野谷恵彦

A CASE OF MUCOUS PRODUCING CHOLANGIO CARCINOMA PRESENTED BY JAUNDICE BY THE MUCOUS OBSTRUCTION

Hiroshi YAMASE, Yuji NIMURA, Naokazu HAYAKAWA, Hiroshi HASEGAWA, Shoji MAEDA, Junichi KAMIYA, Yoshiki MIYAZAKI, Katsushi OKAMOTO, Hideo KISHIMOTO and Shigehiko SHIONOYA
lst Department of Surgery, Nagoya University School of Medicine

索引用語：粘液産生胆管細胞癌，術後肝不全，血漿交換療法

はじめに

腹壁，胃に浸潤した粘液産生胆管細胞癌の1切除例を経験した．本例は粘液により閉塞性黄疸をきたした胆管細胞癌報告例の本邦3例目であり，また術後の肝不全に対して，36回の血漿交換を行い救命できたまれな例であるので報告する．

症　例

症例：62歳，女性．

主訴：右上腹部痛，黄疸．

既往歴，家族歴：特記すべきことなし．

現病歴：1983年7月に右上腹部痛，同年11月に黄疸が出現し，11月29日某医へ入院した．12月13日に経皮経肝胆道ドレナージ(PTCD)を施行されたが，3日目より腹水が貯溜，6日目より意識レベルが低下し，肝不全状態に陥った．保存的治療にて，12日目より全身状態が改善した．1984年2月17日，当科へ転院した．

入院時現症：軽度黄疸，貧血があり，心窩部に鶏卵大の腫瘤を触知したが，肝脾はふれず，表在リンパ節の腫張も認めなかった．

入院時検査所見：白血球5,300，赤血球298万，Hb 9.1g/dl，総ビリルビン（T-Bil）1.6mg/dl，直接ビリルビン0.7mg/dl，GOT 51IU/l，GPT 50IU/l，ALP 279 IU/l，γ-GPT 155IU/l と，胆道系酵素の軽度上昇を認めた．トロンボテスト96.5%，ヘパプラスチンテスト100%と良好であったが，ICG R_{15}は36.5%，ICG K値は0.069と不良であった．Carcinoembryonic antigenは10.9ng/ml，Carbohydrate antigen 19-9は760u/mlと高く，α-Fetoproteinは2.0ng/mlであった．

Computed tomography（CT）：肝外側前区（S_3）中心に内部がlow densityで壁が軽度濃染する嚢胞状陰影があり，腹壁への浸潤像を認めた．肝外側後区(S_2)の胆管枝は拡張していた(図1)．腹部超音波検査：肝外側区に5.0×4.5cmの隔壁のある嚢胞性病変を認め

図1　Enhanced CT：肝外側前区に隔壁のある嚢胞性病変を認める．

＜1986年9月13日受理＞別刷請求先：山瀬　博史
〒296　千葉県鴨川市東町929　亀田総合病院外科

た．

経皮経肝胆道造影（PTC）：総胆管が著明に拡張し中に透亮像を認めた．肝内胆管の造影は不良であった（図2）．

PTCD造影：肝外側区に5.5×4.0cmの内部に不整な陰影欠損像のある嚢胞を認めた．肝内，肝外胆管は軽度拡張していた．

経皮経肝胆道鏡検査（PTCS）：1984年2月28日にPTCSを施行（図3）．胆道鏡を右肝管より左肝管を経て嚢胞内に挿入した．嚢胞内は粘稠な黄色の粘液が充満し，造影すると内部に不整な陰影欠損像を呈した．また，肝外胆管にも粘液による陰影欠損像を認めた．さらに嚢胞の選択的造影を続けると胃との瘻孔形成を認めた（図4）．嚢胞壁の生検では癌陰性であったが，粘液の細胞診はClass Vであった．

図2　PTC：総胆管は著明に拡張し中に透亮像を認める（←）．左肝管は造影されない．

図3　PTCS：肝外側区の嚢胞内には粘稠な粘液が充満し造影すると不整な陰影欠損像を呈し（↑），肝外胆管にも粘液による陰影欠損像を認める（←）．

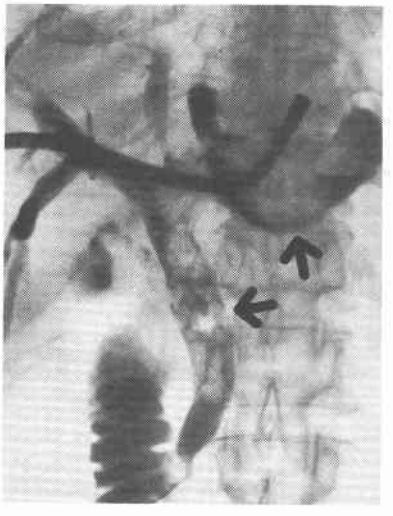

腹腔動脈造影：左，中肝動脈領域に新生血管，encasementを認めた．毛細血管相では同部は他部肝実質よりhypovascularであった．

経動脈性門脈造影：門脈は完全閉塞し，肝十二指腸間膜内に著明な側副血行路を認め，門脈血は下腸間膜，脾静脈へ逆流した．

以上よりS_3原発で胃，腹壁に浸潤する粘液産生胆管細胞癌と診断した．また，門脈閉塞は癌浸潤のためではなく，臨床経過よりPTCD施行時に生じた胆管門脈瘻より胆汁内粘液が門脈に流出し血栓が生じたためと推測した．

手術：1984年3月7日に開腹．手拳大の腫瘍がS_3を中心にS_2，S_4に存在し，腹壁，胃に浸潤していた．肝十二指腸間膜内の側副血行路を温存し，肝左葉切除，胃部分切除，腹壁合併切除を施行した．左門脈枝の内腔には粘液や腫瘍塊はなく器質化した血栓が充満していた．バルーンカテーテルで右門脈の血栓除去を試みたが，再開通は得られなかった．

切除標本：切除肝重量340g，割面には黄色ゼリー状の粘液が充満し，S_3を中心に胆管内を粘液形成を伴い

図4　PTCS：嚢胞の選択的造影にて腫瘍と胃との間に瘻孔を認めた．

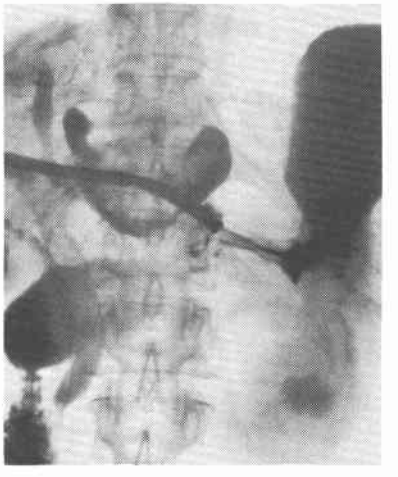

乳頭状に増生し，S_2, S_4, 胃，腹壁に浸潤していた（図5）.

病理組織所見：胆管壁では円柱状の細胞が著明な粘液形成を伴い乳頭状に増生し，上皮下に小腺腔，mucous lake を作り，また肝被膜を破り，腹腔内脂肪織，肝鎌状間膜内，胃粘膜に瘻孔を形成し浸潤していたが，腹直筋後鞘には浸潤していなかった．粘液は PAS, PAS-AB, HID, HIDAB 陽性であった（図6）.

図5　癌の拡がりのシェーマと切除標本：切除肝重量は340g. 腫瘍TはS3原発で肝内，胃，腹壁に浸潤し，割面（—・—）は黄色のゼリー状の粘液が充満する粘液産生胆管細胞癌である.

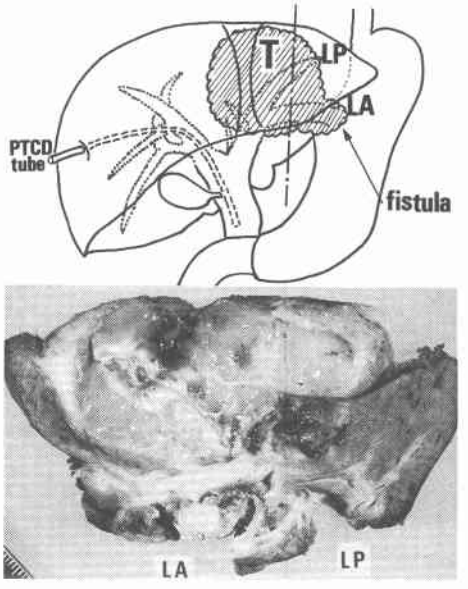

図6　病理組織所見：胆管壁では円柱状の細胞が著明な粘液形成を伴って乳頭状に増生し，肝内に小腺腔を形成しつつ mucous lake を作って浸潤する粘液産生性の高分化型腺癌である.

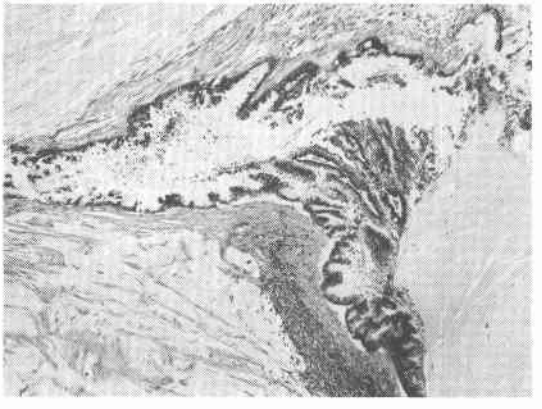

術後経過：術後3週までは経過良好であったが，生血漿投与を中止し経口摂取が主体となった術後1カ月より元気がなくなり，術後10mg/dl 台を遷延していた T-Bil が20mg/dl 台に上昇した．術後38日目に右胸腔内に自然に出血し，胸腔ドレナージ，生血，生血漿投与で止血できたが，その後 T-Bil の上昇とともに意識レベル低下，傾眠傾向，羽ばたき振戦などの肝不全症状が出現した．そこで術後50日目に第1回血漿交換を施行した．膜型血漿分離装置で新鮮凍結血漿（FFP）を主体にプラズマ製剤を加え1回3,000～4,000ml を交換した．全身状態は連日の血漿交換で徐々に改善し19回目で一時血漿交換療法を中止したが，再び肝不全症状が出現し，T-Bil も上昇したため，さらに13回（計32回）施行したところ肝不全状態より離脱できた．T-Bil は血漿交換療法開始後も上昇を続け最高60mg/dl にも達したが，肝不全状態の改善とともに徐々に低下した．また，術後150，160，169，189日目に補助的に血漿を交換し，計36回施行した（図7）．患者は術後229日目に軽快退院し，2年5カ月経過した現在，再発，肝不全の徴候なく健在である.

考　察

腫瘍の産生した粘液により閉塞性黄疸を呈した胆道系腫瘍の本邦報告例は表1のごとくで本例は胆管細胞癌の3例目である．これらの粘液産生胆道腫瘍の病悩期間は8カ月～12年（平均7年10カ月）と長く，slow growing な腫瘍とされている[6]．診断上は PTC など直接胆道造影で拡張した胆管内に，粘液様の透亮像を認めることが特徴であるが，胆管内の粘液のために肝内・外胆管を十分に造影できないことが多い．教室の

図7　術後経過表

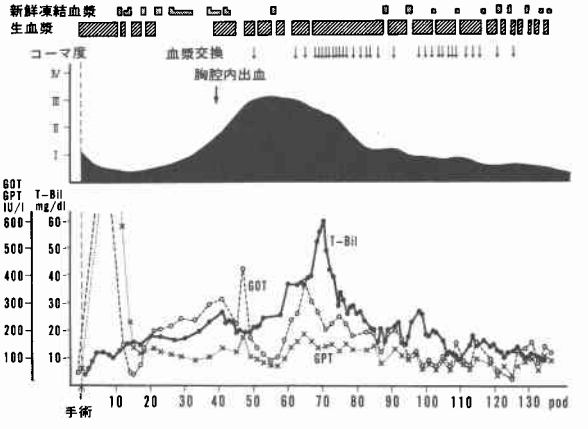

表1　粘液により閉塞性黄疸をきたした胆道系腫瘍の本邦報告例

報告者	年齢・性	病悩期間	癌占居部位	組織型	術式	予後	
(胆管細胞癌)							
1. 鹿毛[1] (1980)	67 ♂	12年	肝右葉	乳頭状腺癌	総胆管切開	20日†	敗血症
2. 鹿毛[1] (1980)	71 ♂	5年	肝左葉	乳頭状腺癌	肝左葉切除	2年3月	生
3. 自験例 (1986)	62 ♀	8月	肝左葉	乳頭状腺癌	肝左葉切除・胃・幽門部分切除	2年	生
(肝嚢胞腺癌)							
1. 菊池[2] (1973)	51 ♂	12年	肝右葉	乳頭状腺癌	胆嚢摘出 T-tube ドレナージ	31日†	肝不全
2. 増子 (1976)	64 ♀	10年	肝左葉	乳頭状腺癌	嚢胞部分切除	?	
(胆管癌)							
1. 富川[3] (1980)	78 ♂	8月	中部胆管	乳頭状腺癌	T-tube ドレナージ	41日†	閉塞性黄疸
2. 太田[4] (1983)	70 ♂	5年	中部胆管 左右肝内胆管	乳頭状腺癌	胆嚢摘出 T-tube ドレナージ	72日†	肝不全

磯谷[5]は黄疸の無い粘液産生胆管細胞癌例にPTCSを行い選択的に肝内胆管枝を造影，観察し，胆管壁の不整像，乳頭状，細顆粒状の内視鏡所見により癌の原発部および表層拡大進展部を術前診断している．本例も初回のPTCでは左肝管は造影されず，PTCSによりはじめて胆道系の全容が判明したことより，PTCSは粘液産生胆道系病変には必須の検査法と考える．また減黄のためT-tubeドレナージを施行した表1の3例とEiss[7]の1例は，胆管内に充満した粘液の除去に難渋し8日～72日後に全例肝不全死したことより，減黄には本例のように非癌部の肝葉にPTCDを行うべきである．治療はHelpap[6]が肝内胆管papillomatosisの症例が長期間胆管炎症状を反復し，14年後に粘液産生乳頭状腺癌に進行した例と他の12例の集計より，これらはlow grade malignancyの癌で原発巣の根治切除をしない限り予後不良と述べているように，原発巣の完全な除去が必要である．本邦では本例を含む2例が肝切除により治癒切除され，予後は2年4カ月，2年5カ月生存中と良好である．また本例のように門脈の閉塞のため，肝十二指腸間膜に著明な側副血行路が存在する場合はこれらの血行を温存することが重要である．本例の術後肝不全に対しては，粘液産生胆管細胞癌根治切除例の予後は良好であり，また本例は硬変肝ではなく肝再生の期待が持てることより，積極的に長期間，血漿交換療法を施行し救命できた．血漿交換後に低蛋白，低カリウム血漿となる傾向が認められたが，安全に行い得た．血漿交換療法は大量のFFPを使うので，cost-benefit ratioの点より適応は慎重でなければならないが[8]，術後肝不全に対しては現在唯一の有効な治療方法であり，本例のように予後が期待できる症例には積極的に施行するべきと考える．

おわりに

術後頻回の血漿交換療法により救命できた粘液により黄疸を来した粘液産生胆管細胞癌の1例を報告し，PTCSの重要性と，術後肝不全に対しての血漿交換療法の有用性を強調した．

なお，本論文の要旨は第211回東海外科学会において発表した．

御校閲を賜わった癌研究会附属病院外科高木国夫先生に深謝します．

文　献

1) 鹿毛政義，古賀正広，日高久光ほか：閉塞性黄疸を呈したムチン産生肝内胆管癌の2症例．肝臓 21：1068—1076，1980
2) 菊池節夫，八子　亮，渡辺興治ほか：閉塞性黄疸を呈した肝内胆管由来のムチン産生性嚢胞癌の1例．外科　37：1193—1198，1973
3) 富川伸二，許　俊鋭，古賀和美ほか：著明なムチン産生による閉塞性黄疸を呈した胆管乳頭状腺癌の1例．日消病会誌　77：502—503，1980
4) 太田哲生，小西孝司，東野義信ほか：閉塞性黄疸を呈したムチン産生多発性胆管癌の1例と本邦報告例の検討．胆と膵　4：687—692，1983
5) 磯谷正敏，二村雄次，早川直和ほか：粘液産生を伴う表層拡大型肝内胆管癌の1例．日消外会誌 19：710—713，1986
6) Helpap B: Malignant Papillomatosis of the Intrahepatic Bile Ducts. Acta Hepato Gastroenterol 24：419—425，1977
7) Eiss S, DiMaio D, Caedo JP: Multiple Papillomas of Entire Biliary Tract. Ann Surg 152：320—324，1960
8) 大竹喜雄，小高通夫，平澤博之ほか：高ビリルビン血症を主症状とした肝不全に対するPlasmapheresisの適応と限界．人工臓器　12：297—300，1983