日消外会誌　20（4）：883～886，1987年

虫垂粘液嚢腫性疾患の3例

国立津病院外科
喜多　豊志　　石田　亘宏　　吉峰　修時
冨田　　隆　　日高　直昭

THREE CASES OF APPENDICEAL DISEASE ASSOCIATED WITH MUCOCELE

Toyoshi KITA, Nobuhiro ISHIDA, Shuji YOSHIMINE,
Takashi TOMIDA and Naoaki HIDAKA
Department of Surgery, Tsu National Hospital

索引用語：虫垂粘液嚢腫，虫垂癌

はじめに

虫垂の疾患としては虫垂炎が一般的であり，良性，悪性を問わず腫瘤を形成することはまれである[1]．われわれは，最近虫垂粘液嚢腫2例，嚢腫型虫垂癌1例，計3例の虫垂粘液嚢腫性疾患を経験したので報告する．

症　例

＜虫垂粘液嚢腫＞

症例1：65歳，女性．

主訴：右下腹部腫瘤．

既往歴，家族歴：特記すべきことなし．

現病歴：3日前から右下腹部痛および軽度腹部膨満感あり近医受診．右下腹部腫瘤を指摘され当科入院．

入院時現症：体格中等，栄養良．心，肺に異常はなく，右下腹部に表面平滑，弾性軟の可動性を有する超手拳大の腫瘤を触れ，軽度の圧痛を認めたがBlumberg徴候は認めない．

入院後経過：術前血液生化学的検査では特に異常を認めず，腹部単純X線写真では右下腹部に小腸ガス像を周囲へ圧排している腫瘤様陰影を認めた，腹部超音波検査（US）では，球型の低エコー域とそれにつづく楕円形で中心部高エコー域を有する腫瘤像がみられ，腹部CTでは腸間膜が巻きこまれている像と球型の腫瘤像が認められた（図1）．以上より球型嚢腫状腫瘤を先進部とした回盲部腸重積症と診断し手術施行．

手術所見：回盲部より横行結腸におよぶ腸重積がみられ，重積腸管を整復すると虫垂根部で盲腸内腔へ突出した嚢腫状腫瘤とそれより末梢の腫大した虫垂が認められ回盲部切除を施行した．

図1　腹部CT：腸間膜が巻きこまれている像（↑）と球型の腫瘤像（→）

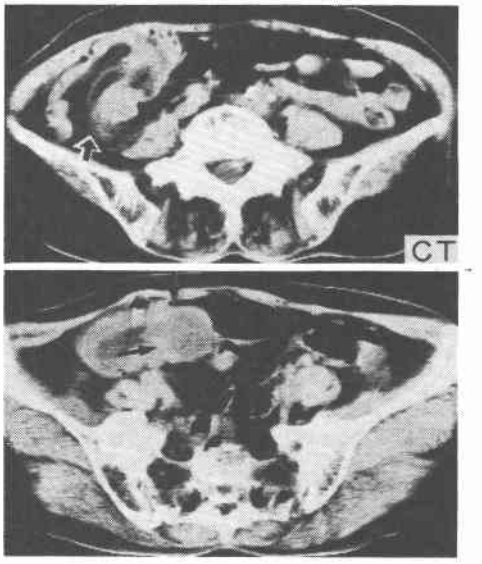

摘出標本所見：直径4.5cm球型の腫瘤で，内腔に白色ゼリー状の粘液が充満し，嚢腫内腔は虫垂につながり，末梢側虫垂内にも同様の粘液が充満していた（図2）．

病理組織所見：嚢腫内壁は一層の円柱上皮で覆われ，一部に粘膜の脱落がみられた．

予後：術後2年の現在健在である．

症例2：78歳，女性．

主訴：右下腹部腫瘤．

＜1986年7月9日受理＞別刷請求先：喜多　豊志
〒515-23　三重県一志郡嬉野町黒田20－3

図2　摘出標本：直径4.5cm球型の腫瘤．内腔に白色ゼリー状粘液充満．

図3　腹部CT：右側結腸内側に壁の薄い嚢腫状腫瘤．

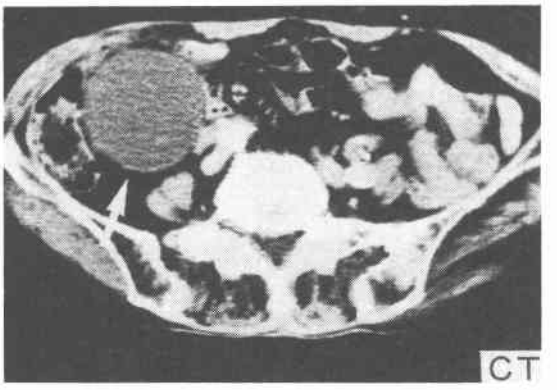

既往歴，家族歴：特記すべきことなし．

現病歴：6カ月前より右下腹部腫瘤を認め，近医にて手術を勧められ当科入院．

入院時現症：体格中等，栄養良．心，肺に異常なく，右下腹部に可動性を有する表面平滑，辺縁明瞭な超手拳大の腫瘤を触知，軽度の圧痛が認められた．

入院後経過：血液生化学的検査には異常なく，腹部超音波検査では右下腹部に長径10cmの楕円形のhypoechoic massが認められ，注腸造影で盲腸内側から回腸末端にかけての圧排像がみられたが粘膜像には異常なく，また虫垂は造影されなかった．腹部computed tomography（CT）では右側結腸と思われる腸管の内側にやや変形した球状で壁の薄い嚢腫状の腫瘤がみられた（図3）．以上より虫垂原発の嚢腫性疾患と診断し手術施行．

手術所見：虫垂より発生した楕円形の腫瘤を認め，嚢腫状の腫瘤で上行結腸への癒着が強いため回盲部切除を施行．

摘出標本所見：14×9×7cmの嚢腫で，壁は薄く平滑で，内腔には約600gの白色ゼリー状粘液が充満していた（図4）．

病理組織所見：粘膜はほとんどの部位で脱落し，わずかに円柱上皮の残存がみられた（図4）．

予後：術後1年の現在健在である．

＜嚢腫型虫垂癌＞

症例3：70歳，女性．

主訴：右下腹部痛．

既往歴，家族歴：特記すべきことなし．

現病歴：入院前日の夕方から呕吐，右下腫部痛出現，急性虫垂炎の疑いにて当科入院．

入院時現症：体格中等，栄養良．右下腹部に圧痛，筋性防禦，Blumberg徴候を認め，手拳大の表面平滑で圧痛の強い腫瘤を触知した．

入院後経過：白血球数は12,000と上昇し，腹部単純X線写真では右下腹部に手拳大，辺縁不明瞭な腫瘤様陰影を認めた．急性虫垂炎による虫垂周囲膿瘍と診断し手術施行．

図4　摘出標本：14×9×7cmの嚢腫．内腔に約600gの白色ゼリー状粘液充満．
組織像：粘膜はほとんどの部位で脱落し，わずかに円柱上皮の残存．

図5　標出標本ルーペ像：悪性所見（↓）とゼリー状粘液充満（↖）
組織像：軽度の異型性を伴う乳頭状腺癌（↓）嚢腫内に粘液を多量に充満（↖）

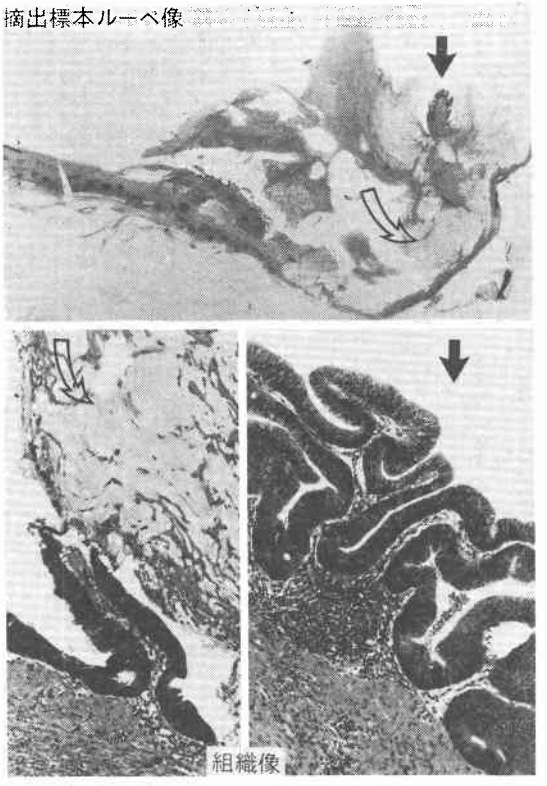

手術所見：虫垂の炎症所見強く，大網は虫垂に癒着しており，虫垂根部の一部を除いて鶏卵大嚢腫状に腫大，虫垂切除を施行した．

病理組織所見：摘出標本ルーペ像では悪性所見（↑）とゼリー状粘液の充満している（↖）のがみられた．組織学的には軽度の異型性を伴う乳頭状腺癌で嚢腫内に粘液を多量に充満しており，一部漿膜にまで浸潤していた（図5）．

予後：術後6年の現在，再発の徴候なく健在である．

考　察

虫垂粘液嚢腫は1842年Rokitansky[2]によりHydrops processus vermiformisとして最初に報告されたまれな疾患で，頻度としては虫垂切除例の0.2～0.4%[1]との報告が多く，本邦の報告では，綿貫ら[3]によると虫垂切除患者の0.08～4.19%である．

その成因としてはKalmonら[4]は，1）虫垂弁口の狭窄の進行，2）内容が無菌であること，3）粘液産生が持続していることの3点を挙げている．嚢胞の性状は球状，バナナ様，西洋梨様と種々であり，ほとんどが単房性で多房性はまれである．病理組織学的には虫垂粘膜上皮は多くの場合萎縮または欠損し慢性炎症などの所見も認めることが多い．Aho[5]は組織学的に4群に分け，その予後との関係について発表している．すなわち，I群：貯留嚢胞，II群：良性腫瘍性粘液嚢腫，III群：悪性浸潤性粘液嚢腫，IV群：卵巣粘液性嚢胞腺腫を合併した粘液嚢腫で，III群，IV群を予後不良としている．

症状としては，右下腹部痛，圧痛や腫瘤触知などの虫垂炎症状を呈するものと，無症状に経過し腫瘤増大や周囲臓器の圧迫症状により気付かれる場合がある．いずれの場合も術前に診断することは困難で，虫垂炎，盲腸周囲炎や盲腸の腫瘍として開腹されている．X線学的診断としては，腹部単純写真での回盲部の石灰化像により疑われる場合があるが，多くの場合は注腸造影が有用となることがある．最近では腹部CT[6]や腹部US[7]により診断されるようになってきている．合併症としてpseudomyxoma peritonei，粘液嚢腫を伴った虫垂の軸捻転症，粘液嚢腫により回腸末端が絞扼されたための絞扼性イレウス，腸重積があげられ，症例1では腸重積の診断として腹部CTが有用であった．手術術式としては原則として虫垂切除のみで十分であるが，腸壁損傷を伴う場合や周囲組織との間に高度の癒着を認める場合には回盲部切除の適応となることがある．一方，虫垂癌の報告は1882年Berger[8]によって初めて報告され，Collins[9]は50,000例の虫垂切除で0.082%の癌の発生を報告しており，本邦では河野らは虫垂切除6,686例中13例，0.19%であったと報告している．虫垂腫瘍はUihleinら[10]は，1）carcinoid，2）mucinous cystadenocarcinoma，3）adenocarcinoma of colonic typeの3型に分類している．しかし，現在ではcarcinoidはほとんどの報告で別個の疾患として扱われ，河野ら[11]は嚢腫型，結腸型，混合型と分類し，嚢腫型ではpseudomyxoma peritoneiを呈するものが多く，組織学的にはよく分化した乳頭状腺癌で，リンパ行性転移，血行性転移は少ないとされている．結腸型では肉眼的には結腸癌とよく似ており，盲腸，上行結腸，回腸末端部を含む周囲臓器に浸潤発育し，血行性・リンパ行性に転移する．本症に特異的な症状はなくて手術前に虫垂癌と診断されることが少なく，急性虫垂炎症状を呈するものや，回盲部腫瘤，イレウス症状を呈するものなどがある．急性虫垂炎症状を呈す

るものでは症例3のごとく術後の病理学的検索により初めて診断されることが多い．手術術式としては嚢腫型で癌が嚢腫内にとどまっているものでは虫垂切除のみで十分とした報告[12]があり，症例3では癌が一部漿膜にまで浸潤していたが，虫垂切除を行ったのみで術後6年の現在再発の徴候なく健在である．しかし，比較的深達度の浅い症例でも再発を認めることから虫垂癌と診断されたら右半結腸切除が必要であるという報告[13]もあり，われわれの症例3でも今後も十分なfollow upが必要と思われる．一方，結腸型では結腸癌に準じて右半結腸切除が必須であると思われる．

結　語

最近，当科で経験した虫垂粘液嚢腫性疾患の3例を若干の文献的考察を加えて報告した．

文　献

1) Collins DC: A study of 50,000 specimens of the human vermiform appendix. Surg Gynecol Obstet 101: 437—445, 1955
2) Rokitansky: Betrage zur erkrankungen der wurmfortsazentzündung. Wien Med Press 26: 428—435, 1866
3) 綿貫　喆：虫垂．現代外科学大系36 (B)．1974, p221—223
4) Kalmon EH, Winningham EU: Mucocele of the appendix. Am J Roentgenol 72: 432—435, 1954
5) Aho AJ: Benign and malignant mucocele of the appendix. Acta Chir Scand 139: 392—400, 1973
6) Lund G, Lien HH: Computed tomography of appendiceal mucocele and pseudomyxoma. Eur J Radiol 2: 88—89, 1982
7) Li YP, Morin ME: Ultrasoumd findings in mucocele of the appendix. J Clin Ultrasound 9: 406—408, 1981
8) Begar A: Ein Fall von Krebs des Wurmfortsatzes. Berlin Klin Wchnschr 19: 616—618, 1882
9) Collins DC: 71,000 human appendix specimens, a final report, summarizing forty years' study. Am J Proctl 14: 365—381, 1963
10) Uihlein A, McDonald JR: Primary carcinoma of the appendix resembling carcinoma of the colon. Surg Gynecol obstet 76: 711—714, 1943
11) 河野良寛，木村秀幸，片岡和男ほか：原発性虫垂癌の13例．臨外　37: 1601—1604, 1982
12) Anderson Å, Bergdahl L, Boqist L: Primary carcinoma of the appendix. Ann Surg 183: 53—57, 1976
13) 梶原博一，小泉博義，熊本吉一ほか：原発性虫垂癌の3例．横浜医　35: 9—15, 1984