日消外会誌　20（4）：887～890，1987年

上行結腸リンパ管腫の1例

長崎大学医学部第2外科
松尾　繁年　江藤　敏文　冨岡　勉　宮本　峻光
角田　司　原田　昇　土屋　涼一　石津　要
高原中央病院
高　原　浩

A CASE OF LYMPHANGIOMA OF THE ASCENDING COLON

Shigetoshi MATSUO, Toshifumi ETO, Tsutomu TOMIOKA, Toshimitsu MIYAMOTO, Tsukasa TSUNODA, Noboru HARADA, Ryoichi TSUCHIYA, Kaname ISHIZU and Hiroshi TAKAHARA*
Second Department of Surgery, Nagasaki University School of Medicine
*Takahara Chuō Hospital

索引用語：大腸リンパ管腫，大腸非上皮性腫瘍

I. はじめに

大腸の非上皮性腫瘍は少なく，なかでも大腸リンパ管腫は非常にまれであるとされている．報告例をみても，欧米においては1932年，Chisholm & Hillkowitz[1]が報告して以来Williamsら[2]の1981年の報告まで27例であり，本邦では1965年，吉利[3]の報告以後，現在まで自験例を含めて27例しか報告されていない．

最近われわれは，消化管精査中に偶然発見された上行結腸リンパ管腫の手術例を経験したので文献的考察を加えて報告する．

II. 症　例

患者：52歳，男，タクシー運転手

主訴：特になし

家族歴：父親が胃癌にて死亡．母親が子宮癌．

既往歴：45歳，51歳の時アルコール性肝炎にて入院治療．

現病歴：昭和59年10月（患者51歳時）アルコール性肝炎にて入院治療中，注腸造影にて上行結腸に1.5×1.4cm大のポリープ状の腫瘤を指摘されたが無症状であったために放置していた．昭和60年7月の注腸造影および大腸ファイバーにて腫瘤の増大をみたため，手術の目的で長崎大学第2外科に入院した．

＜1986年7月9日受理＞別刷請求先：松尾　繁年
〒852　長崎市坂本町7－1　長崎大学医学部第2外科

表　1

一般検査	
	RBC 430×10⁴, Hb 13.9g/dl, Ht 42.8%
	WBC 6000 (Eosin. 5%, Stab. 1%, Seg. 50%, Lymph. 35%, Mono. 9%) Thromb. 15.5×10⁴
生化学検査	
	T. Bil 0.8mg/dl, TTT 0.8U, ZST 6.3U, GOT 22U, GPT 14U, Al-p 120IU/l, LDH 257IU/l, T-cho 207mg/dl, γ-GTP 37IU/l, LAP 91IU/l, T.P 7.0g/dl (Alb 67.3%, α_1-Gl 2.3%, α_2-Gl 5.8%, β-G 10.8%, γ-G 13.8%), BUN 15mg/dl, Cr 1.0mg/dl
血清電解質	
	Na 142mEq/l, K 4.1mEq/l, Cl 107mEq/l, P 3.0mg/dl, Ca 92mg/dl
CEA 2.6ng/ml (EIA, 4ng/ml↓)	

入院時現症：体格中等度，栄養良．貧血，黄疸なく，表在リンパ節の腫脹なし．胸部は理学的に異常なく，腹部は平坦，軟，圧痛，腫瘤なく，肝・脾腫大なし．

入院時検査成績：一般検血，生化学検査，電解質ともに異常所見は認められず，carcinoembryonic antigen（CEA）値は正常であった（**表1**）．

注腸X線検査：昭和59年10月の注腸造影では，上行結腸の腸間膜反対側に15mm（高さ）×14mm（横径）の表面平滑なポリープ状腫瘤陰影を認めた．ほかに上行結腸および横行結腸に計4個の憩室も認められた

図1　昭和59年10月の注腸造影．上行結腸にポリープ状腫瘤陰影（矢印）が認められる．

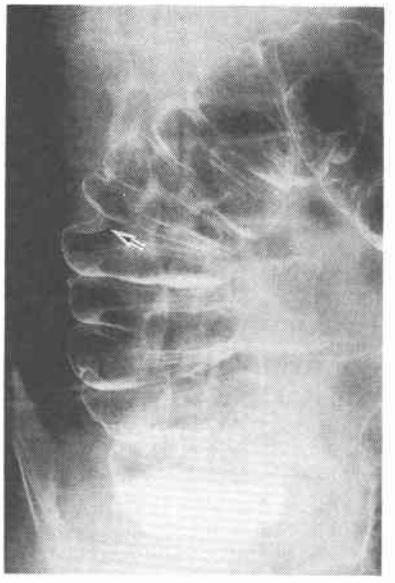

図2　昭和60年7月の注腸造影．ポリープ状腫瘤はやや大きくなりその基部にくびれが認められる（矢印）．

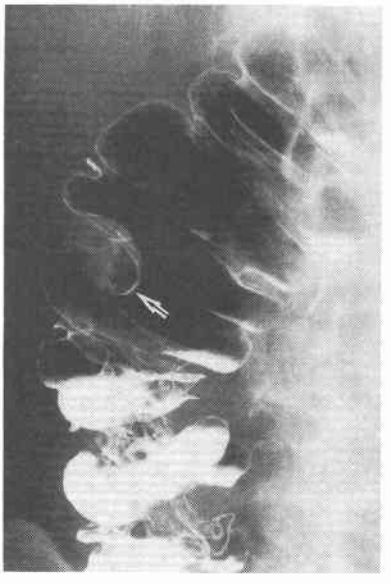

（図1）．昭和60年7月の注腸造影では，腫瘤は21mm（高さ）×15mm（横径）とやや大きくなりくびれがみられるようになった（図2）．

大腸内視鏡検査：昭和60年7月の内視鏡写真であるが，正常大腸粘膜と色調は同じで，半球状の軟かい腫瘤であり，その基部にくびれを有し，表面平滑で頂部で分葉しているように見えた．びらん，出血はなかった．生検では正常の大腸粘膜しか得られなかった（図3a）．

図3　a：大腸内視鏡．表面平滑な半球状の腫瘤で，基部にくびれを有している．b：摘出標本．腫瘍は25×20×10mm大の半球状で，表面に軽度の陥凹がみられる．

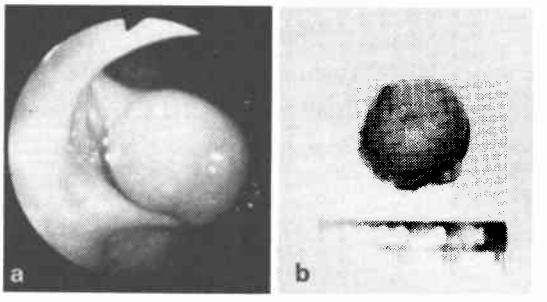

図4　a：ルーペ像．粘膜下に大小の不規則な管腔を認める．b：組織像．内腔面を扁平な内皮細胞で覆われたリンパ管の増生がみられる．（H・E stain, ×100）

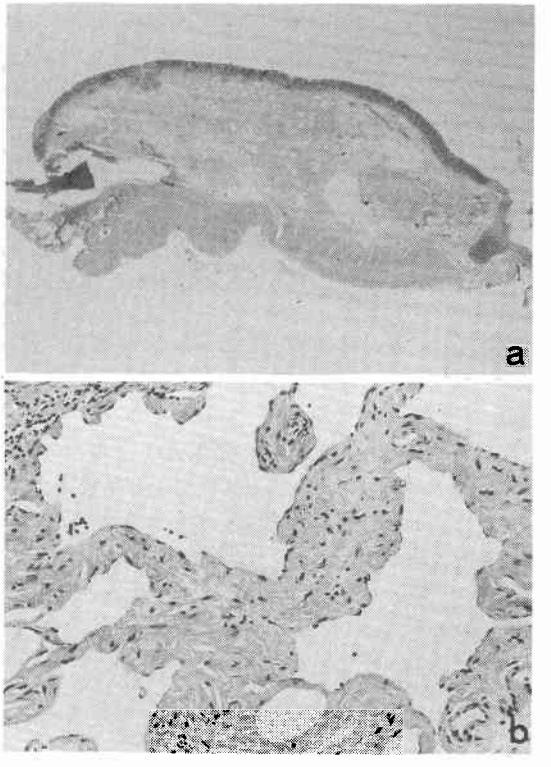

以上より粘膜下腫瘍と診断し，8月9日に手術を施行した．

手術および摘出標本所見：腹腔内諸臓器に著変なく，上行結腸肝弯曲部近くの腸間膜付着部対側に軟かい腫瘤を触知できた．漿膜は正常であった．腫瘍のみを摘出し迅速病理標本に提出し悪性所見はないとの診断を得たため，上行結腸部分切除を施行した．腫瘤は25×20×10mm大の半球状で正常の大腸粘膜に覆われており，表面に軽度の臍状陥凹を有していた（**図3b**）．割を入れると灰白色で透明な漿液がわずかながら流出した．

病理組織学的所見：腫瘤のルーペ像であるが，正常の大腸粘膜下に大小の多くの不規則な管腔が認められる（**図4a**）．組織学的には，粘膜下に扁平な内皮細胞で覆われた大小のリンパ管の増生があり，内腔にはエオジンに淡くピンク色に染まる内容物およびわずかのリンパ球が認められリンパ管腫と診断された（**図4b**）．

III. 考　察

消化管全体における非上皮性腫瘍の発生頻度は1～5％といわれているが[4]，剖検例ではさらに少なく0.5から1％程度であると報告されている[5]．このうち最も多いのは平滑筋腫で，リンパ管腫は非常にまれでありFlemingおよびCarlson[6]は検索した453,708例のうち，胃2例，十二指腸3例，空腸2例，下行結腸1例，腸間膜2例を報告しているにすぎない．Raiford[7]は11,500の剖検例および4,500の手術材料を検索して結腸リンパ管腫を1例も見出していない．また，Helwig[8]も1,460例の剖検例のうち大腸の良性腫瘍を154例認めているがリンパ管腫は1例もない．このように大腸のリンパ管腫の発生頻度は極めて低く本報告例を含めても54例の報告があるにすぎない．これらの報告例のなかにはリンパ管嚢胞の症例も若干含まれている．リンパ管嚢胞は貯留嚢胞，リンパ管腫は腫瘍性の意味あいが含まれており厳密には区別しなければならないと思われるが実際には区別せずに取扱っている文献が多く，今回の検討でもリンパ管嚢胞を含めて取り扱った．

組織学的にリンパ管腫は，1）単純性simple, 2）海綿状cavernous, 3）嚢胞状cystoidesの3型に分類されている[9]．また，Berardi[10]は大腸リンパ管腫はcavernous typeに属しこれをunicysticあるいはmulticysticに分けた方が良いとしており，本症例はcavernous lymphangiomaでmulticysticと言うことができる．

表2　年齢分布

年　齢	症　例　数	
	日　本	欧　米
<20	0	1
21—30	2	2
31—40	4	4
41—50	9	5
51—60	3	3
61—70	5	9
71—80	4	1
計	27	25（不明2）

表3　部位別頻度

	日　本	欧　米	計
盲　腸	2	5	7
上行結腸	8	5	13
横行結腸	8	4	12
下行結腸	6	5	11
S状結腸	1	1	2
直　腸	2	6	8
計	27	26（不明1）	53（不明1）

性差は本邦では男23：女4と男性が圧倒的に多いのに対し，欧米では男9：女16（不明2）と女性が優位にある．年齢分布は本邦では41歳から50歳台が最も多く平均年齢51.6歳であるが，欧米では61歳から70歳台が最も多く平均年歳50.1歳であった（**表2**）．

臨床症状は，腹痛23例(42.6%)，出血14例(26.0%)，無症状7例（13.0%），下痢6例（11.1%），腹部不快感4例（7.4%），不明その他5例（9.3%）であるが，その他の中には痔核あるいは肛門脱として発症した症例もある．本症例は無症状で偶然発見されているが，なかには腸重積をきたし緊急手術を施行された症例もある[11)12)]．

部位別頻度では，上行結腸13例(24.1%)，横行結腸12例（22.2%），下行結腸11例（20.4%），直腸8例（14.8%），盲腸7例(13.0%)，S状結腸2例(3.7%)，不明1例（1.9%）とS状結腸に少ない傾向にある（**表3**）．

腫瘍の大きさは長径が0.5cmから8cmにわたり平均3.0cmであり，ほとんどの症例が3から4cm以内であった．

本症の診断であるが，まずX線像についてはArnett & Friedman[13]がはじめて記載しており，円形から卵円形の陰影欠損，境界が鮮明，正常粘膜に覆われ

た粘膜下腫瘍で，体位により形状がいろいろ変化するなどを述べている．また森野ら[14]は，腫瘍のX線透過性が大で，潰瘍形成がなく，多くは単発性，無茎性であるが，まれに多発性，有茎性のこともあると追加要約している．本症に特徴的なX線像といわれるものはなく，他の一般的な脂肪腫，平滑筋腫，血管腫などとの鑑別は実際上困難であろうと思われる．しかし，最近では大腸内視鏡の普及にともない本症の内視鏡像の特徴が述べられてきており，高橋ら[15]は次のように要約されるとしている．すなわち，1）立ち上がりが急峻でその基部にいくらかのくびれをもち，2）正常の大腸粘膜に覆われた粘膜下腫瘍の性状を呈し，3）表面は平滑で光沢のある透明感があり，4）体位変換や圧迫で変形する軟らかさがあるなどである．

治療に関しては，ほとんどの症例が粘膜下腫瘍の診断のもとに腸切除あるいは腫瘍切除が行われているが，報告例のうち4例が内視鏡的ポリペクトミーで切除されている[15)~18)]．本症の悪性化の報告はなく，くびれを有しポリペクトミーできる大きさの腫瘍であれば内視鏡的ポリペクトミーも可能であろうと考えられる．

IV. 結　語

最近経験した52歳男性の上行結腸に発生したリンパ管腫の1例を報告し，合わせてこれまでに報告された54例についてまとめ文献的考察を行った．

文　献

1) Chisholm AJ, Hillkowitz P: Lymphangioma of the rectum. Am J Surg 17：281—282, 1932
2) Williams SM, Woltjen JA, LeVeen RF: Lymphamgioma. Am J Gastroenterol 75：70—72, 1981
3) 吉田　和，織田敏次，内海　胖ほか：上行結腸リンパ管腫の1例．日臨　23：2264—2267, 1965
4) McPea KCJ: Malignant tumor of small intestine. Am J Surg 114：402—411, 1967
5) 下田忠和，広田映五：消化管，特に大腸における非上皮性腫瘍の病理．日本大腸肛門病会誌　30：505—509, 1977
6) Fleming MP, Carlson HC: Submucosal lymphatic cysts of the gastrointestinal tract : a rare cause of sumbucosal mass lesion. Am J Roentgenol Radium Ther Nucl Med 110：842—845, 1970
7) Raiford TS: Tumors of the small intestine. Arch Surg 25：122—177, 1932
8) Helwig EB: Beingn tumors of the large intestine. Surg Gynecol Obstet 76：419—426, 1943
9) Wegner G: Lymphangiome. Arch Klin Chir 20：641—707, 1877
10) Berardi RS: Lymphangioma of the large intestine. Dis Colon Rectum 17：265—272, 1974
11) Nagle R: Lymphangiomatous hamartoma with intussusception of the caput caeci. Br J Surg 55：897—881, 1968
12) Lam A: Cystic Lymphangioma of the coecum with ileocecal intussusception : Case report. Am Surg 41：648—649, 1975
13) Arnett NL, Friedman PS: Lymphangioma of the colon. Roentgen aspects: A case report. Radiology 67：882—885, 1956
14) 森野靖雄，玉井豊理，江原一彦ほか：横行結腸リンパ管腫の1例．臨放線　20：1171—1175, 1975
15) 高橋日出雄，石田秀世，東郷実元ほか：内視鏡的ポリペクトミーを行なった横行結腸リンパ管腫の1例．Gastroenterol Endosc 26：70—73, 1984
16) 鈴木誠治，狩野　敦，折居正之ほか：内視鏡的ポリペクトミーを行なったS状結腸リンパ管腫と腺腫の併存症例．Gastroenterol Endosc 26：281—289, 1948
17) 門馬　孝，大川富美，相沢　中ほか：大腸早期癌に合併した結腸リンパ管腫の1例．Gastroenterol Endosc 19：903—907, 1977
18) Nakagawara G, Kojima Y, Mai M et al: Lymphangioma of the transverse colon treated by transendoscopic polypectomy. Dis Colon Rectum 24：291—295, 1981