日消外会誌　20（4）：891～894，1987年

S状結腸間膜原発 Hemangiopericytoma の1例

厚生連糸魚川病院外科
川西　孝和　　藤田　敏雄　　榊原　年宏　　石坂　龍典
富山医科薬科大学第2外科
伊　藤　博
同　第2病理
小　泉　富美朝　　若　木　邦　彦

HEMANGIOPERICYTOMA OF THE MESOSIGMOIDEUM : A CASE REPORT

Takakazu KAWANISHI, Toshio FUJITA, Toshihiro SAKAKIBARA and Tatsunori ISHISAKA
Department of Surgery, Kooseiren Itoigawa Hospital
Hiroshi ITOH
2nd Department of Surgery, Toyama Medical and Pharmaceutical University
Fumitomo KOIZUMI and Kunihiko WAKAKI
2nd Department of Pathology, Toyama Medical and Pharmaceutical University

索引用語：Hemangiopericytoma，S状結腸間膜

I. はじめに

Hemangiopericytoma は1942年 Stout ら[1]によりはじめて報告された腫瘍であり，その後同様の症例が次第に報告されるようになった[2]．本邦では，1954年大橋ら[3]が報告して以来数多くの報告がみられる[4)5)]．

最近，われわれは左下腹部に腫瘤を触知し，腹部血管造影，腹部 computed tomography（CT）などの検査により，血管性腫瘍が疑われた患者に切除手術を施行．術後の病理組織学的検査により，S状結腸間膜原発の hemangiopericytoma と診断された症例を経験したので文献的考察を加えて報告する．

II. 症　例

患者：55歳，女性

主訴：左下腹部腫瘤

既往歴：10歳時，虫垂切除術．25歳時，子宮前屈矯正術をそれぞれ受ける．

家族歴：特記すべきことなし．

現病歴：昭和60年4月25日，健康診断の目的で近医受診時，左下腹部腫瘤を指摘された．5月1日当院受診．5月14日精査および手術目的で当科入院となった．

＜1986年9月3日受理＞別刷請求先：川西　孝和
〒930-01　富山市杉谷2630　富山医科薬科大学医学部第2外科

入院時現症：体格，栄養ともに中等度．眼瞼結膜に貧血なく，眼球強膜に黄染，浮腫はない．胸部理学的所見にも著変はなかった．左下腹部に圧痛を伴わない可動性のある手拳大の腫瘤を触知した．

表1　入院時検査所見

Blood		T-Bil	: 0.4mg/dl
WBC	: 6200/mm³	D-Bil	: 0.2mg/dl
RBC	: 399×10⁴/mm³	GOT	: 18u
Hb	: 11.5g/dl	GPT	: 6u
Ht	: 36.0%	ALP	: 11.0u
Pl	: 30.2×10⁴/mm³	LDH	: 300u
Na	: 145mEq/l	γ-GTP	: 16u
K	: 4.2mEq/l	S-Amy	: 268iu/l
Cl	: 101mEq/l	CEA	: 1.0ng/ml
BUN	: 17mg/dl	AFP	: 50μg/ml以下
Cr.	: 0.7mg/dl	ESR	: 27/63
UA	: 4.5mg/dl	CRP	: 2(+)
T-P	: 6.9g/dl	Urine	
A/G	: 1.64	protein	: (−)
Alb	: 62.1%	sugar	: (−)
Glbα1	: 5.2%	sediments	: n.p
α2	: 11.8%	Feces	
β	: 9.1%	occult blood	: (−)
γ	: 11.6%		

検査所見：赤血球数399万，血色素量11.5g/dl，ヘマトクリット値39%，白血球数6,200であった．血沈の軽度亢進とCRP陽性以外に生化学検査，尿検査，胸部X線検査などに異常を認めなかった（**表1**）．

腹部超音波検査：バックエコーの増強を有する充実性腫瘤の所見を左下腹部に認めた（**図1**），

注腸造影：S状結腸口側に内方からの壁外性圧排所見を認めた．なお，粘膜面には異常を認めなかった（**図2**）．

上腸間膜動脈造影：動脈相後期より淡い腫瘤陰影を認めた（**図3**）．

腹部CT：左骨盤腔内に周囲との境界明瞭な最大径約6cm，内部比較的均一なenhanceされる腫瘤所見を認めた（**図4**）．

図1　腹部超音波検査．左下腹部に充実性腫瘤の所見を認める．

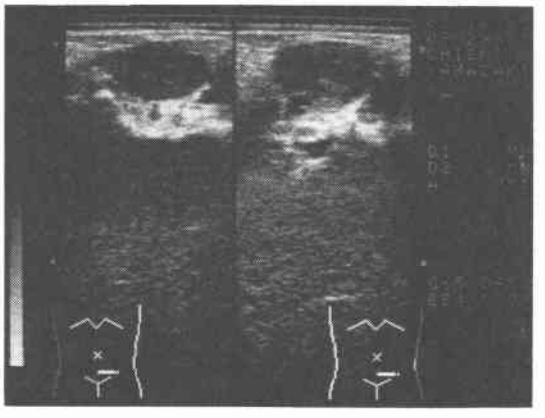

図2　注腸造影．S状結腸口側に内方より壁外性圧排所見（↑）を認める．

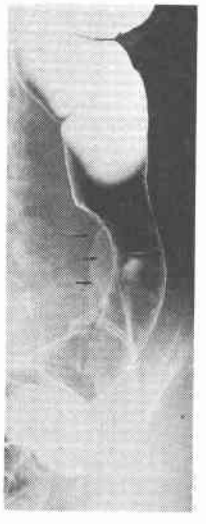

図3　上腸間膜動脈造影．動脈相後期より左下腹部に淡い腫瘤陰影（↑）を認める．

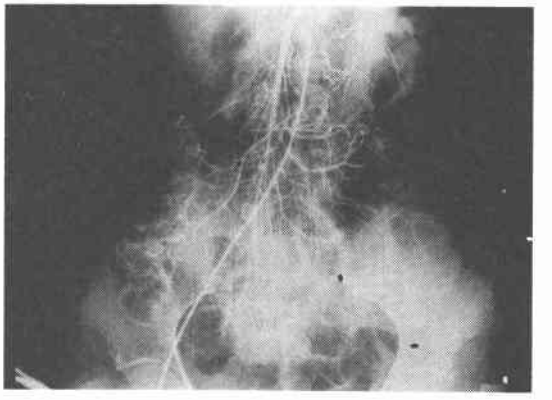

図4　腹部CT．左骨盤腔内にエンハーンスされる限局性腫瘤所見を認める．

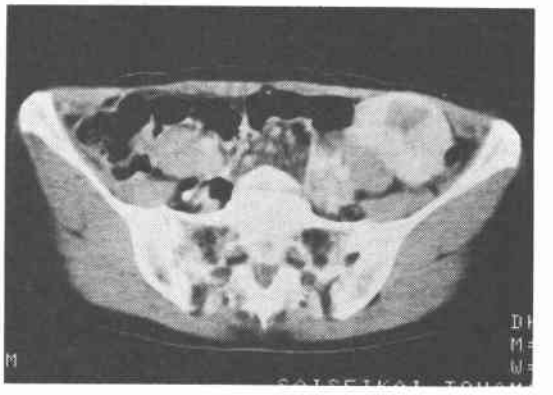

以上の所見より，腸間膜に発生した比較的hypervascularな腫瘍を強く疑い，5月23日手術を施行した．

手術所見：下腹部正中切開で開腹した．腹水なく，S状結腸に接し結腸間膜より発生する手拳大，赤色調，表面凹凸不整，拍動を有する腫瘤を認めた．腫瘤の主たる栄養血管は，下腸間膜動脈であり，下腸間膜静脈とともに著しい怒張がみられた．この腫瘤をhemangiomaと診断し，腫瘍の口側，肛門側ともに約5cm離しS状結腸を含め切除した．結腸切断端は，端々吻合を行った．

切除標本所見：腫瘍はS状結腸に接し，腸間膜内に発生．大きさ6.0×6.0×6.0cm，重さ115gで弾性硬．腫瘍の割面は灰白色調をなし充実性であった．同時に切除したS状結腸粘膜面には異常を認めなかった（**図5**）．切除した腫瘍の栄養血管である下腸間膜動脈より

図5　切除標本．S状結腸間膜原発の充実性腫瘍で，結腸粘膜には異常を認めない．割面は灰白色調をなし，大きさ6.0×6.0×6.0cm，重さ115g.

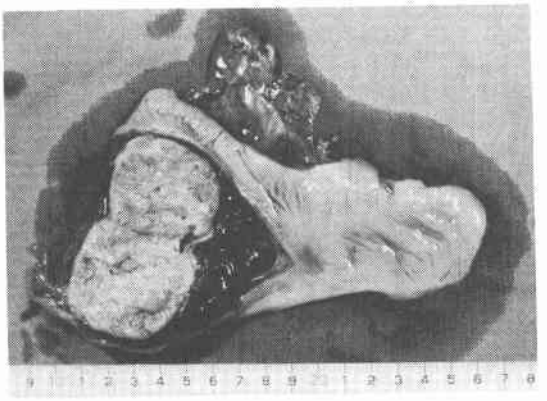

図6　切除標本の血管造影．栄養血管に造影剤注入．腫瘍濃染および血管新生像を認める．

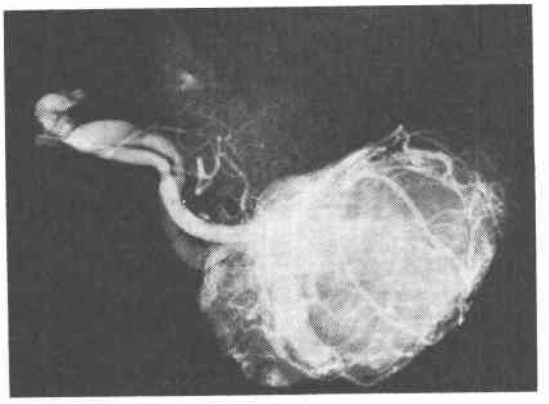

造影を行い腫瘍濃染および血管新生像を認めた（図6）．

病理組織所見：H.E.染色で，(1) 扁平な内皮細胞を有する毛細血管の増生があり，(2) 紡錘形あるいは卵円形の腫瘍細胞が毛細血管周囲に増殖し，(3) 腫瘍細胞は大きな核をもち，内皮細胞とは明らかに区画される（図7A）．鍍銀染色では，(4) 腫瘍細胞は内皮細胞の外側に位置し，細網線維で取り囲まれていた（図7B）．以上の4点の病理組織学的所見より，本例は，S状結腸間膜に原発したhemangiopericytomaと診断した．

III. 考　察

1942年，StoutおよびMurray[1]は，691例の血管性腫瘍の検索の結果，9例がcapillary pericyteに由来した腫瘍で，hemangiopericytomaとして初めて報告した．一方，本邦では，1954年，大橋ら[3]が左腎に発生した1例を報告して以来，同疾患に関する報告がみられるようになった．

図7　病理組織所見．A. H.E.染色（×100）紡錘形あるいは卵円形の腫瘍細胞増殖像を認める．

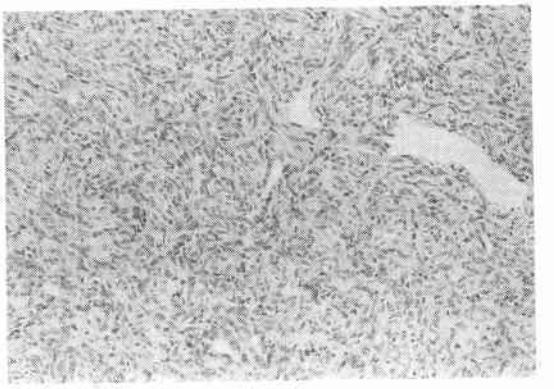

図7　病理組織所見．B. 鍍銀染色（×100）腫瘍細胞およびそれを取り囲む細網線維の所見を認める．

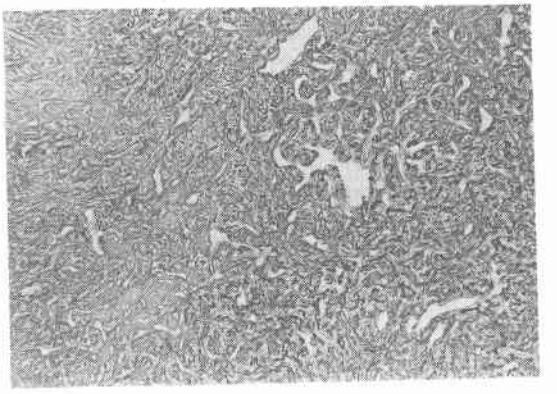

本腫瘍は，capillary pericyteの存在するあらゆる場所に発生する．鈴木ら[4]の本邦例の報告では，体表に近い皮膚，皮下，筋などの組織より発生したものが全体の半数以上を占める．腹腔内発生例は，石黒ら[6]の報告によると，本邦では36例存在し，胃11例，後腹膜腔10例と胃および後腹膜腔の発生が圧倒的に多く，他に腎，大網，大腸，十二指腸，回盲腸，腸間膜，子宮，膣，尿膜管などに発生を認める．われわれの調査する限り，本例は，飯塚ら[7]の報告につぎ腸間膜原発第2例であり，極めてまれな症例である．

腹腔内発生症例の術前診断には，腹部血管造影検査，腹部超音波検査，腹部CTなどが重要で[8]，hypervascularな腫瘍が認められた場合，本腫瘍の存在も疑う必要がある．われわれの症例でも，下腸間動脈造影まで施行していたならば，より的確な診断が可能であっ

たと思われ反省される．

最終診断は，病理組織学的検査によるしかなく，Stout ら[1)9)]による，(1) 毛細血管の増殖を有する血管性腫瘍，(2) 血管壁周囲の紡錘形あるいは円形細胞の存在，(3) 血管および細胞にみられる明確な類臓器構築を伴わない glomus tumor の様相を証明することに加え，鍍銀染色で腫瘍細胞が vascular reticulin sheath の外側に存在することの証明が重要である．われわれの症例でも，(1) 毛細血管の増生，(2) 紡錘形あるいは卵円形の腫瘍細胞の増殖，(3) 類臓器構築は伴っていない，(4) 腫瘍細胞は vascular reticulin sheath の外側に存在し内皮細胞と区別される，などの所見がみられ hemangiopericytoma と診断した．

さらに診断を確実にするためには，電顕像で basal lamina あるいはその類似構造が完全に腫瘍細胞を取り囲み，内皮細胞から分離している所見が重要である．また，最近，hemangioma や hemangioblastoma との鑑別に免疫組織学的検査が有用であるという報告[12)13)]がなされ注目されてきている．

治療についてみると，可能であれば外科的に，十分広範囲に切除することが原則である．術前，術後の放射線療法の有効例[14)]や，Adriamycin, Vincristine, Endoxan, Actinomycin, MTX, DTIC などを用いた多剤併用による化学療法の有効例の報告[15)]もみられるが，これらの治療法の有効性は，いまだ確立されておらず，免疫療法などとともに今後の発展が期待される．

本腫瘍の予後についてみると，悪性の経過をとったものは，初期の Stout ら[16)]の報告では，11.7%，その後症例を重ねるにつれ，Backwinkel ら[17)]，52.2%，Binder ら[18)]，73%と変化し悪性度が高いことが証明された．しかも5年以上経過してからの再発転移率が36%と高いという報告[17)]もされている．われわれの症例に関しても，再発や転移に十分注意し厳重な管理を行うことが必要であると考えている．

IV. 結　語

S状結腸間膜に発生した極めてまれな hemangiopericytoma の1例を経験したので，文献的考察を加えて報告した．

文　献

1) Stout AP, Murray MR: Hemangiopericytoma: A vascular tumor featuring Zimmerman's pericytes. Ann Surg 116: 26—33, 1942
2) Franz ME, Bruce HS: Hemangiopericytoma: An analysis of 106 cases. Human Pathol 7: 61—82, 1976
3) 大橋成一，坂口　弘：脂肪—血管細胞腫の1例．癌 45：268—269, 1954
4) 鈴木　博，佐藤孝巨，小野寺時夫ほか：血管外皮細胞腫—自験例と本邦報告86例の文献的考察．癌の臨　22：890—898, 1976
5) 中口利則，杉立彰夫，土山牧男ほか：後腹膜腔に発生した Hemangiopericytoma の1例—本邦14例の文献的集計．日臨外医会誌　44：1483—1487, 1982
6) 石黒信彦，上野桂一，東野義信ほか：下行結腸 Hemangiopericytoma の1例—本邦腹部症例の統計的観察．臨外　36：133—137, 1981
7) 飯塚益生，横山基幹，石塚慶次郎ほか：腸間膜根部に発生した巨大な Hemangiopericytoma の1手術例．外科　41：413—415, 1979
8) 北嘉敏明明，黒田康正，小橋陽一郎ほか：悪性血管外膜細胞腫の4例．臨放線　28：133—139, 1983
9) Stout AP: Hemangiopericytoma: Study of twenty-five new cases. Cancer 2: 1027—1035, 1949
10) Edwin WN, Leonard BK, Robert LR et al: Hemangiopericytoma: A light microscopic and ultrastructural study. Cancer 47: 906—914, 1981
11) Battifora H: Hemangiopericytoma: Ultrastructural study of five cases. Cancer 31: 1418—1432, 1973
12) 坂江清弘，八木幸夫，佐藤栄一：血管性腫瘍における第 VIII 因子関連抗原の免疫組織学的検討．癌の臨　28：1038—1042, 1982
13) Kochi N, Tani E, Kaba K et al: Immunohistochemical Study of Fibronectin in Hemangioblastomas and Hemangiopericytomas. Acta Neuropathol 64: 229—233, 1984
14) Gerner RE, Moore GE, Pickern JW: Hemangiopericytoma. Ann Surg 179: 128—132, 1974
15) Beedle GF, Hillcoat BL: Treatment of advanced malignant Hemangiopericytima with combination Adriamycin and DTIC: A report of four cases. J Surg 22: 167—170, 1983
16) Stout AP: Tumors featuring pericytes: Glomus tumor and hemangiopericytoma. Lab Invest 5: 217—223, 1956
17) Backwinkel KD, Diddams JA: Hemangiopericytoma: Report of a case and comprehensive review of the literature. Cancer 25: 896—901, 1970
18) Binder SC, Wolfe HJ, Deterling RA Jr: Intraabdiominal Hemangiopericytoma: Report of four cases and review of literature. Arch Surg 107: 536—543, 1973