日消外会誌　20（4）：895～898，1987年

肛門腺管原発微小癌の1例

金沢大学第2外科
山口　明夫　渡辺　俊雄　熊木　健雄　関野　秀継
桐山　正人　冨田冨士夫　宮崎　逸夫
金沢大学中検病理
寺　畑　信太郎　松　原　藤　継

A CASE OF MINUTE ADENOCARCINOMA OF ANAL DUCT ORIGIN

Akio YAMAGUCHI, Toshio WATANABE, Tateo KUMAKI, Hidetoshi SEKINO, Masato KIRIYAMA, Fujio Tomita and Itsuo MIYAZAKI
Department of Surgery II, Kanazawa University School of Medicine
Shintaro TERAHATA and Fujitsugu MATSUBARA
Central Clinical Lavoratory, Kanazawa University Hospital

索引用語：微小肛門癌，肛門腺管

はじめに

肛門管の発生学的特異性により，肛門癌の組織像は多彩な様相を呈し，中でも肛門腺管に由来する肛門癌はまれであるとされている．さらに肛門腺管原発肛門癌は腫瘍の中心が粘膜外にあり，早期に診断されることが少なく，その多くは進行癌であるため，その発生部位の組織学的証明は極めて困難である．私どもは最近肛門腺管より発生した微小肛門癌の1例を経験したので若干の文献的考察を加え報告する．

症　例

症例：63歳，女性

主訴：肛門部腫瘤の精査

家族歴：特記すべきことなし

既往歴：38歳，卵巣のう腫にて手術，58歳，掌蹠膿胞症

現病歴：近医にてCRP陽性，血沈亢進を指摘され，産婦人科を受診した．直腸診にて肛門部の腫瘤を指摘され，精査目的にて当科受診となった．肛門痛および肛門出血はみられず，便通異常も認めなかった．

現症：体格中等度，栄養良にて，眼瞼結膜に貧血，眼球強膜に黄疸は認めなかった．聴打診上心肺系に異常なく，腹部は平坦で肝，腫瘤は触知しなかった．直腸診にて肛門縁より2cm口側に，7時を中心として径2cm大の扁平な腫瘤を触知した．両側そけい部リンパ節腫大はみられなかった．

検査所見：RBC 372万，Hb 10.1g/dl, WBC, 5,000, plts 38万，Hct 30.6%，T-prot. 7.0g/dl, Alb 52.2%, GOT 14, GPT 5, LDH 198, T-bili. 0.48, Al-p 163, Carcino embryonic antigen 1.2ng/ml, α-fetoprotein 10ng/ml以下，Human chorionic gonadotropin 5.8 mIU/ml, ferritin 16ng/ml.

X線および内視鏡所見：注腸透視では，結腸，直腸に異常を認めず，肛門部にやや不整像をみたが，明らかな腫瘍陰影としてとらえることはできなかった．直腸鏡では歯状線よりやや肛門側で7時を中心とした部位に不整な陥凹がみられ，周囲は軽度の隆起がみられた．2回の生検では軽度の異型腺管像がみられるのみで，おのおのGroup 2, 3の診断が得られた（図1）．

手術所見：生検組織像より悪性病変が否定できず，肛門部腫瘤の診断にて，1985年4月25日手術を施行した．腫瘤は歯状腺よりやや肛門側に存在し，中央に線状の陥凹を有する径2cm大の硬い低い隆起を呈し，経肛門的に局所切除を行った．なお術中の検索でも痔瘻の存在は認められなかった（図2）．

切除標本：3×2.5cm大の筋層を含む肛門部切除標

＜1986年7月9日受理＞別刷請求先：山口　明夫
〒920　金沢市宝町13-1　金沢大学医学部第2外科

図1　直腸鏡像：7時を中心とした肛門管に，中央に不整な陥凹を有する平坦な隆起性病変をみる．

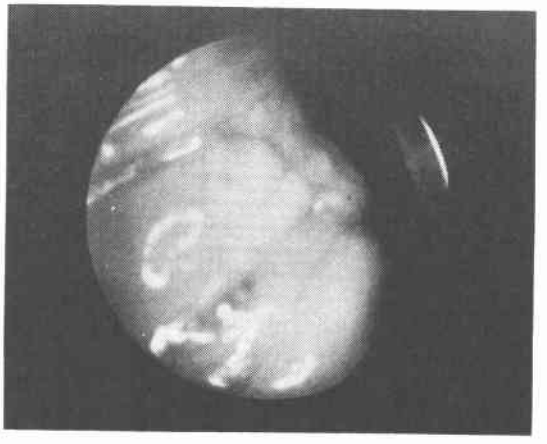

図2　手術所見：歯状線よりやや肛門側に線状の不整潰瘍がみられ，その周囲は軽度の隆起をみる．

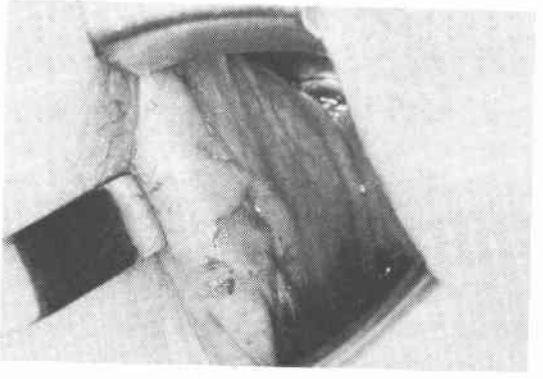

図3　切除標本：中央に不整な陥凹がみられる．

本にて，粘膜中央に線状の浅い不整潰瘍が認められ，その周囲は低く隆起していた．粘膜の潰瘍は生検に起因するものと考えられる（図3）．

図4　切除標本ルーペイ像：直腸肛門移行部に開口を有する肛門腺管がみられ，その筋層内腺管に増殖像がみられる．

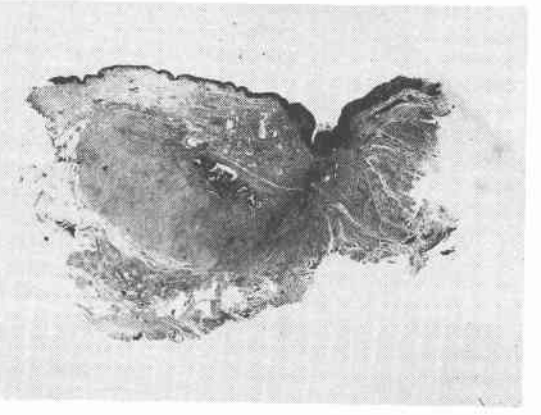

図5　肛門腺管開口部は軽度の異型がみられた．（HE染色，×40）

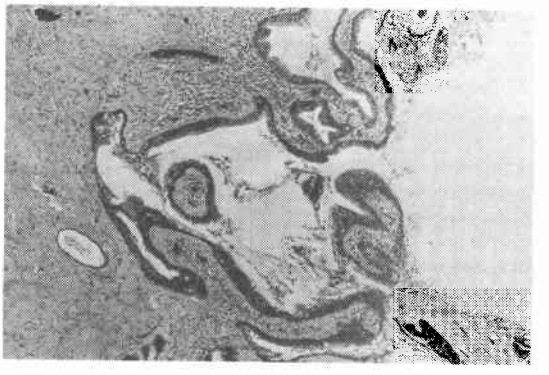

組織学的所見：切除標本ルーペ像では，粘膜面はintactであるが直腸肛門移行部よりやや肛門側の筋層内に増殖傾向をみる肛門腺管がみられた(図4)．この肛門腺管の開口部は直腸肛門移行部に存在し，肛門側へと走行しながら筋層内に広く分岐がみられた．開口部の肛門腺管は軽度異型をみるのみであった（図5）が，筋層内の深部腺管には核異型，構造異型がみられ一部mucus lake内に異型性の強い上皮細胞の浮遊がみられた．以上より肛門腺管原発高分化腺癌と診断した．またこの異型腺管周囲は慢性炎症に起因すると思われる線維化がみられたが，周囲への癌浸潤像は認められず，切除断端もintactであった(図6 a, b)．PAP法を用いたCEA染色では肛門腺管内癌巣の細胞質にCEA陽性像が認められた（図7）．

図6a (HE染色, ×100)：筋層内肛門腺管に，高分化腺癌の像がみられるが，周囲への浸潤像はみられない．

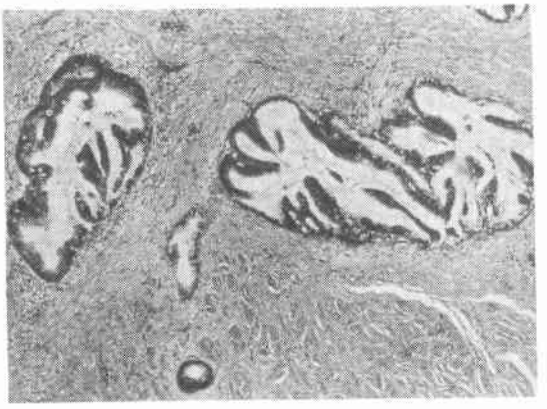

図6b (HE染色, ×200)：肛門腺管に核異型，構造異型がみられ，高分化腺癌の像を呈する．

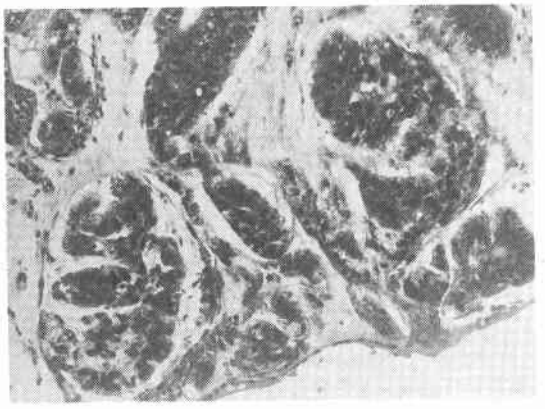

術後経過：筋層内に存在する肛門腺癌であったが，肛門腺管内に限局した微小癌で浸潤傾向もみられなかったことより，リンパ節郭清を伴った再根治切除は施行しなかった．術後3カ月目の直腸鏡検査にても，切除部の瘢痕がみられたが腫瘍再発はみられず，同部の生検にても，悪性所見は得られなかった．以後厳重に経過観察中であるが，術後8カ月を経過した現在再発の徴はみられず健在である．

考　察

肛門癌の組織像はその発生学的特異性を反映し，腺癌および粘液癌，扁平上皮癌，腺扁平上皮癌，類基底細胞癌，未分化癌など多彩である．これらのうち腺癌および粘液癌の発生母地として直腸，肛門腺，痔瘻の三者が考えられる．しかしその多くは直腸型であり，

図7　PAP法によるCEA染色 (×400)：肛門腺管癌巣部の細胞質内にCEA陽性像がみられる．

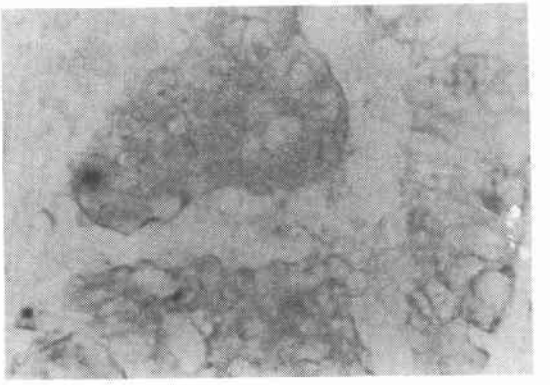

肛門腺および肛門腺管由来肛門癌の頻度は極めて低く，第14回大腸癌研究会における集計では，肛門管癌1,216例中，肛門腺由来は90例 (7.4%) にすぎなかった．

解剖学的に肛門腺管は6～10個存在する粘膜下層から肛門括約筋内に多分岐した腺管であり，そのほとんどは肛門小窩に開口するとされている．組織学的には開口部は重層扁平上皮で，末端では単層立方上皮で被覆されている．富士原ら[1]は日本人における肛門腺管の形態学的研究を行っている．それによると肛門腺管の走行は多種多様で統一性はみられず，肛門側に向うもの68%，口側に向うもの28%，上下に向うもの4%で，その開口部は肛門小窩65%，肛門小窩の口側35%と報告している．またその長さも0.3～12.8mmと幅があり，終末部は粘膜下67.6%，内肛門括約筋内21.6%，連合縦走筋内10.8%であったとしている．

肛門腺管由来肛門癌の特徴として，腫瘍の中心が粘膜下にあり，管外性発育で粘液産生が著しいことがあげられる．早期には肛門管粘膜への癌浸潤がみられないために粘膜側の変化に乏しく，炎症性疾患との鑑別が問題となる．癌の存在を念頭においた上での適切な生検が重要であり，時には本例のようにtotal biopsyとしての局所切除も必要である．また発生母地の証明には正常肛門腺管上皮と腫瘍との移行像を認めることが必要条件であるが，多くは肛門腺管を破壊し肛門管粘膜への浸潤が見られるため，その原発部位の組織学的証明に苦慮する．1934年Rosser[2]がはじめて肛門癌の発生母地として肛門腺管を示唆し，1938年Tuckerら[3]が1例の肛門腺管原発腺癌を発表して以来，肛門腺および肛門腺管に由来する肛門癌の報告が散見され

る．しかし正常肛門腺上皮と腫瘍との移行像を証明している症例はWellmann[4], Winkelman[5], Parks[6]，村山ら[7]，有輪の[8]数例にすぎない．しかもこれらの症例はすべて肛門腺管を破壊し周囲への浸潤像を呈する進行癌であり，本例のごとく肛門腺管に限局する微小癌の報告はみられていない．本例は約2cm大の腫瘤として触知されたが癌巣は極めて微小で，その周囲には広範に線維化が認められた．これは肛門腺開口部の閉塞に起因する慢性炎症が存在したことを示唆し，発癌機転を考える上で興味が持たれる．

肛門腺管に由来する腺癌も他の肛門癌と同様上方向および側方向へのリンパ節転移のみならず，下方向としての両側外鼠蹊リンパ節へ転移することが多い．Wellmann[4]は19例の肛門腺管原発と思われる進行癌のうち4例（21.1%）に外鼠蹊リンパ節への転移がみられたとしている．したがってその治療法としては根治的リンパ節郭清を伴う直腸切断術を選択することが一般的である．Zimbergら[9]は肛門領域の腺癌に対し局所切除を施行したところ，その局所再発率が極めて高かったこと報告している．しかしその多くは浸潤傾向の強い進行癌であった．本例は癌巣の中心が筋層内に存在したものの，極めて微小な癌であり，肛門腺管に限局し周囲への浸潤傾向もみられず，また脈管侵襲も認めなかったことより，いわゆる早期癌に相当すると判断し，広範局所切除のみにとどめた．術後8ヵ月の経過では再発の徴はみられていないが，肛門腺管由来肛門早期癌の定義が明らかにされていない現在，再発の危ぐもあり今後厳重に経過観察をする必要があると考えている．

まとめ

最近私どもは肛門腺管に由来すると考えられる微小肛門癌の1例を経験したので，若干の文献的考察を加えて報告した．本疾患は管外性発育を示し早期の発見は極めて困難であり，その多くは進行癌である．本例のように肛門腺管に限局した癌の報告は最初であると思われる．

文献

1) 冨士原彰，永井克彦，田辺治之：日本人に於ける肛門小窩，肛門導管，肛門腺の形態学的研究．日本大腸肛門病会誌　22：7—8，1969
2) Rosser C: The relation of fistula in ano to cancer of anal canal. Tr Am Proct Soc 35: 65—71, 1934
3) Tucker CC, Hellwig CA: Proctologic tumors. J Am Med 111: 1270—1272, 1938
4) Wellman KF: Adencarcinoma of anal duct origin. Can J Surg 5: 311—318, 1962
5) Winkelman J, Grosfeld J, Bigelow B: Collid carcinoma of anal gland origin. Am J Clin Pathol 42: 395—401, 1964
6) Parks TG: Mucus-secreting adenocarcinoma of anal gland origin. Br J Surg 57: 434—436, 1970
7) 村山憲永，茂木正寿，寺本龍生ほか：肛門腺に原発したと考えられる肛門癌の1例．外科　35：916—918，1973
8) 有輪六朗：肛門癌の病理．日本大腸肛門病会誌　34：494—499，1981
9) Zimberg YH, Kay S: Anorectal carcinomas of extramucosal origin. Ann Surg 145: 344—354, 1957