日消外会誌　20（4）：930～933，1987年

特集 7

術後消化機能からみた膵頭十二指腸切除後の再建法の検討
―特に全胃温存術式の位置づけ

帝京大学第1外科
高田　忠敬　安田　秀喜　内山　勝弘　長谷川　浩
土屋　繁之　三須　雄二　斉藤　康子　四方　淳一
帝京大学放射線科
国　安　芳　夫

POSTOPERATIVE DIGESTIVE FUNCTION AFTER PANCREATODUODENECTOMY
—REFERENCE TO PYLORUS PRESERVING PANCREATODUODENECTOMY—

Tadahiro TAKADA, Hideki YASUDA, Katuhiro UCHIYAMA, Hiroshi HASEGAWA, Shigeyuki TUCHIYA, Yasuko SAITOH, Junichi SHIKATA and Yoshio KUNIYASU*
First Dept. of Surgey, *Radiology Dept., Teikyo University School of Medicine

1981年8月から1986年7月までの5年間に経験したWhipple変法15例，Child変法27例，今永法9例，全胃温存法12例の計63例において膵頭十二指腸切除後の消化機能について検討した．術後3月後のPFDや75g OGTTにおいては各術式間に有意差は見られなかった．胆道・消化管のDual Scanでは，胆汁との混和能，腸管運動能はChild変法がもっとも不良で，今永法と全胃温存法が優れ，中間にWhipple法が位置していた．全胃温存法は健常人とほぼ同じ結果を示した．体重の推移，小胃症状については全胃温存法が他術式に比べ有意的に優れていた．

索引用語：膵頭十二指腸切除，全胃温存術式，膵胃吻合

1. はじめに

1935年Whipple ら[1]が二期的膵頭十二指腸切除を行って以来，1943年Whipple ら[2]，Child[3]，Cattell ら[4]が消化管再建を伴う一期的膵頭十二指腸切除を発表し，1960年今永法[7]が加わり，わが国ではこれらが代表的膵頭十二指腸切除術式として行われてきた．さらに，1978年Traverso ら[6]が幽門輪温存法を報告し，以後術後の消化機能の温存が課題となってきた．しかし，膵腸吻合か膵胃吻合か，幽門側胃切除合併か全胃温存かのいずれを選択するかについての検討はなされていない．そこで，われわれの工夫した膵胃吻合による幽門輪全胃温存法の位置づけをすべく，これまで行ってきたWhipple変法，Child変法，今永法と術後消化機能を比較検討した．

2. 対象ならびに方法

帝京大学第1外科にて経験した膵十二指腸切除は89例で，このうち1981年8月から1986年7月までの5年間の膵頭十二指腸切除は63例，膵全摘は13例，計76例である（**表1**）．最近5年間の膵頭十二指腸切除63例の再建術式内訳を見ると，Whipple変法15例，Child変法27例，今永法9例，全胃温存法12例である（**表2**）．なお，われわれの全胃温存法では，十二指腸・十二指腸端々吻合が行われている．この63例での術後合併症発生率を検討した．

Whipple変法14例，Child変法9例，今永法8例，全胃温存法12例の計43例において，術後3月目のPFD値と75g OGTTについて検討した．また，術前，術後

※第28回日消外会総会シンポ1：膵頭十二指腸切除後の再建をめぐる諸問題
＜1986年11月7日受理＞別刷請求先：高田　忠敬
〒173　板橋区加賀2―11―1　帝京大学医学部第1外科

表1　膵十二指腸切除術施行症例

疾患	膵頭十二指腸切除	膵全摘	計
膵癌	20 (19)	8 (8)	28 (27)
乳頭部癌	13 (7)	1	14 (7)
胆管癌	21 (17)	2 (2)	23 (19)
胆嚢癌	9 (9)	0	9 (9)
慢性膵炎,他	12 (11)	3 (3)	15 (14)
計	75 (63)	14 (13)	89 (76)

但し,( )内の症例は1981年8月以降の切除症例

表2　膵頭十二指腸切除後の再建法

疾患	Whipple変法	Child変法	今永法	全胃温存法	計
膵癌	5	11	3	0	19
乳頭部癌	0	0	1	6	7
胆管癌	3	10	3	1	17
胆嚢癌	6	3	0	0	9
慢性膵炎,他	1	3	2	5	11
計	15	27	9	12	63

の体重の変動にて検討した．さらに，術後3カ月後に施行した胆道・消化管 dual scan にて[7]，胆汁排泄能，上部消化管の食物移送能，胆汁と食物の synchronism を検討した．

3. 成　績

(1) 再建術式と術後合併症

Whipple 変法15例には格別の合併症はみられていないが，Child 法27例では膵腸吻合の縫合不全が2例(7.4%)，胆管炎症状を時折りみるもの2例(7.4%)の計4例(14.8%)が見られた．また，今永法9例では，吻合部潰瘍が1例(11.1%)に見られた．全胃温存法12例には合併症は見られていない(**表3**)．

(2) 膵・消化管吻合法と縫合不全

膵腸吻合では，空腸漿膜剥離法[8]を当初の11例に行ったが2例の縫合不全がみられ，以後，空腸漿膜非剥離法とし35例に行い縫合不全を見ていない．なお，膵管拡張例では膵管空腸吻合を施行している．これらの膵腸吻合ではいずれも膵管外瘻チューブを留置している．

膵胃吻合は8例に行ったが，いずれも膵断端を胃内に陥入する形で施行した(**表4**)．

(3) 術後の PFD, 75g OGTT の結果

術後3カ月後の各術式の PFD 値の平均をみると，Whipple 変法72%，Child 変法71%，今永法65%，全胃温存法71%であったが，各術式間に有意差は見られなかった．

表3　再建術式と合併症

	症例数	膵消化管縫合不全	胆管炎症状時々有り	吻合部潰瘍	計
Whipple変法	15	0	0	0	0
Child変法	27	2 (7.4%)	2 (7.4%)	0	4 (14.8%)
今永法	9	0	0	1 (11.1%)	1 (11.1%)
全胃温存法	12	0	0	0	0
計	63	2 (3.2%)	2 (3.2%)	1 (1.6%)	5 (7.9%)

表4　膵・消化管吻合(63症例中)

(1) 空腸漿膜剥離法　11例(leakage 2例)
(2) 空腸漿膜非剥離法　35例
(3) 膵管空腸吻合法　9例
(4) 膵胃吻合*　8例

但し，いずれも膵管外瘻チューブ，ステントチューブ*を使用している。

図1　膵頭十二指腸切除術の再建術式—43例—

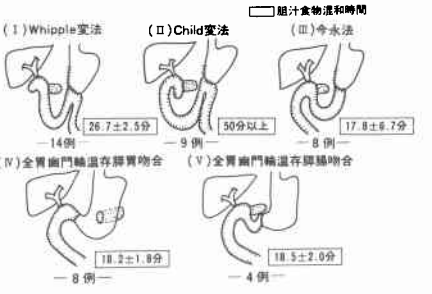

術後3カ月後の各術式の75g OGTT について見ると，Whipple 変法では，正常45%，境界型36%，糖尿病型18%，Child 変法では，正常50%，境界型30%，糖尿病型20%，今永法では，正常50%，境界型38%，糖尿病型12%，全胃温存法では，正常57%，境界型29%，糖尿病型14%であった．各術式間に有意差は見られなかった．

(4) 胆道・消化管 dual scan の結果

胆汁と食物の混和は，Whipple 変法14例では26.7±2.5分，Child 変法9例では50分以上，今永法8例では17.8±6.7分，幽門輪温存・膵胃吻合8例では18.2±1.8分，幽門輪温存・膵腸吻合4例では18.5±2.0分であった(**図1**)．

挙上空腸の運動能を見ると，Whipple 変法では，fair 9例(64%)，good 5例(36%)で，Child 変法では，poor 4例(44%)，fair 3例(33%)，good 2例(22%)であった．今永法では，fair 3例(38%)，good 5例(62%)で，全胃温存法では fair 3例(25%)，good 9

表5　再建術式と挙上空腸運動

	挙上空腸運動			評価
	poor	fair	good	
Whipple変法 (n=14)	0	9 [64%]	5 [36%]	やや不良
Child変法 (n=9)	4 [44%]	3 [33%]	2 [22%]	不良
今永法 (n=8)	0	3 [38%]	5 [62%]	良好
全胃温存法 (n=12)	0	3 [25%]	9 [75%]	良好

図2　再建術式と体重変動（術前値を100%とする）

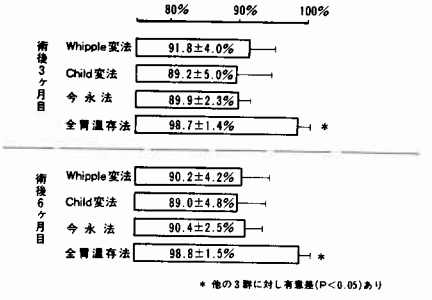

例（75%）であった（**表5**）.

全胃温存法について見ると，Tmax, T1/2, R_{60}など胆汁排泄能は健常人と同様で，また，全胃の半減時間，1時間後の遺残率も健常人とほとんど変わらない値であった.

(5) 術前後の体重の推移，小胃症状

術後3カ月後，6カ月後の体重の推移を術前値を100%として対比し検討した（**図2**）.

術後3カ月後では，Whipple変法で91.8±4.0%，Child変法で89.2±5.0%，今永法で89.9±2.3%，全胃温存法で98.7±1.4%であり，全胃温存法が他3術式に対し有意差をもって良好であった（$p<0.05$）. 術後6カ月後では，Whipple変法で90.2±4.2%，Child変法で89.0±4.8%，今永法で90.4±2.5%，全胃温存法で98.8±1.5%であり，全胃温存法が他3術式に対し有意差をもって良好であった（$p<0.05$）.

幽門側胃切除を合併した術式では食事が十分にとれない，満腹感がないなどの小胃症状が見られる（Whipple変法には57%，Child変法には53%，今永法には55%）が，一方，全胃温存法には小胃症状が無いのも特徴的である.

4. 考　察

1943年Whipple ら[2]，Child[3]，Cattell ら[4]により胆管および膵断端と消化管の吻合を同時に行う一期的膵頭十二指腸切除が考案され，以後多くの工夫された術式が報告されてきた[9]. しかし，これらの術式のほとんどは重篤な合併症としての膵腸吻合部や胆管空腸吻合部の縫合不全，逆行性胆管炎などの対策として，これらの吻合部に食物を通過させないようにしたことである. これに対し，1960年今永は[5]縫合不全や胆管炎の発生と食物の通過経路とは関係がないとし，Braun吻合を付加しないCattell変法とも言われる再建法を報告した.

膵頭十二指腸切除後の再建法で長年の問題点は膵腸吻合部の縫合不全であったが，膵断端の処理，縫合糸の改良，空腸粘膜非剝離法，膵管外瘻の付加，さらに，高カロリー輸液法などの栄養管理が進み縫合不全は激減している. 自験例63例では，2例，3%の発生率をみた. これらの縫合不全はいずれも当初行っていた空腸粘膜剝離法施行例に見られ，以後採用した空腸粘膜非剝離法施行例には見られていない.

膵頭十二指腸切除において幽門側胃切除を行うか否かについては，術後の潰瘍発生との関連で考えられてきた. 自験例では今永法に1例（11.1%）吻合部潰瘍の発生を見たのみである. 幽門輪全胃温存術式においてGebhardt ら[10]は18例中7例に潰瘍発生を平均13カ月の経過観察中に見たとのべている. 自験例の幽門輪全胃温存術式12例ではいまだ1例も潰瘍発生を見ていない. その要因については不明な点が多いが，Gebhardt らの再建法はTraverso ら[6]と同様に胃と空腸の吻合は膵腸吻合や胆管空腸吻合の肛門側下方で行われている. 一方，われわれの方法では胃酸に対し抵抗性の強い十二指腸・十二指腸端々吻合でなされ，これが吻合部潰瘍が発生しがたい一因とも思われる.

Fortner らの提唱以来主要血管切除[1]や，積極的な郭清術[12]を行う拡大膵頭十二指腸切除が普及するつれ，頑固な下痢の発生など消化吸収障害の問題も新たな合併症としてクローズアップされてきたこともあり，術後の消化機能の温存やquality of lifeを考慮した術式が望まれるようになってきた. そこで，われわれは，Whipple変法，Child変法，今永法，全胃温存法を術後消化機能の面から再検討した.

術後のPFDや75g OGTTでの検討では，各術式間に有意差は見られなかった. このことは，PFDや75g OGTTが残存膵の組織ならびに機能に依存するものであり，再建方法にはさほど関係しないことを物語っていると言える.

胆汁と食物のasynchronismも大きな問題である.

胆道・消化管 dual scan を用いた検索では，全胃温存法と今永法が健常人とほぼ同様で，次いで Whipple 変法，Child 変法となっていたが，Child 変法では asynchronism が著しかった．また，挙上空腸の運動について見ると，全胃温存法，今永法が良好で，Whipple 変法がやや不良，Child 変法が不良であった．挙上空腸運動が不良では，腸管内に胆汁や食物の長時間のうっ滞がおこる．実際，Child 変法では胆管炎症状を時折りみる症例が2例（7.4%）にみられた．これは Child 変法における長い blind loop が原因であると思われる．

術前後の体重の推移も消化機能の判定に重要な資料となる．また，quality of life の面から見ると，体重は手術前とほとんど同じかまたは増加するのが望ましい．術後3，6カ月後では術前値に比べ，Whipple 変法，Child 変法，今永法が90%前後なのに比べ全胃温存法では99%を示した．また，全胃温存法では，他の幽門側胃切除合併手術と異なり，食事を十分にとれることや満腹感がみられることも有意義なことである．

6. おわりに

術後消化機能の面から膵頭十二指腸切除後の再建法について検討し成績を述べた．十二指腸・十二指腸吻合による全胃温存法の意義についても言及した．

文　献

1) Whipple AO, Parsons WB, Mullkins CR: Treatment of carcinoma of the ampulla of vater. Ann Surg 102：763—779, 1935
2) Whipple AO: Pancretoduodenectomy for islet carcinoma. Ann Surg 121：847—852, 1945
3) Child CG III: Pancreticojejunsotomy and other prolblems associated with the surgical management of carcinoma involving the head of the pancrease. Ann Surg 119：845—855, 1944
4) Cattell RB: Radical pancreatoduodenal resection for carcinoma of ampulla of Vater. Surg Clin North Am 24：640—647, 1944
5) Imanaga H: A new method of pancreaticoduodenectomy designed to preserve liver and pancreatic function. Surgery 47：577—586, 1960
6) Traverso LW, Longmire WP Jr: Preservation of the pylorus in pancreaticoduodenectomy. Surg Gynecol Obstet 146：956—962, 1978
7) 高田忠敬，内山勝弘，安田秀喜ほか：胆道・消化管機能からみた膵頭十二指腸切除後の再建法．臨外 40：627—631, 1985
8) 高田忠敬，羽生富士夫，中村光司ほか：膵十二指腸切除術，リンパ節郭清と膵腸吻合における我々の工夫．手術 34：149—156, 1980
9) Leger L：レジェ膵臓の外科．森岡恭彦，島津久明，加賀美尚ほか訳，中外医学社，東京，1984, p243—259
10) Gebhardt Ch, Gall FP, Rosch W et al: Anastomosenulkus nach Whipplencher Operation mit Magenerhaltung. Zbl Chirurgie 107：952—958, 1982
11) 高田忠敬，羽生富士夫，中村光司ほか：膵癌に対する拡大手術の検討．主要血管切除 Appleby 手術，膵全摘を中心に．日外会誌 83：122—131, 1982
12) 永川宅和，宮崎逸夫：膵頭部領域癌・拡大郭清膵切除．肝・胆・膵 6：87—93, 1983