日消外会誌　20（4）：939～942，1987年

特集 9

胃上部早期癌における噴門側切除可能症例の術前・術中診断

大阪府立成人病センター外科
平塚　正弘　大東　弘明　亀山　雅男　佐々木　洋
石川　　治　甲　　利幸　福田　一郎　古河　　洋
今岡　真義　小山　博記　岩永　　剛

INDICATION OF PROXIMAL GASTRECTOMY FOR EARLY GASTRIC CANCER: PRE-AND INTRAOPERATIVE EXAMINATION

Masahiro HIRATSUKA, Hiroaki OHHIGASHI, Masao KAMEYAMA, Yo SASAKI, Osamu ISHIKAWA, Toshiyuki KABUTO, Ichiro FUKUDA, Hiroshi FURUKAWA, Shingi IMAOKA, Hiroki KOYAMA and Takeshi IWANAGA
Department of Surgery, The Center for Adult Diseases, Osaka

胃上部早期癌で胃全摘術を施行した67例（深達度 m 28例，sm 39例）について検討した．リンパ節転移率は17.9%で，単発癌では No. ⑧⑪に，術後に発見された多発癌では No. ⑥に転移例がみられた．sm の陥凹型では27.3%と高率であった．随伴 IIb は IIc 病巣より3.8cm 肛門側に広がる症例があった．多発癌の頻度は17.9%（12例）で，とくに隆起型では50%と高率であった．多発癌の見落とし率は25%であった．副癌巣と食道噴門接合部との距離は小弯線上で7.5cm 以上が 7 例(58%)であった．噴門側切除は噴門に近い小さい隆起型の早期癌に可能であるが，多発癌の術前診断を慎重に行い，術中に切除予定線粘膜の擦過細胞診と切除胃の断端迅速組織診を行う必要がある．

索引用語：胃上部早期癌，噴門側切除術，多発胃癌

はじめに

われわれは，胃上部の癌に対しては進行癌ばかりでなく，早期胃癌でも胃全摘術を基本術式としてきた．そこで，これら胃全摘例の臨床病理学的検討から，早期胃癌の中で噴門側切除の適応となる症例を術前・術中にどのように診断すればよいかについて検討した．

対象と方法

1961年～82年に大阪府立成人病センターで胃全摘術を施行した胃上部癌（癌の中心が胃上部に存在するもの）は378例で，そのうち早期胃癌67例を対象とした．これら胃全摘例から得られたリンパ節転移，随伴 IIb および多発癌の病理組織所見と術前・術中に知りうる所見とを比較検討した．

結　果

1．リンパ節転移

胃上部早期癌で胃全摘をした67例のうち，リンパ節転移陽性例は12例（17.9%）であった．67例のうち深達度mは28例，sm は39例で，深達度別のリンパ節転移率と転移部位を表 1 に示した．m癌では 2 例（7.1%）がリンパ節転移陽性で，sm 癌では10例（25.6%）が陽性であった．病巣数別に転移部位をみると，多発癌では 1 群リンパ節以外に No. ⑥に転移陽性例がみられた．単発癌では 2 群リンパ節転移陽性例が 3 例にみられ，m癌では No. ⑧に 1 例が陽性で，sm 癌では No. ⑪に 2 例が陽性であった．

われわれは肉眼病型を 4 型に分類している．それは，A群：隆起型（主として I, IIa 型），B群：隆起＋陥凹

※第28回日消外会総会シンポ 3：胃上部癌の手術方針—噴門側切除か胃全摘か

＜1986年11月 7 日受理＞別刷請求先：平塚　正弘
〒537　大阪市東成区中道 1－3－3　大阪府立成人病センター外科

表1　胃上部早期癌の深達度別リンパ節転移率と転移部位

深達度	単発癌	多発癌	単発癌＋多発癌
m	2/25例 (8.0%) ①1例 ③1例 ⑥1例	0/3例 (0%)	2/28例 (7.1%)
sm	7/30例 (23.3%) ①3例③1例④a1例 ⑤2例	3/9例 (33.3%) ①1例②1例③1例 ⑥1例	10/39例 (25.6%)
m+sm	9/55例 (16.4%)	3/12例 (25%)	全症例 12/67例 (17.9%)

表2　胃上部早期癌の肉眼病型別にみたリンパ節転移率

（単発癌）

深達度／肉眼病型	m	sm	m+sm
A群：隆起型（I, IIa）	0/1例 (0%)	1/5例 (20%)	1/6例 (16.7%)
B群：隆起＋陥凹型（IIa＋IIc, IIc皺襞集中(−)）	0/4例 (0%)	0/3例 (0%)	0/7例 (0%)
C群：陥凹型（IIc皺襞集中(+), IIc＋III）	2/20例 (10.0%)	6/22例 (27.3%)	8/42例 (19.0%)
D群：平坦型（IIb）	0/0例	0/0例	0/0例
計	2/25例 (8.0%)	7/30例 (23.3%)	9/55例 (16.4%)

型（主としてIIa＋IIc, IIc皺襞集中⊖），C群：陥凹型（主としてIIc皺襞集中⊕，IIc＋III）およびD群：平坦型（IIb）の4型である．単発癌の55例について，肉眼病型別にみたリンパ節転移率を**表2**に示した．隆起型ではsm癌に1例転移陽性例があったが，その他の転移陽性例はすべて陥凹型であった．m癌の陥凹型では10%（2/20例），sm癌の陥凹型では27.3%（6/22例）にリンパ節転移がみられた．

単発癌について，癌病巣の長径別，肉眼病型別にみたリンパ節転移を図1に示した．×印で示した隆起型でn(＋)であったのは長径が80mmであった．全症例のうち図の縦線で示した28mm以下のものはすべてn(−)であった．

2．随伴IIb

IIb病巣の術前診断は困難なことが多い．胃上部のIIcで胃全摘を行ったところ，組織標本にてその肛門側にさらに3.8cmの長さにわたる広範囲な随伴IIbが発見された（図2）．

3．多発癌

胃上部早期癌を主癌巣とする多発癌の頻度は17.9%（12/67例）であった．肉眼型別に多発癌の頻度をみると，隆起型では50%（6/12例）で非常に高率であった（図3）．

図1　胃上部早期癌の癌病巣の長径別，肉眼病型別にみたリンパ節転移

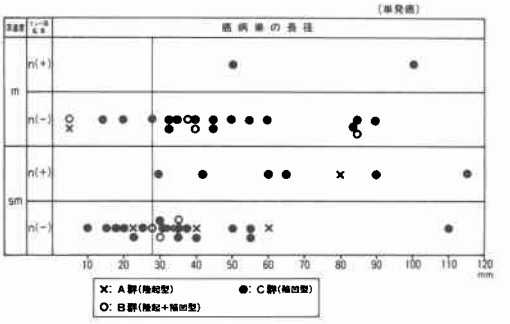

図2　広範囲な随伴IIb

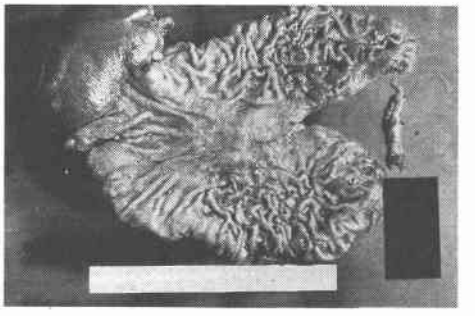

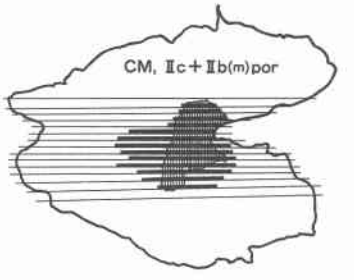

No. 26570　39歳　男性

図4は術前に多発癌と診断された症例で，胃上部（C）と胃下部（A）にIIc皺襞集中⊕の早期癌がみられた．胃中部小弯の病巣は良性潰瘍である．**図5**はCのIII＋IIcを主癌巣とし，胃中部（M）のIIcは術前に診断されていたが，胃全摘後にはじめてAのIIc皺襞集中⊖と，IIbが発見された．また，この症例ではNo.⑥リンパ節が転移陽性であった．

多発癌例の病巣数は2個が8例，3個が1例，4個が3例であった．各症例において，最も幽門側の副癌巣の食道噴門接合部（E-CJ）からの距離を，小弯線の最短距離（d）で表わした（図6）．5cm未満が3例，

図3　胃上部早期癌の肉眼型別にみた多発癌の頻度



図4　術前に診断された多発早期胃癌

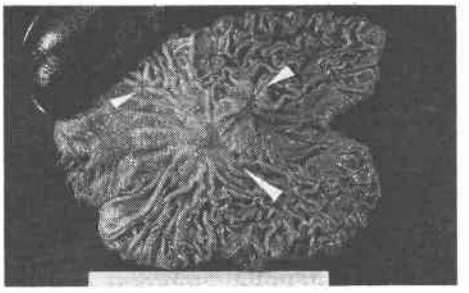

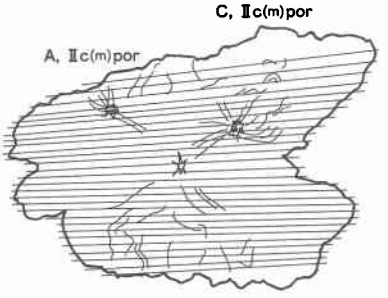

No. 33178　48歳　男性

5cm以上10cm未満が5例，10cm以上が4例であった．

4．遠隔成績

胃上部早期癌胃全摘例の手術直接死亡率は0％であった．深達度別，病巣数別，リンパ節転移の有無別に遠隔成績を図7に示した．多発癌では再発死亡例はなく，単発癌ではmとsmにそれぞれ1例ずつ再発死亡がみられた．m再発症例は2年4カ月で脳転移により死亡しており，卵巣転移も認められた．リンパ節転移はNo. ①とNo. ⑧にみとめられた．sm再発症例は7年9カ月で腹膜再発により死亡しており，この症例はNo. ①リンパ節に転移陽性であった．

考　察

胃上部癌の手術に際して，根治性が得られるならば

図5　胃下部の2個の副癌巣が胃全摘術後に発見された多発胃癌

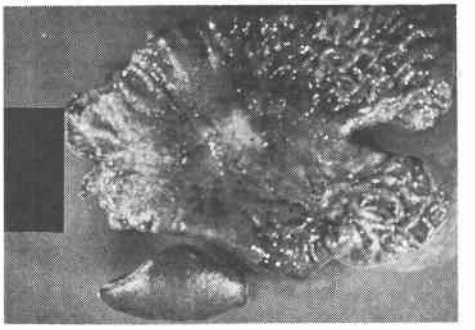

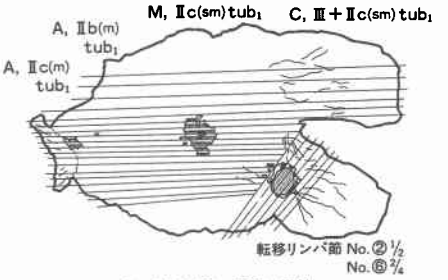

No. 37216　56歳　男性

図6　胃上部早期癌多発症例の副癌巣のE-CJからの距離

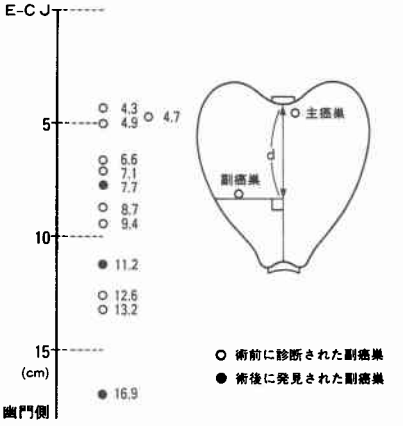

胃全摘をせずに噴門側切除で十分なはずである．一方，術後愁訴の面から噴切は逆流性食道炎の頻度が高いということはよく知られているが，手術手技の改良によりその発生は少なくなったとの報告がみられる[1)2)]．しかし，これらの報告では胃の切除量は1/2以下が望ましいとしており，幽門側亜全摘で3/4切除や4/5切除をする場合とは，根治性において大きな差がみられ，噴門側切除は，あくまで縮小手術と考えなければいけない．そこで，どのような術前・術中所見の場合に噴切が可

図7　胃上部早期癌胃全摘例の遠隔成績

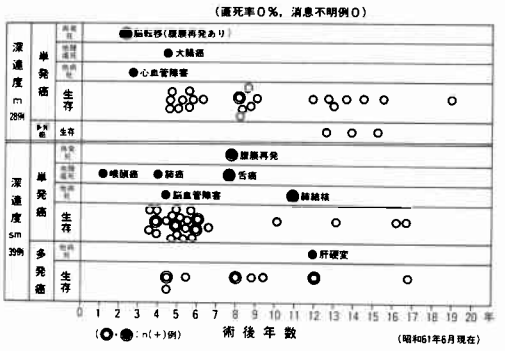

能かが問題となる．

まず，リンパ節転移についてみると，**表1**でみたように深達度mでもNo. ⑧リンパ節転移陽性例がみられ，sm癌の2例にNo. ⑪リンパ節転移陽性例がみられたこととあわせると，mとsmの術前診断が困難な場合もあるので，胃上部早期癌のリンパ節郭清においては一般にNo. ⑧とNo. ⑪は完全に行われなければいけないと考える．また肉眼型別にみると**表2**のように陥凹型はリンパ節転移が高率であったのでR_2手術が必要である．大きさからみると**図1**のように，28mm以下のものは転移がなく必ずしもR_2の郭清をしなくてもよいと考えられる．したがって，28mm以下の隆起型早期癌の場合にリンパ節郭清縮小の可能性が考えられた．ただし以上の検討は単発癌についてであり，術後に発見された多発癌ではNo. ⑥リンパ節に転移がみられたものもあり，以上の条件はあてはまらない．

随伴IIbが肛門側に3.8cmも広がっている症例を**図2**に示したが，このように広範囲の随伴IIbでは噴切により癌を遺残させることになる．しかし，この危険性は幽門側切除でも同様であり，われわれは胃部分切除予定患者は全例に術中胃切開をして，切除予定線粘膜の擦過細胞診を行い，術中に結果を得て，術式の選択に役立てている[3]．肉眼的には癌が存在するとは思えなかった部位の擦過細胞診の結果，3.1%(28/893例)が陽性であった．そのうち20例はIIcあるいはIIb等の境界が不鮮明な症例であり，8例は多発癌で第2の癌病巣が発見されたものである．さらに切除胃断端の迅速組織診も必ず行うようにしている．細胞診を行った上で，それでも1.7%(23/1,350例)に断端迅速組織診が陽性であった．以上の結果より，噴切の場合も必ず術中に胃粘膜擦過細胞診と断端迅速組織診を行わなければならない．

早期癌全体での多発癌の頻度は10.7%(127/1,190例)であり，多発早期胃癌292病巣と単発早期胃癌1,062病巣の占居部位と肉眼型との比較から，多発癌が単発癌にくらべて有意に高率であったのは，C領域の隆起型であった[4]．胃部分切除後の残胃に癌を発生した症例の初回手術時の癌は，隆起型早期癌が高率であった[5]．以上のことから，胃上部の隆起型早期癌では多発癌のリスクが非常に高いと考えられる．多発癌12例のうち術後に発見されたのは胃下部の2例と胃中部の1例であり，見落し率は25%であったが，これでも低い方で，一般には4割程度見落としていると考えねばならない[6]．多発癌の術前診断が正確に行われていない場合でも，胃上部の主癌巣に比較的近いところに副癌巣があり，噴切の切除範囲に含まれておれば何ら問題は生じない．噴切では1/2切除されることが多く，小弯線上ではふつう7.5cmまで切除される．そうすると，**図6**のE-C Jからの距離が7.7cm以上の副癌巣7例(58%)が遺残されることになり，重大な問題である．

最後に遠隔成績を**図7**にみると，多発癌では再発死亡例はなく，胃全摘術とR_2郭清をすることにより，良好な結果が得られている．

まとめ

胃上部早期癌の手術法として，陥凹型ではR_2郭清を伴う胃全摘術が必要である．噴門に近い小さい隆起型の早期癌の場合に，噴門側切除の適応があると考えられるが，逆に隆起型では多発癌の頻度が高く(50%)，術前診断が重要である．さらに，噴門側切除を行う場合には，必ず術中胃切開をして，切除予定線粘膜の擦過細胞診と切除胃の断端迅速組織診を行い，随伴IIbや多発癌の発見に努めるべきである．

文献

1) 小澤正則，杉山　譲，三上泰徳ほか：胃上部癌に対する噴門側胃切除術の適応について―胃全摘術との比較―．日消外会誌　18：655―662，1985
2) 吉野肇一，稲田高男，阿部令彦：噴門側胃切除術．臨外　40：1085―1090，1985
3) 岩永　剛，古河　洋：胃癌手術における術中迅速組織診と細胞診．日外会誌　82：1059―1062，1981
4) 古河　洋，平塚正弘，亀山雅男ほか：早期胃癌の治療成績からみた外科治療法とその問題点．日外会誌　86：1079―1081，1985
5) 古河　洋，岩永　剛，平塚正弘ほか：臨床病理からみた残胃の癌の発生．消外　8：43―48，1985
6) 高橋俊雄，伊藤順造：多発胃癌の検討．消外　6：141―144，1983