日消外会誌　20（5）：1117～1120，1987年

膵非機能性ラ島腫瘍の1手術例

浜松労災病院外科
加治　弘*　高安　隆　井上　章
杉谷　章　山岡　義生**
浜松医科大学第1病理
喜　納　勇
* 現京都大学医学部第1外科
** 現京都大学医学部第2外科

A CASE OF SMALL NONFUNCTIONING ISLET CELL TUMOR OF THE PANCREAS

Hiromu KAJI, Takasi TAKAYASU, Akira INOUE, Akira SUGITANI, Yosio YAMAOKA and Isamu KINO*
Department of Surgery, Hamamatu Rousai Hospital
*First Department of Pathology, Hamamatu Medical University School of Medicine

索引用語：非機能性ラ島腫瘍

はじめに

膵の島細胞腫のうち非機能性のものは特徴的な症状に乏しく，腹部腫瘤として，また手術時や剖検時に偶然発見されることが多い．今回われわれは胆嚢摘出術の際，膵体部に小腫瘤(2.0×1.5×1.0cm)を認め，膵体尾部切除を行い，病理学的検索により，膵非機能性ラ島腫瘍（nonfunctioning islet cell tumor）と診断された症例を経験したので若干の考察を加えて報告する．

症　例

患者：41歳，男性．

主訴：右季肋部痛．

家族歴：父，高血圧．

既往歴：昭和38年虫垂炎にて虫垂切除術．

現病歴：昭和57年7月に右季肋部痛が出現したため検査を受けたが，異常を指摘されなかった．昭和58年5月，同様の右季肋部痛をきたし，腹部超音波検査(以下US)で胆嚢結石を発見されたが放置した．同年10月9日，再度同様の右季肋部痛と右背部痛をきたし10月12日当科受診，conputed tomography（以下CT），USで胆嚢結石を確認，手術目的で10月17日外科入院となる．

入院時現症：右季肋部に軽度の圧痛を認めるのみで，背部痛や，黄疸は認めず，胆嚢も触知しなかった．

入院時検査所見：白血球増多なく，GOT，GPT，ALP, LAPも正常範囲内で，CRPも陰性であった．他の血液生化学的検査でも異常を認めなかった．USでは胆嚢壁に散在し，体位変換によっても移動しないstrong echoがみられ，壁内結石が示唆された．またCTや点滴胆嚢造影(以下DIC)では胆嚢内には結石はなく，総胆管の拡張も認められなかった．以上の所見より胆嚢の壁内結石と診断し，昭和58年10月24日手術を行った．

手術所見：型のごとく胆嚢摘出術，術中胆道造影を行い異常所見もなく，他臓器の検索を行ったところ，膵体部，腰椎の前方に小母指頭大の腫瘤を触知した．周囲リンパ節の特別な腫脹や肝転移巣も認めなかったため，膵体尾部切除，摘脾を追加し，手術を終えた．胆嚢内には壁内結石が多数みられ(図1)，膵腫瘍は弾性硬で白色の断面を呈していた（図2）．

病理組織所見：胆嚢は線維化の軽度な慢性胆嚢炎であり，壁内結石を多数有していた．膵体部腫瘍の大きさは2.0×1.5×1.0cmであった．Haematoxylin-

＜1986年9月3日受理＞別刷請求先：加治　弘
〒606　京都市左京区聖護院川原町54　京都大学医学部第1外科

図1　胆嚢の切除標本．胆嚢壁内に散在する壁内結石（コレステロール系石）がみられる．

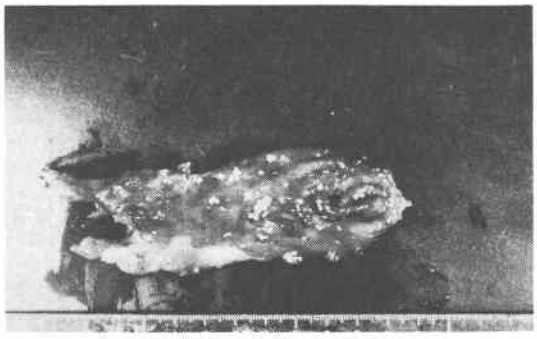

図2　ホルマリン固定後の切除膵．腫瘍の断面は白色を呈している．

Eosin染色（以下HE染色）の弱拡像では腫瘍に被膜はなく，その増殖は浸潤性であるため悪性が疑われた（図3左）．しかし強拡像では均一で大小不同のない腫瘍細胞がシート状配列を呈し，全体的に血管が豊富で壊死もみられなかった（図3右）．また特殊染色ではGrimeliusは一部陽性，酵素抗体法による免疫組織化学的検索（PAP法）ではInsulinがわずかに陽性，GlucagonとSomatostatinはいずれも陰性であった．以上のことより悪性の疑われるnonfunctioning islet cell tumorと診断された．

術後経過：術後経過には大きな問題もなく，12月10日に退院となった．現在術後2年あまり経過しているが，CTでは肝転移を認めず，元気に社会生活を送っている．

術前の検査をretrospectiveに再検討した．USでは膵体部と思われる部位に直径約2cmの低エコー領域をみとめ（図4），CTでも単純CTで膵体部にlow density areaがみられ，contrast enhancementによって周囲の膵組織と区別がつかなくなり，hypervascularな腫瘍であることが示唆される（図5）．このように本症例は術前胆嚢結石にのみ目をうばわれ，膵腫瘍を見のがしていたことが判明した．

図3　膵腫瘍のHE染色．弱拡像（左，×10）では胞体の明るい細胞で構成される腫瘍は被膜を欠き，浸潤性に発育している．しかし強拡像（右，×400）では細胞には異型性はみられない．

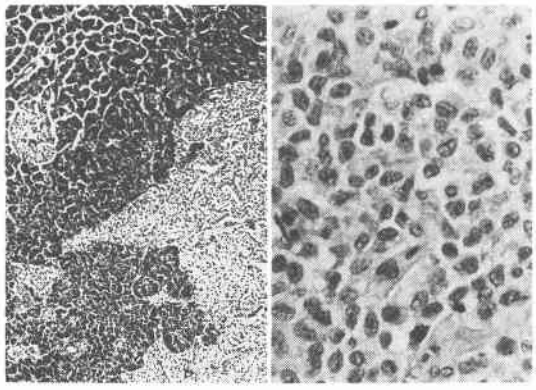

図4　膵の超音波像．膵体部に低エコー領域がみられる（→）．

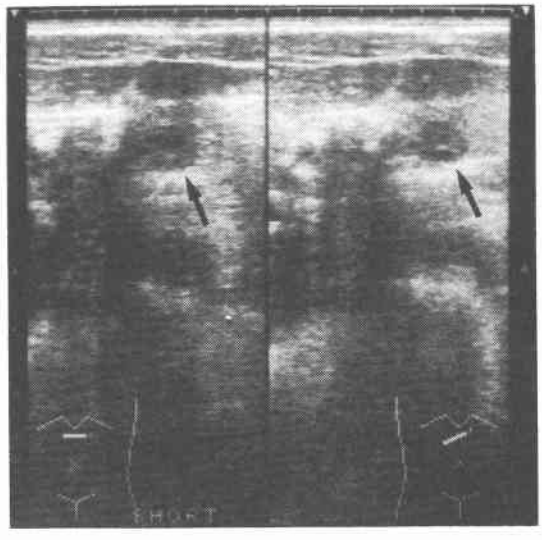

考　察

膵非機能性ラ島腫瘍は比較的まれな疾患で，ホルモンを分泌する機能性ラ島腫瘍とは異なり，症状も出現しにくく，腹部腫瘤がきっかけで診断されたり，剖検時や手術時に偶然発見されることが多い．富岡ら[2]も

図5　膵のCT像．単純CT（上）でlow density areaが膵体部にみられ(→), contrast enhancement（下）により周囲の膵組織と区別がつかなくなる．

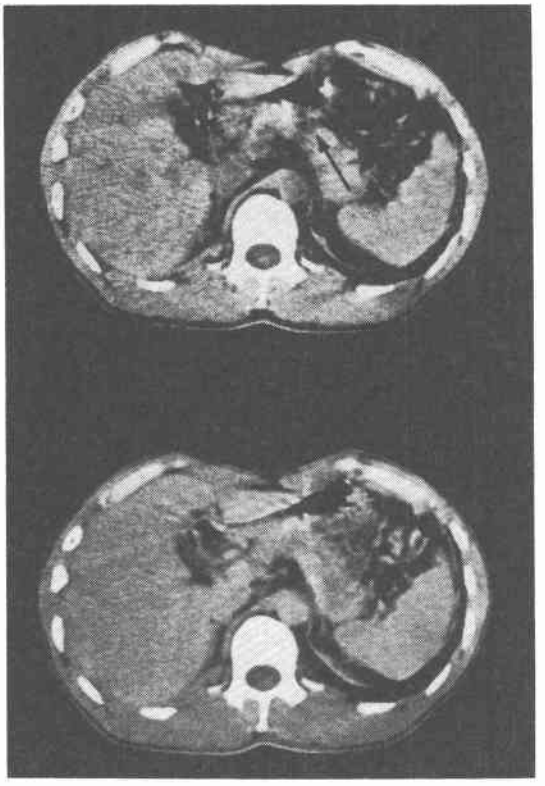

自験例を含めて本邦報告例92例をまとめているが，その中で主訴としては腹部腫瘤触知が一番多く，続いて腹痛であると述べている．ほかに総胆管閉塞による黄疸や[3)16)]脾静脈閉塞による胃食道静脈瘤の形成，そしてその破裂による下血が主訴となっている報告もある[4)5)]．Kentら[3)]の報告している25例の中では腹痛が36%と最も多く，続いて黄疸が28%，偶然発見されたのが16%で腹部腫瘤は8%となっている．

頻度についてはラ島腫瘍の15～26%が非機能性のものとされている［Kent[3)]：168例中25例（15%），Broder[6)]：52例中21%，Howard[7)]：392例中103例（26%）］．

術前診断がなされたものは極めて少なく，Howardら[7)]の報告した剖検例を含む103例の非機能性ラ島腫瘍のうち生前から正確に診断されていたのはわずか4例で，富岡ら[2)]も術前“膵島腫”と診断されたものが92例中3例のみであったと報告している．

男女比は富岡ら[2)]によると1対2で女性に多く，

表1　直径3cm以下の非機能性ラ島腫瘍の術前診断と存在部位．

	報告者	年令・性	術前診断	大きさ（cm）
① 1970年	目　黒[8)]	55・♂	胃潰瘍(併発)	2.6×3.0×1.7
② 1975年	渡　辺[9)]	65・♀	総胆管結石	1.3×1.2×1.0
③ 1976年	山　添[10)]	48・♂	胃粘膜下腫瘍	φ2.5
④ 1979年	田　村*	38・♀	胆　石　症	φ2.5
⑤ 1981年	米　村**	80・♀	不　　明	3×3
⑥ 1981年	小　沼***	33・♂	膵　腫　瘍	2.0×2.0×1.7

* 日膵研プロシーディングス 9:371, 1978
** 日膵研プロシーディングス11:264, 1981
*** 日膵研プロシーディングス11:266, 1981

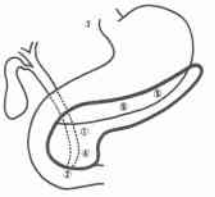

Kentら[3)]によると，男性14例(56%)，女性11例(44%)となっている．

腫瘍の大きさについては，富岡ら[2)]のまとめた92例についてみると，剖検で発見された0.6×1cmというごく小さなものから小児頭大にいたるまでさまざまである．

そこで切除された非機能性ラ島腫瘍のうちわれわれが調べえた直径3cm以下の6例について検討を加えた（**表1**）．目黒ら[8)]の報告した3例の非機能性ラ島腫瘍のうち1例が2.6×3.0×1.7cmの脾頭部腫瘍で，胃潰瘍の手術時に発見されている．Zollinger-Ellison症候群が疑われたが，臨床症状や術前検査などから非機能性のものと結論している．閉塞性黄疸をきたしたものは2例あり，そのうち田村らの報告したものは，膵頭部に存在した直径2.5cmの腫瘍による総胆管への圧迫が原因となっている．他の1例[9)]は総胆管結石の術前診断で胆嚢摘出術を行った後，術中胆道造影により乳頭部十二指腸粘膜下腫瘍が認められ，腫瘍摘出と乳頭形成術が行われたものである．大きさは1.3×1.2×1.0cmであった．山添ら[10)]の報告例は食欲不振がきっかけで噴門部の隆起性病変が発見され，胃粘膜下腫瘍の診断で開腹したところ，噴門部後方の後腹膜腔に直径2.5cmの腫瘤を認め，術後異所性の非機能性膵ラ島腫瘍と判明した．14例のラ島腫瘍を報告した米村らは3×3cmのものも含め，そのうち5例は非機能性のものであったが，それらはいずれも正確な術前診断ができなかったと述べている．われわれの症例でも術前のUSやCTをきっかけに，血管造影や各種の内分泌学的検索を行えば，術前診断も可能であったはず

であると反省している．

良性か悪性かの鑑別は困難でFrantzら[11]は被膜のないことや血管に浸潤していることが悪性を疑わせる所見であると述べている．宮地も[1]悪性のものは局所に浸潤性の増殖を示し，肝などに転移するものであるが，組織像は良性のものとはほとんど変わらないと述べている．またHowardら[7]は転移や術後再発傾向の見られない“benign”と，転移の存在することが証明されている“malignant”との間に組織学的には悪性であるが臨床的には良性の“suspicious malignant”という考え方を示している．それは転移が認められないものの，腫瘍に被膜が欠如していたり，被膜への浸潤がみられたものや，血管浸潤，多数の細胞分裂像をともなった細胞異型のあるものと定義している．

悪性のものの割合は報告者によって異なる［Kent[3]：25例中23例（92%），富岡[2]：62例中43例（69.3%），Dial[15]：11例中9例（82%）］が，これは判定基準の相違によるところが大きいと考えられる．本症例では細胞異型性や血管への浸潤はみられないが，腫瘍は被膜を欠き，浸潤性の増殖を示している(図3)．こういった所見よりHowardらの言う“suspicious malignant”に属すると考えられる．

予後は一般に悪性のものでも発育速度は緩慢で，浸潤や転移のある例でも積極的に合併切除することにより長期生存が期待できるといわれている[12)~14)]．Kentら[3]も手術時に転移のある症例でも3年生存率が60%で，5年生存率が44%であると述べている．本症例も術後2年の現在，再発はみられていない．

結　語

手術中の腹腔内検索で偶然発見された小さな(2.0×1.5×1.0cm)膵非機能性ラ島腫瘍の1例を報告した．

文　献

1) 宮地　徹，藤本輝夫，林　活次ほか：臨床組織病理．東京，杏林書院，1975，p403—407
2) 富岡　勉，宮城直泰，中田剛弘ほか：非機能性膵島腫の1例．本邦報告例の検討．日消外会誌　16：1389—1394，1983
3) Kent RB, Heerden JA, Weiland LH: Nonfunctioning islet cell tumors. Ann Surg 194: 185—190, 1981
4) 山口欽也，山口喜正，吉室久吉ほか：左側門脈圧亢進症をきたした膵島癌の1例．日臨外医会誌 42：113，1981
5) 宮本幸男，須藤英仁，大和田進ほか：非機能性ラ氏島癌の1治験例．胆と膵　4：827—833，1983
6) Broder LE, Carter SK, Maryland CB: Pancreatic islet cell cartinoma. II. Results of therapy with streteptozotosine in 52 patients. Ann Intern Med 79: 101—107, 1973
7) Howard JM, Moss NH, Rhoads JE: Hyperinsulinism and islet cell tumors of the pancreas with 398 recorded tumors. Internat Abst Surg 90: 417—455, 1950
8) 目黒文朗，前田　肇，曽田益弘ほか：膵ラ氏島腫瘍の6例．日臨外医会誌　31：580，1970
9) 渡辺哲弥，石山俊次，坂部　孝ほか：黄疸を主徴とした膵島性腫瘍の1例．外科　37：210—214，1975
10) 山添信幸，荻原英夫，斉藤正光ほか：異所性非活動性ラ氏島腫瘍の1例．東京女医大誌　46：310—314，1976
11) Frantz VK: Tumors of islet cells with hyperinsulinism: Benign, malignant, and questionable. Ann Surg 112: 161—176, 1940
12) Nadal JW: Isolet cell cartinoma of the pancreas. Ann Surg 136: 313—315, 1952
13) Kernen JA, Poletti BJ: Metastatic islet cell cartinoma of the pancreas with long survival. Am J Gastroenterol 51: 52—56, 1964
14) Sailor S, Zinninger MM: Massive islet cell tumor of the pancreas. Surg Gynecol Obstet 82: 301—305, 1946
15) Dial PF, Braasch JW, Rossi RL: Management of nonfunctioning islet cell tumor of the pancrease. Surg Clin North Am 65: 291—299, 1985
16) Segal I, Mannel A, Posen J: Pancreatic endocrine tumor presenting with obstructive jaundice. Am J Gastroenterol 79: 43—45, 1984