日消外会誌　20（5）：1132～1133，1987年

結核性虫垂炎の1例

高知県立西南病院外科
佐藤　智丈　　小原　長生　　草野　敏臣　　岡　　進

A CASE REPORT OF TUBERCULAR APPENDICITIS

Tomotake SATOH, Osao OHARA, Toshiomi KUSANO and Susumu OKA
Deparfment of Surgery, Seinan Hospital

索引用語：結核性虫垂炎

I. はじめに

最近われわれは肺結核で入院中の患者が右下腹部痛を訴え，急性虫垂炎の診断のもとに虫垂切除術施行し術後の病理組織検査で極めてまれな結核性虫垂炎と診断された症例を経験したので若干の文献的考察を加え報告する．

II. 症　　例

症例：30歳，男性．

主訴：右下腹部痛．

既往歴：家族歴：特記すべきことなし．

現病歴：1978年肺結核にて左肺3分の1切除術をうけている．消化器症状は特に訴えたことがなかった．1985年3月微熱，咳嗽にて入院，喀痰培養で結核菌が証明されたため，INH, EB, REAにて治療中であった．1985年7月11日右下腹部痛を訴えBlumberg徴候を認めた．体温38.8℃で白血球も11,100/mm³と増加しており急性虫垂炎の診断のもとに手術を施行した．

手術前検査所見：**表1**に示す．

手術所見：交錯切開にて開腹．腹水なし．上行結腸，回盲部に著変なく，虫垂を腹腔外に脱転するに軽度の充血，浮腫を認めた．順行性に虫垂切除を行い閉腹した．

切除標本所見：虫垂は軽度に腫大しており，壁は肥厚し内腔には糞石などは認めなかった．

病理組織学的所見：虫垂の粘膜は炎症細胞の浸潤を認め，カタル性変化を伴っている．粘膜層には類上皮細胞からなる肉芽腫を形成しLanghans巨細胞もみられた．乾酪壊死は認められないが結核性肉芽腫病変を強く疑がわせた（**写真1**）．抗酸菌染色では結核菌は証明されなかった．

表1　術前検査所見

WBC	11100/mm³		
(Seg 71%, Lym 24%, St 1%, Eo 1%)			
RBC	442×10⁴/mm³		
Hb	13.9g/dl	CRP	(+)
Ht	42.4%	tbc菌	塗抹(−)
MCV	96μm³		培養Co(++)
MCH	31.4pg		
MCHC	32.8g/dl		
PLT	21×10⁴/mm³		

写真1　病理学的所見（虫垂×100，HE染色）．虫垂粘膜層に肉芽腫形成しており肉芽腫の中にはLanghans巨細胞や類上皮細胞がみられる．

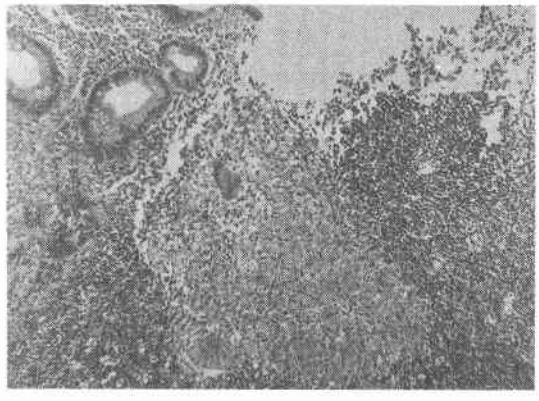

術後経過：経過良好で1週間術に抜糸した．その後瘻孔形成などの合併症はなく，1986年8月現在肺結核にて入院加療中である．病理学的に結核性虫垂炎と診断された後，腸結核の有無を調べるため注腸透視を施行した．回盲部に手術によるものと思われる変形がみられるが，線状潰瘍または狭窄などの腸結核を疑がわ

＜1986年9月3日受理＞別刷請求先：佐藤　智丈
〒432　浜松市富塚町328　県西部浜松医療センター外科

表2　本邦における結核性虫垂炎報告例

症例No.	報告者	年齢	性別	報告年	症例No.	報告者	年齢	性別	報告年
1	鵜飼[1]	50	女性	1902	12	久保田[9]	19	女性	1940
2	久留[6]	23	男性	1929	13		22	男性	
3		21	男性		14		25	男性	
4		37	男性		15	上村ら[10]	19	男性	1942
5		22	女性		16	柳川ら[11]	29	男性	1952
6	土方ら[7]	33	女性	1931	17	惣路ら[12]	33	男性	1959
7		23	男性		18	美摩ら[13]	29	女性	1961
8	松川[8]	15	男性	1936	19		30	女性	
9		25	男性		20	田中ら[2]	31	男性	1981
10		20	男性		21	高野ら[5]	36	女性	1985
11	久保田[9]	23	女性	1940	22	佐藤ら	30	男性	1985

す所見は得られなかった．以上のことより臨床所見，病理学的所見をあわせ結核性虫垂炎と診断した．

III．考　察

結核性虫垂炎は1837年 Corbin の報告以来欧米で約300例の報告があるが，本邦では1902年鵜飼[1]の報告以来例を合わせて，わずか22例の報告があるのみで（**表2**）非常にまれな疾患である．性別は男性14例，女性8例と男性に多く，平均年齢27歳であった．

結核性虫垂炎は原発性結核性虫垂炎と続発性結核性虫垂炎に分けられる．前者は田中ら[2]の報告などにあるが極めてまれであり，通常は本例のように肺結核を伴っていることが多い．結核性虫垂炎の感染経路として，(1) 血行性感染またはリンパ行性感染，(2) 経腸管感染，(3) 周囲臓器よりの拡大感染があげられるが，虫垂は狭小な管腔臓器でありしかも盲端をもつという解剖学的特徴より経腸管感染が最も多いと考えられる．

本例が病理組織学的所見で非乾酪性肉芽腫を形成していることより，Crohn 病および Sarcoidosis が鑑別診断としてあげられる．

Crohn 病は通常は transmural に冒されるが本例は粘膜層に病変の主体がある．Sarcoidosis では通常消化管が冒されることはない．腸結核の確定診断として，(1) 病変組織の染色あるいは培養で菌を証明するか，(2) 乾酪壊死を伴う肉芽腫形成を証明するかのいずれかによるとされる[3]．しかし初期の段階では乾酪壊死の認められない腸結核も少なからず存在するので[9]，本例は肺結核でも治療中であるという臨床経過をふまえれば結核性虫垂炎と診断して間違いないと思われる．

結核性虫垂炎の治療として単純性虫垂炎に準じて虫垂切除で良いと思われるが，盲端に病変が波及し回盲部切除を要したという報告も散見され[5]，術後の経過観察を要すると思われる．本例は腹部症状は軽快したが，虫垂切除後1年たった現在でも抗結核剤の投与により入院加療中である．

IV．ま と め

われわれは最近極めてまれな結核性虫垂炎の1例を経験したので，若干の文献的考察を加え報告した．

なお本論文の要旨は第27回日本消化器外科学会総会（昭和61年2月・米子）にて発表した．

文　献

1) 鵜飼二郎：特発性結核性虫垂炎の1例．東京医会誌　16：4—8，1902
2) 田中廸夫，枡岡勇雄，福武勝秀ほか：虫垂結核の1例．診断と治療　10：163—166，1981
3) 石川　誠：腸結核疑診の症例をみて．第6回世界消化器病学会での討議．胃と腸　13：1258—1259，1978
4) 堀　明洋，蜂須賀喜多男，磯谷政敏ほか：興味ある肉眼所見を呈した回盲部腸結核の1例．胃と腸　16：855—859，1981
5) 高野正孝，木内敦夫，早乙女勇：遺残虫垂にみられた結核の1例．臨外　40：1435—1438，1985
6) 久留　威：単純性結核性虫垂炎．日外会誌　30：947—962，1929
7) 坊　久顯：結核性虫垂炎の2例．グレンツゲビート　11：1341—1352，1942
8) 松川金七：虫垂突起結核に就て．東北医誌　19：1—10，1936
9) 久保田正治：虫垂突起炎に於ける結核性虫垂炎に就て．岡山医会誌　60：1947—1957，1940
10) 上村良一，小野三代人：結核性虫様突起炎症例追加．日外会誌　43：258—263，1942
11) 柳川多喜男，難波美智子：結核性虫垂炎の1例．外科　14：598—600，1952
12) 惣路照通，野瀬隆一：結核性虫垂炎の1例．治療　41：981—983，1959
13) 美摩重之，阿島隆男：結核性虫垂炎の2例．外科　23：729—732，1961