日消外会誌　20（7）：1623～1630，1987年

原　著

内視鏡的食道静脈瘤硬化療法の評価とその適応

大阪市立大学第1外科
吉川　和彦　曽和　融生　浅井　毅　坂口　茂
田中　俊司　加藤　保之　山下　隆史　梅山　馨

AN EVALUATION AND INDICATION OF ENDOSCOPIC INJECTION SCLEROTHERAPY FOR ESOPHAGEAL VARICES

Kazuhiko YOSHIKAWA, Michio SOWA, Tsuyosi ASAI, Sigeru SAKAGUCHI, Syunji TANAKA, Yasuyuki KATOH, Takafumi YAMASHITA and Kaoru UMEYAMA
The First Department of Surgery Osaka City University Medical School

1979年1月から1985年4月の間に内視鏡的硬化療法を行った79症例の成績について検討を加えた．C，F，L，因子の改善率はそれぞれ，29%，54%，23%で，Red wale marking，Cherry red spot，Hematocystic spot所見ではそれぞれ，79%，78%，80%に改善がみられた．また，緊急出血時の止血効果は83%であった．R-C signの消失率は手術後残存再発例61%，手術不能例38%であり，施行終了後1年以内の出血率はそれぞれ，5%，20%であった．両者の累積生存率の比較では，1生率は95%，73%，3生率では70%，50%といずれも術後残存再発例で良好であった．したがって，硬化療法は緊急出血時の止血効果にすぐれ，また，手術後残存再発例に有用で，手術不能例にも適応があると思われた．

索引用語：食道静脈瘤，内視鏡的硬化療法，硬化療法の適応と予後

I．はじめに

食道静脈瘤出血に対する治療について，本邦では，直達手術や選択的シャント手術によるすぐれた成績の報告みられるが，原疾患の多くは肝硬変症であり，また，緊急出血や手術後再発例の治療に関しては現在なお多くの問題を残している．これらに対しては，近年，内視鏡を用いた静脈瘤硬化療法に関する報告が数多くみられている．教室でも，1979年1月以来，手術不能例，直達手術後残存再発例に本法を行っているが，今回はこれらの経過観察例の検討から本法の効果およびその問題点について，若干の考察を加えて報告する．

II．対象患者

1979年1月から1985年4月までの6年3カ月間に経験した肝硬変症69例，特発性門脈圧亢進症8例，肝外門脈閉塞症1例，転移性肝癌1例を対象とした．性別では男性58例，女性21例で，適応別では手術不能の50例，手術後残存再発の25例，手術拒否などの4例で，このうち緊急止血目的が12例であった．また，肝機能の障害程度をChild分類で検討すると，Aが15例，Bが33例，Cが31例であった（**表1**）．さらに，本法施行79例のうち12例に，経皮経肝的静脈瘤塞栓術（以下PTO）や部分的脾動脈塞栓術（以下PSE）を併用した．

III．方　法

一般内視鏡検査と同様の処置を行い，オリンパスGIF P3, QW, XQ, K2などの前方視型のファイバースコープを用いて施行した．注入部位はできるだけ食道胃接合部付近の口側で，23G穿刺針（オリンパスNM-3K，または，トップ社製23G穿刺針）にて静脈瘤内注入を目標として行った．

＜1986年10月15日受理＞別刷請求先：吉川　和彦
〒545　大阪市阿倍野区旭町1－5－7　大阪市立大学医学部第1外科

表1　対　象

男　性	58
女　性	21
平均年令	52.7
平均施行回数	2.7
肝硬変症	69
(うち肝癌合併)	(10)
特発性門脈圧亢進症	8
肝外門脈閉塞症	1
転移性肝癌	1
手術不能症例	50
再発症例	25
その他	4
(うち緊急止血例)	(12)
Child 分類　A	15
〃　B	33
〃　C	31

注入薬剤は1カ所につき，5％Sodium morrhuate (Eli Lilly 社 USA) 4ml または，1％-Aethoxysklerol (Kreussler Co GmbH) 2ml と Thrombin (パーク，デービス社)2,000単位を用い，原則として数カ所に注入した．本法の導入当初はファイバースコープにバルーンの装着を行っていたが，現在では使用していない．反復施行は原則として1週間隔として，発赤所見の消失あるいは静脈瘤消失を目標とした．

現在まで，79例，延べ回数211回本法を施行し，1症例あたり，手術後残存再発例は平均2.2回，手術不能例は平均3.1回で，全体としての平均施行回数は2.7回であった．

IV. 結　果

1) 内視鏡所見記載基準からみた成績

硬化療法単独効果は日本門脈圧亢進症研究会の記載基準に従って，その効果を判定した．図1のごとく，C因子では施行前 C_B 15例，C_W 37例であったが，特に，C_B 15例のうち，11例は C_W に軽減し，2例に静脈瘤消失がみられ，2例のみが不変であった．F因子では施行前 F_3 23例，F_2 28例，F_1 1例であったが，F_3 23例のうち6例は不変，11例は F_2 に，4例は F_1 に，2例は静脈瘤が消失し，F_2 28例でも17例は不変であったが，9例は F_1 に，2例は静脈瘤が消失し，全体として，52例中28例（54％）にF因子の改善がみられた．L因子では Ls 4例のうち，2例は変化なく，1例は Li に軽減し，1例は静脈瘤が消失し，Lm 43例のうち33例は不変であったが，7例は Li に軽減し，3例は静脈瘤の消失がみられた（図1）．

次に，出血予知と最も関連すると考えられる red color sign（以下 R-C Sign）からみた効果で判定すると，red wale marking（以下 RWM）では施行前陽性例は39例であった．このうち，++以上の陽性は27例にみられたが，施行後7例に減少し，また，その消失率は54％(21/39)であった．Cherry red spot（以下 CRS）では施行前陽性例は39例にみられ，++以上陽性は26例であったが，6例に減少し，その消失率は51％(20/39)であった．Hematocystic spot（以下 HCS）でも施行前陽性20例は施行後4例に減少し，その消失率は80％(16/20)であった（図2）．

2) 経過観察例からみた成績

i) 緊急止血施行例の経過

本法を緊急止血目的にてで施行した症例は12例でい

図1　内視鏡所見記載基準からみた効果（硬化療法単独施行例）

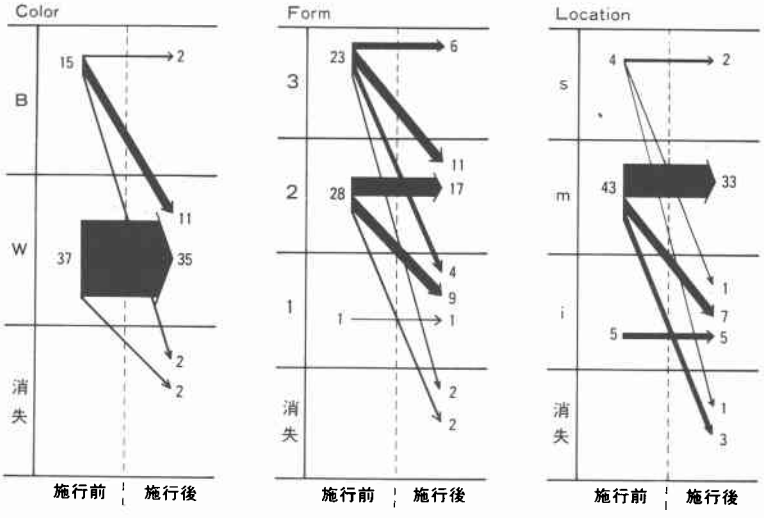

図2　各 Red-Color sign からみた効果（硬化療法単独施行例）

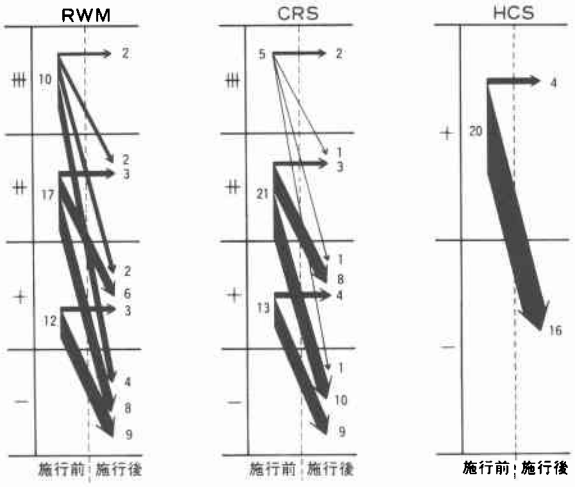

ずれも出血後24時間以内に施行した．施行後2週間以上止血しえた症例を本法の止血成功例とすると，12例中10例に止血がえられ，その率は83%であった．不成功2例のうち，1例は大腸癌による多発性肝転移を合併した症例で，TAE後食道静脈瘤出血を来し，本法を施行した．10日間は止血効果がみられたが再出血し，再施行をしたが，止血しえず出血に引き続く肝不全にて死亡した．他の1例は多発性肝癌で静脈瘤より出血をきたし，本法を施行したが効なく，DICを併発し6日後に死亡した（図3）．

ii）手術後残存再発例の経過

本法を手術後残存再発25例に施行し，そのうち肝硬変症14例，特発性門脈圧亢進症6例，肝外門脈閉塞症1例の計21例に経過観察しえた．このうち生存例は14例で最長6年2カ月が経過し，食道静脈瘤よりの出血はなかったが，3例（No. 3, 6, 10）に胃ビランよりの出血がみられた．死亡例の7例の死因は，食道静脈瘤よりの出血死は1例（No. 19）のみで，肝癌，肝不全死が3例（No. 16, 17, 21）であった（図4）．

iii）手術不能症例の経験

手術不能例で本法を単独に施行し，経過観察を行いえた症例は24例である．全例肝硬変症で，うち6例は肝癌合併例であった．生存15例での最長生存は3年7カ月で，食道静脈瘤の出血は1例（No. 14）にみられたのみであるが，3例（No. 3, 4, 6）に胃出血がみられた．死亡9例のうち食道静脈瘤よりの出血死は1例（No. 24）のみで，他の8例はすべて肝癌，肝不全死であったが，うち1例（No. 20）は経過中に胃出血がみ

図3　緊急止血施行例の経過

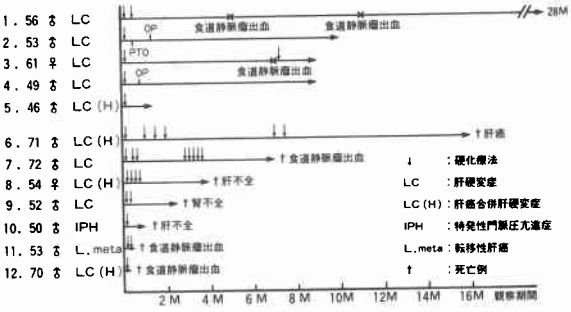

図4　残存再発例の経過（硬化療法単独施行例）

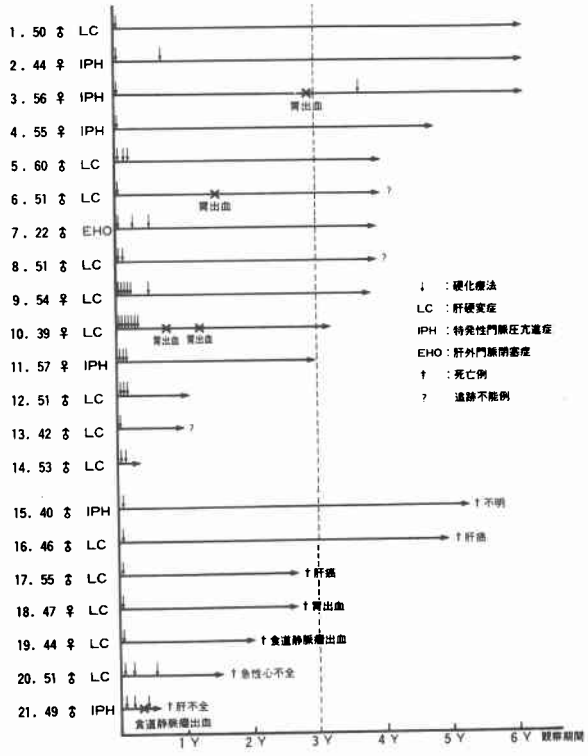

られた（図5）．

iv）他療法併用症例の経過

食道静脈瘤に対し，本法と他の非観血的療法を併用した症例は12例であり，うち11例は肝硬変症の手術不能例で，1例は特発性門脈圧亢進症の食道離断術後の再発例であった．併用療法別ではPTO併用が9例（No. 1, 2, 3, 4, 6, 7, 9, 10, 11），PSE併用が2例（No. 5, 8）であり，両者併用が1例（No. 12）であった．PTO併用例中2例（No. 4, 12）は緊急止血目的のため，他は本法の効果を高める目的にて施行した．また，PSE

図5　手術不能例の経過（硬化療法単独施行例）



図6　他療法併用例の経過



併用はいずれも巨脾による5万以下の血小板減少がみられ，血小板数の増加を目的として併用したが，PSE施行後血小板数は10万以上となり，この値を持続した．これら併用12例のうち，死亡例は胃静脈瘤よりの出血死の1例（No. 12）のみで，ほかは生存中である．生存例のなかには，食道静脈瘤出血が2例，胃出血が1例にみられた（図6）．

3）手術後残存再発例と手術不能例における本法の効果の比較

緊急例も含めた本法単独施行の効果を手術後残存再発例と手術不能例とで比較すると，**表2**のごとく，静脈瘤の消失率は前者で17%（4/23）であったのに対し，後者では0％（0/24）であった．また，R-C Signの消失率は，前者で61%（11/18），後者で38%（8/12）であった．本法施行終了後1年以内の出血率は，残存再発例で5％（1/22）あったが，手術不能例では20%（7/35）と，不能例で再出血が高率にみられた．また，1年以内の死亡率は残存再発例で9％(2/22)，不能例で29%（10/35）と，後者で死亡率が高かった（**表2**）．

4）本法施行後の再出血例の検討

表2　残存再発症例と手術不能症例との効果比較

	残存再発	不　能
症例数	24	39
硬化療法平均施行回数	2.1	2.8
Child分類 A	11	3
〃 B	9	14
〃 C	4	22
静脈瘤消失率	17％(4/23)	0％(0/24)
R-C sign消失率	61％(11/18)	38％(8/21)
施行後1年以内出血率	5％(1/22)	20％(7/35)
〃 1年以内死亡率	9％(2/22)	29％(10/35)

本法施行後の再出血11例の原因を検討すると，**表3**のごとく，9例が手術不能例で，うち5例は緊急止血症例であった．これらの再出血の原因は症例1，2では緊急止血にて数日間の止血効果を得たが再出血を来し，技術的に問題がある症例と考えられた．症例3，4，6，7，8，11では施行回数が1～2回のみの施行で，静脈瘤の消退効果がみられず，不十分な硬化療法であったと考えられた．また，症例5，9，10では頻回の硬化療法を施行したのにもかかわらず，その効果がみられず，本法の限界と思われた（**表3**）．

5）本法施行後に手術を施行した症例の検討

本法を施行した症例のなかには，施行後に手術を行った症例が7例みられた．症例1，2は緊急止血を本法で行った後，肝機能の改善により待期手術を施行した症例で，症例3，4は当初，手術を拒否した症例であった．症例5，6，7は手術不能と考えられ，本法を行ったが著効がみられず，本法にて治療中にもかかわらず再出血を来し，症例5は待期手術を，症例6，7は

表3　硬化療法後食道静脈瘤再出血例の検討

No.	症例	年令	性	疾患	Child 分類	適応	施行回数	再出血時期	経過	再出血の原因
1.	M.M.	70	♂	LC (H)	C	不能(緊急)	1	6D	再出血にて死亡	技術的未熟
2.	S.T.	53	♂	L.meta	C	不能(緊急)	2	2W	再出血にて死亡	技術的未熟
3.	Y.T.	53	♀	LC	B	不能	2	3W	再出血持続にてOP	不十分な硬化療法
4.	I.S.	48	♂	LC	C	不能	2	1M	再出血にて死亡	不十分な硬化療法
5.	H.N.	72	♂	LC	C	不能(緊急)	8	3.5M	再出血にて死亡	硬化療法の限界
6.	O.M.	56	♂	LC	C	不能(緊急)	2	5M	無処置で生存	不十分な硬化療法
7.	Y.T.	49	♂	IPH	B	再発	2	6M	再硬化にて止血	不十分な硬化療法
8.	K.H.	61	♀	LC	C	不能(緊急)	1	7M	再硬化にて止血	不十分な硬化療法
9.	M.F.	70	♂	LC	B	不能	10	13M	再出血持続にてOP	硬化療法の限界
10.	Y.I.	54	♀	LC	B	不能	3	16M	再硬化無効にてOP	硬化療法の限界
11.	Y.M.	44	♀	LC	C	再発	1	32M	再出血にて死亡	不十分な硬化療法

図7　硬化療法施行後手術を施行した症例

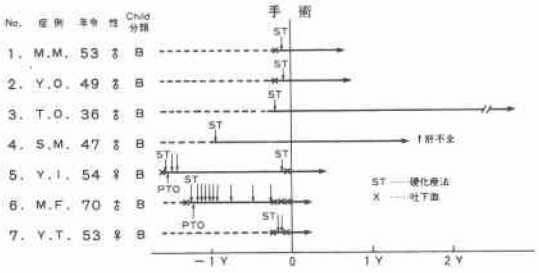

図8　硬化療法施行後累積生存率（Kaplan-Meier 法）

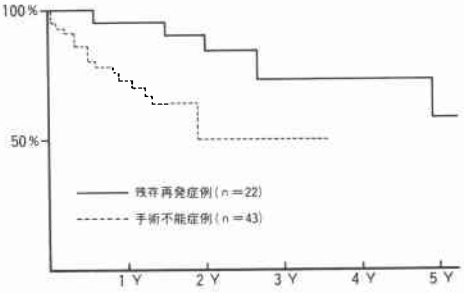

緊急手術を行った症例であった．いずれも術後経過は良好であり，当初の本法適応が問題となる症例であった（図7）．

6）本法施行後の累積生存率

本法施行後の累積生存率を Kaplan-Meier 法で算出すると，1年生存率は手術後残存再発例95%，手術不能例73%で，3年生存率は手術後残存再発例73%，手術不能例50%で，手術不能例に比べ手術後残存再発例は肝機能も比較的よく，その予後は良好であった（図8）．

V．考　察

食道静脈瘤に対して内視鏡的に硬化剤を注入する内視鏡的硬化療法は1939年，Crafoord & Frenckner[1]により，全麻下で硬性鏡を用い初めて行われた．1940年以後はシャント手術が治療の中心となり，内視鏡的硬化療法の報告は少なくなってきた．近年ではシャント手術，直達手術が一応の成果をあげることができるようになったが，出血例に対する緊急手術や高度肝機能障害，とくに，Child C を有する症例での手術成績は必ずしも満足すべき成績がえられていない．むしろ，欧米ではシャント手術は術後の Eck 瘻症候群や肝不全の発生などが高頻度にみられ，基礎疾患を踏まえた治療法として疑問視される傾向もある．さらに，内科的治療法の進歩で腹水のコントロールも可能となり，末期肝硬変症患者の延命効果も期待されるようになり，

1970年代より，とくにヨーロッパを中心に本法が脚光をあびるようになった[2)~4)]．Johnston[2)]やTerblanche[3)]は硬性鏡を使用し，硬化剤注入後の後出血時に食道鏡を回転させ圧迫止血を行うなどの工夫を行っている．多くの施設ではファイバースコープが使用されているが，器種の改良により患者の苦痛も少なく，安全に施行できるようになったことが，さらに本法の普及に拍車をかけるようになった．本邦でも1978年高瀬ら[5)]の報告以来，本法が積極的に行われるようになり，著者らも，1979年1月より経腹的食道離断術後の遺残，再発症例を中心に施行し，その成績の一部についてはすでに曽和ら[6)7)]が報告している．

現在広く行われている注入方法は，食道静脈瘤内へのintravariceal注入法と静脈瘤周囲へのparavariceal注入法との2種類があり，欧米ではinjection sclerotherapyと総称されている．血管内注入法は注入薬剤にて血管内膜に変性を起こすことにより血栓を形成し，静脈瘤を消退させようとするものである．静脈瘤周囲注入法は食道静脈瘤周囲組織に薬剤性の炎症を生じさせ，炎症の瘢痕治癒による静脈瘤の廃絶を目的とするものである．高瀬ら[8)]は手技上の質的な差から血管内注入の場合を内視鏡的栓塞療法endoscopic embolizationと名づけている．著者らも当初，造影剤に硬化剤を混入し，透視下で静脈瘤内注入を試みたが，わずかの注入穿刺針のずれにより，硬化剤が粘膜下に漏れることがあり，一部，粘膜下注入になっている症例もあった．そこで，著者らはintravarilceal かparavariceal かに注入されたかをみるために，ICG試薬を硬化剤に混ぜ，注入時に静脈瘤の染色状態により容易に確認できるようにしている．Roseら[9)]はintravariceal の硬化剤注入が，paravarceal の注入に比べ，sclerotherapyの効果が大であると述べ，また，Witzeol[10)]もintravariceal注入は，再出血率や死亡率の低下に有効であったが，paravariceal注入ではその有効性がみられなかったと報告している．著者らもintravariceal注入を目標としているが，なお，その注入部位および方法には議論のあるところである．

本法の緊急出血時の止血効果に対する諸家の報告をみると，大舘ら[11)]も100%(9/9)，内山ら[12)]は100%(20/20)，岩崎ら[13)]は95.5%(42/44)，川田ら[14)]は94%(17/18)，Johnstonら[2)]は93%，Terblanchらは92%，Fleigら[15)]ら92%と述べ，その止血率は良好である．しかし，止血効果の判定は統一されておらず，著者らは2週間以上の止血効果がみられた症例を有効としているが，83%(10/12)において止血効果がみられた．静脈瘤出血時の止血にはPTOが有用であるとの報告[16)]もみられるが，硬化療法はベッドサイドでも施行できる簡便さから，今後ますます緊急止血法として普及するものと思われる．

一方，本法の施行後の再出血については，自験例では緊急止血例を除く，手術不能例の24例中2例にいずれも施行後1カ月目に，残存，再発症例の21例中2例に4カ月と2年目に再出血がみられたのみであった．高瀬ら[17)]は3%に，大舘ら[11)]は5%にみられたとし，本邦報告例の再出血率の頻度は比較的低率である．しかし，欧米ではClarkら[18)]は33%，Kirkhamら[19)]は46%に再出血をみたと述べ，Huizingaら[20)]は緊急出血例76例のうち食道離断術を39例に，硬化療法を37例に施行し，2年間にわたり追跡した結果，食道離断術群では再出血例は1例もみられなかったのに比べ，硬化療法群では13例に22回の再出血をみたと報告している．また，自験例での緊急施行12例でも，2週間以上止血された有効例10例中3例に食道静脈瘤の再出血がみられたことから，硬化療法は食道静脈瘤出血に対しては極めて有効な緊急処置法と考えられるが，静脈瘤制圧の恒久的な治療法としては，さらに本法の改良が望まれる．

本法と他療法との併用では，著者らは12例に非観血的療法，すなわち，PTOを9例，PSEを2例，その両者を1例に併用した．PTO単独により10例中5例にR-C Sign軽減，消失効果がみられたが，F因子は2例に，CおよびL因子も各1例づつの改善がみられ，朱ら[21)]もほとんどの症例でR-C Signの軽減，F因子の軽減傾向を認めたと述べている．PTOは食道静脈瘤の消退効果はよぼしいが，R-C Signの軽減，一部F因子の改善がみられ，また，側副血行路も明らかにできるとともに，PTO施行後，硬化療法を実施する際，手技的に容易になる症例も経験しているので，症例により併用すべき方法と考えている．PSEは近年，食道静脈瘤合併例に施行し，静脈瘤に改善がみられたとの報告[22)23)]が散見されるようになったが，自験3例でのR-C Signの消退効果には影響がみられなかった．しかし，末梢血小板数は3例とも増加し，10万以上となり著明な合併症もみられなかった．血小板数5万以上の症例では出血傾向を伴うことから，PSEの併用は凝固能の改善による硬化療法の穿刺部位からの出血も少なく有用であると思われた．

硬化療法の適応は高度肝機能障害を有する手術不能

例，術後の残存，再発例，手術拒否例，緊急出血例を対象とするが，残存，再発症例と手術不能例とで本法単独の効果を比較検討すると，静脈瘤の消失率，R-C Signの消失率とも残存，再発例の方が高率であった．また，施行後1年以内の出血率，死亡率では手術不能例に高率にみられた．このように本法はとくに術後の残存，再発症例にその有用性がみられるが，非手術例での，持続効果や静脈瘤消失の確実性には問題があることから，手術適応になる症例はできるだけ手術をすべきと考えている．しかし，手術不能例でも静脈瘤から出血をコントロールすることにより延命効果が期待できることから本法の適応になると思われる．

また，本法施行後の食道静脈瘤の再出血は自験例で，11例にみられた．うち，2例は緊急出血例で止血できなかった症例であるが，残り9例のうち7例は施行後3.5カ月以降に再出血をきたしている．Clarkら[18]は36例中12例に再出血がみられ，その施行後の平均経過月数は9.5カ月と報告し，渡辺ら[24]も6カ月から2年くらいの経過で再発がみられたと述べている．また，いったん，静脈瘤が消退した症例でも短期間に静脈瘤の再発する症例もみられ，静脈瘤消退の永続性に問題のある症例もあり，少なくとも3カ月間隔で内視鏡による追跡が必要と考えられる．その際，R-C Signの所見があれば，再硬化療法を施行すべきと考えている．

さらに，硬化療法後に手術を行った自験7症例を検討したところ，4例は緊急出血例および手術拒否例であったが，残り3例は出血時の肝機能および合併症の有無により手術不能と評価され，他の非観血的療法も併用し硬化療法を反復施行したが再出血をきたし，直達手術を行った．二川ら[25]は本法施行後食道離断術を行った症例で，離断部の縫合不全，穿孔などが起りやすいと報告している．著者らは1例において，10回の本法を施行後，食道離断術を行ったが，食道下部でdevascularizationを行う際，筋層と周囲組織との癒着が強固にみられ，剝離に難渋した症例を経験している．これらのことから手術可能な症例に対して，安易に本法を施行すべきでなく慎重な判断が必要と思われた．

自験例での硬化療法施行後の予後は，3年生存率でみると残存，再発症例73%，手術不能例50%で，教室での肝硬変症待期予防症例の食道離断術後の3年生存率83%[26]に対し，その生存率は不良であったが対象となる症例の肝機能などが同一でないので一概に比較できない．一方，渡辺ら[24]は手術適応内にもかかわらず，硬化療法を58例に施行し，5年生存率は82%で，手術例は78.8%で，本法の効果は手術とほぼ同等であると述べ，MacDougallら[27]も硬化療法群の1年生存率は75%で，有意に高く，本法の有用性を強調する報告もある．しかし，本法の手技，使用薬剤，適応については現在なお確立されておらず，今後，さらに検討されねばならない．

VI. まとめ

食道静脈瘤79症例に行った内視鏡的硬化療法の成績について検討を加えた．

1）本法単独による効果は，C, F, L因子で，それぞれ，29%，54%，23%に，R-C Signでは，RWM, CRS, HCSで，79%，78%，80%に改善がみられた．

2）緊急出血12例のうち10例（83%）に2週間以上の止血効果が得られた．

3）手術後残存再発21例の経過では，2例に食道静脈瘤よりの出血，7例に死亡が，手術不能24例では，それぞれ，2例，9例にみられた．

4）本法とPTOとの併用9例，PSEとの併用2例，その両者との併用1例を経験しているが，その経過は良好であった．

5）手術後残存再発例と手術不能例との比較では，静脈瘤の消失率およびR-C signの消失率は前者で17%，61%で，後者で0%，38%でいずれも前者が良好で，1年以内の出血率は前者で5%，後者で20%，1年以内の死亡率はそれぞれ9%，29%であった．

6）再出血11例のうち，8例は本法の不十分な施行と考えられたが，3例は頻回施行にかかわらず再出血を認めた．

7）本法施行後に手術を行った7例のうち，4例は緊急止血例あるいは当初手術拒否例であったが，残りの3例は本法により改善のみられなかった症例であった．

8）本法施行後の累積生存率では，1生率で手術後残存再発例95%，手術不能例73%であり，3生率では前者73%，後者50%であった．

文献

1）Crafoord C, Frenckner P: New surgical treatment of varicous vein of oesophagus. Acta Otolaryngol 27: 422—429, 1939
2）Johnston GW, Rodgers HW: A review of 15 years experience in the use of sclerotherapy in the control of acute haemorrhage from oesophageal varices. Br J Surg 60: 797—800, 1973
3）Terblanche J, Northover JMA, Bornman P:

A prospective evaluation of injectioon sclerotherapy in the treatment of acute bleeding from esophageal varices. Surgery 85：239—245, 1979
4) Paquet K, Oberhammer E: Sclerotherapy of bleeding oesophageal varices by means of endoscopy. Endoscopy 10：7—12, 1978
5) 高瀬靖広, 岩崎洋治, 南風原英夫ほか：内視鏡的食道静脈瘤治療法—とくに手技について. Prog Dig Endosc 12：105—108, 1978
6) 曽和融生, 吉川和彦, 松沢　博ほか：食道静脈瘤に対する内視鏡的硬化塞栓療法について—術後再発静脈瘤症例を中心に. 外科治療　46：129—136, 1982
7) 曽和融生, 吉川和彦, 松沢　博ほか：再発食道静脈瘤に対する内視鏡的硬化塞栓療法の経験. Gastroenterol Endosc 24：532—538, 1982
8) 高瀬端広, 尾崎　梓, 岩崎洋治ほか：食道静脈瘤の内視鏡的栓塞療法—表現について. 外科　43：296—298, 1981
9) Rose JDR, Crane MD, Smith PM: Factors affecting successful endoscopic sclerotherapy for oesophageal varices. Gut 24：946—949, 1983
10) Witzeol L, Wolbergs E: Prospektive kontrollierte Studies einer para-und intra varikosen Verödungstherapie bei Ösophagusvarizen Schweiz Med Wschr 114：599—601, 1984
11) 大舘敬一, 後町浩二, 木下欣也ほか：食道静脈瘤に対する内視鏡的硬化療法の検討. 聖マリアンナ医大誌　12：159—167, 1984
12) 内山勝弘, 高田忠敬, 安田秀喜ほか：食道静脈瘤破裂に対する保存的治療, 手術療法, 内視鏡的硬化療法, PTOの比較検討. 腹部救急診療の進歩　3：389—392, 1984
13) 岩崎洋治, 高瀬靖広：食道静脈瘤に対する内視鏡的硬化療法の適応と方法. 消外　7：571—576, 1984
14) 川田裕一, 芳賀駿介, 熊沢健一ほか：緊急症例に対する内視鏡的硬化剤注入療法の検討. 腹部救急診療の進歩　3：405—408, 1984
15) Fleig WE, Stnge EF, Ruettenauer K: Emergency endoscopic sclerotherapy for bleeding esophageal varices: A prospective study in patients not responding to balloon tamponade. Gastrointest Endosc 29：9—14, 1983
16) Viamonte JR, pereiras R, Russel E et al: Transhepatic obliteration of gastroestophageal varices: Results in acute and nonacute bleeders. AJR 129：237—241, 1977
17) 高瀬端広, 小林幸雄, 近森文夫ほか：食道静脈瘤の内視鏡的硬化療法. その実際と予後. 胃と腸　20：481—487, 1985
18) Clark AW, MacDougall BRD, Westaby D et al: Prospective controlled trial of injection sclerotherapy in patients with cirrhosis and recent variceal hamorrhage. Lancet 2：552—554, 1980
19) Kirkham JS, Quayle JB: Oesophageal varices: Injection sclerotherapy with out general anesthesia using the fluxible fibreoptic gastroscope. Ann R Coll Surg Engl 64：401—405, 1982
20) Huizinga WKJ, Angorn JB, Baker LW: Esophageal transection versus injection sclerotherapy in the management of bleeding esophageal varices in patients at high risk. Surg Gynecol Obstet 160：530—546, 1985
21) 朱　明義, 岡本英三：脈管選択, 経皮経肝的食道静脈瘤塞栓療法（PT-O）および内視鏡的食道静脈瘤硬化塞栓療法. 治療学　11：219—228, 1983
22) Owman T, Landerquist A, Alwmark A et al: Embolization of the spleen for treatment of splenomegaly and hypersplenism in patients with portal hypertention. Investigative Radiology 14：457—464, 1979
23) Porter BA, Frey CF, Link DP: Splenic embolization monitored by the video dilution techunique. AJR 141：1063—1065, 1983
24) 渡辺五朗, 梅北信孝, 川崎誠二ほか：食道静脈瘤に対する内視鏡的硬化療法. 手術　37：723—728, 1983
25) 二川俊二, 平出康隆, 斎藤　実ほか：食道静脈瘤に対する内視鏡的硬化療法. 消外　6：325—335, 1983
26) 梅山　馨, 山下隆史, 吉川和彦：特発性門脈圧亢進症の成因と治療. 杉浦光雄編. 食道静脈瘤の治療, 東京, 医学教育出版社, 1985, p25—36
27) MacDougall BRD, Westaby D, Therodssi A: Increased long-term survival in variceal haemorrhage using injection sclerotherapy. Results of a controlled trial. Lancet 1：124—127, 1982