日消外会誌　20（7）：1631～1639，1987年

X線とcomputed tomographyによる胸部食道癌の他臓器浸潤の診断に関する研究

東京女子医科大学消化器病センター外科（主任：羽生富士夫教授）
杉　山　明　徳

STUDY ON THE DIAGNOSIS OF THE INVASION INTO THE NEIGHBORING STRUCTURES OF THORACIC ESOPHAGEAL CARCINOMA BY X-RAY AND COMPUTED TOMOGRAPHY

Akinori SUGIYAMA
Department of Surgery, Institute of Gastroenterology Tokyo Women's Medical College
(Director : Prof. Fujio Hanyu)

胸部食道癌128例に対し食道X線検査とcomputed tomography（以下CT）検査を施行し，他臓器浸潤の診断を行った．X線診断とCT診断を組み合わせて診断を行うことにより正診率は，overall accuracy 98.6%, specificity 99.4%, sensitivity 88.9%と診断能の向上をみた．とくに大動脈に関しては両者の総合診断が有用であった．気管・気管支に関しては食道X線検査は診断能の高い検査法であった．一方CT検査は浸潤の程度を知る上で有効な検査手段であった．心のうに関しては心拍動などの影響でsensitivityが66.7%と他の臓器と比べ正診率は劣った．本検査法は簡便でpoor riskの食道癌症例の他臓器浸潤の診断に有用な検査法と考えられた．

索引用語：食道癌，食道X線検査，食道computed tomography検査，食道癌の他臓器浸潤

I. 緒　言

術前に食道癌のリンパ節転移や他臓器浸潤（以下食道癌取扱い規約[1]に従いA_3と略す）の有無を知ることはその手術適応や術式の選択，術中リンパ節郭清などの点で重要である[2)~9)]．最近における内視鏡的超音波検査やcomputed tomography（CT）検査などの新しい検査法の診断技術の向上に伴い，術前に得られる情報は豊富になってきた．とくに超音波検査による肝転移や頸部・腹部リンパ節の腫大の有無[10]，内視鏡的超音波検査による胸腔内リンパ節の腫大の有無や壁深達度についてなど[11]80%以上の正診率で術前診断が可能となってきた．

しかし，われわれが遭遇する胸部食道癌の約20%は周囲臓器への浸潤を認める症例である[2)~4)]．このようなA_3食道癌に対し，食道造影[12)~15)]や内視鏡検査[16)17)]はもとより，食道粘膜下造影[18]，奇静脈造影[19)~21)]，気縦隔撮影，胸管造影などが試みられ，A_3の診断能の向上をはかるべき努力がなされてきた．しかし，一般に食道癌患者は高齢でpoor risk症例が多く，術前検査も多く，また術前合併療法も必要であり，できる限り侵襲の少ない検査法でA_3の診断ができることが望ましい．CT検査はnon invasiveな検査法であり，現在ではルーチン検査として行われるようになり，またCTにより食道癌と周囲臓器との解剖学的位置関係が客観視できるようになった．

A_3食道癌のうち，症例によっては局所進展が著しく周囲臓器にまで浸潤が及んでいながらも遠隔転移の認めない症例もあり，このような症例では積極的に大動脈や気管・気管支などの合併切除を行えば，根治手術が可能となる．最近では根治手術を目的とした大動脈，気管などの合併切除が行われるようになり[9]，より正確なA_3の診断が求められるようになってきた．

今回，簡便でかつ特殊な手技を要さない食道X線検査とCT検査とによる診断が，術式の選択や合併切除の適応の決定に重要であるA_3の術前評価に応用でき

＜1986年9月3日受理＞別刷請求先：杉山　明徳
〒317　日立市若葉町1－4－5　志村胃腸科外科病院

れば有用であると考え本研究を行った．つまり，従来のX線診断とCT診断を組合わせて新しい診断基準を作成し臨床的検討を行った．その結果これらの診断の有用性についていささかの知見を得たので報告する．

II. 検索対象ならびに方法

1. 検索対象

対象は1983年6月より1985年3月までの期間に入院した食道癌患者178例のうち，他臓器浸潤について検討がなされた胸部食道癌症例128例である．このうち切除しえた症例は126例で，残りの2例はbypass手術となった．

症例の内訳は，男性112例，女性16例で平均年齢は60.3歳（35歳～81歳）であった．

2. 検索方法

使用したCT装置は東芝70Aで，スキャン時間は4.5秒，スライス幅は10mmで，鎖骨上窩から下部食道まで22～25スライスし，ほぼ全例に水溶性ヨード剤である60%Conrayを投与した．投与方法は100～150mlを末梢の静脈より，はじめ30ml程度を急速点滴静注し，その後1.5～2.0ml/secの速度で適宜ボーラス注入した．原則的には経口からの造影剤の投与は行わなかった．また写真は4倍に拡大し読影，診断を行った．

なお，食道癌の部位，X線型，リンパ節の名称や分類などは食道癌取扱い規約[1]に従い以下の統計学的評価はsensitivity, specificity, overall accuracyのcriteria[22]に基づいた．

III. 診断基準の作成

まず食道X線像より癌腫の壁在性や部位，潰瘍の深さ，周堤の高さ，狭窄の程度，発育伸展方向などを検討し，その上でCT像から癌腫の横への広がりの程度や他臓器との関係を読み，術前診断を行った（**表1**）．

大動脈に関しては，以前より癌腫とのlow densityの有無，癌腫との接触の程度などが診断根拠[23]の中心であったが，これまでCT上広範囲にわたり癌腫が大動脈と接している所見を呈しながら，術中全く浸潤を認めなかった症例を経験し，癌腫の浸潤を思わせたfactorをretrospectiveに検討した．局所の小リンパ節群，肥厚した胸膜，結合織，大動脈のmural thrombosisさらには大動脈自身の拍動やPartial volume effectなどの影響がそれらに関与していると思われ，癌腫が大動脈に直接浸潤を認めるためには，癌腫がIm中心であり全周性の狭窄を示す漏斗型やらせん型か左～後壁に大きな潰瘍をもつ鋸歯型であることが前提で，さらにCT像で癌腫が大動脈と大動脈の1/4周以上接していることがA_3の診断に重要であると考えた（**図1，2**）．

表1　他臓器浸潤の診断基準

大動脈に関して
- ① 食道X線像
  主要占居部位がImで全周性か左後壁中心である．
- ② CT像
  大動脈と癌腫の接する面が，大動脈の1/4周以上である．

気管に関して
- ① 食道X線像
  主要占居部位がIuで全周性か前壁中心で，気管への圧排を認める．
- ② CT像
  気管と癌腫の接する面が気管の1/3周以上で癌腫が気管内へ突出している．

気管支に関して
- ① 食道X線像
  気管分岐部付近で軸偏位を認める．または，Imで全周性か前壁中心の癌腫で少なくとも周堤がIuにかかっている．
- ② CT像
  癌腫による気管支壁の著明な圧排や不整，狭細化，直線化を認める．

心のうに関して
- ① 食道X線像
  全周性や前壁中心の癌腫である．
- ② CT像
  心のうが強く圧排され，その辺縁が不整である．

図1　a_2食道癌症例．CT上は癌腫が大動脈の1/3周以上（矢印の範囲）接していてA_3のようにみえるがX線上での潰瘍の深さや周堤の性状からはA_3は考えにくい．

気管に関しては，CT像で癌腫と気管との接する面

図2　a_3食道癌症例．Im長さ8cmのらせん型でX線上でもCT上でも大動脈への浸潤が疑われる．

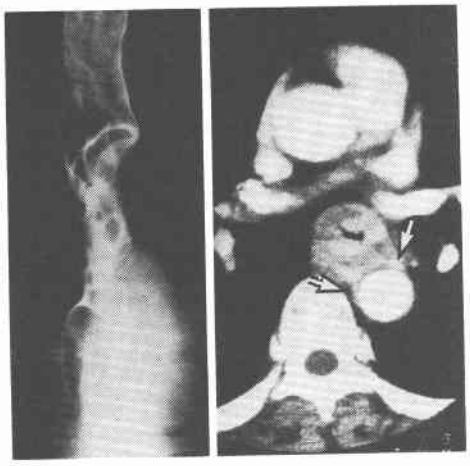

図3　a：Iu漏斗型の食道癌で，癌腫による気管の変形(矢印)をみるa_2の症例である．b：Iuらせん型の食道癌で，癌腫が気管内腔へ突出（矢印）しているa_3の症例である．

a　　b

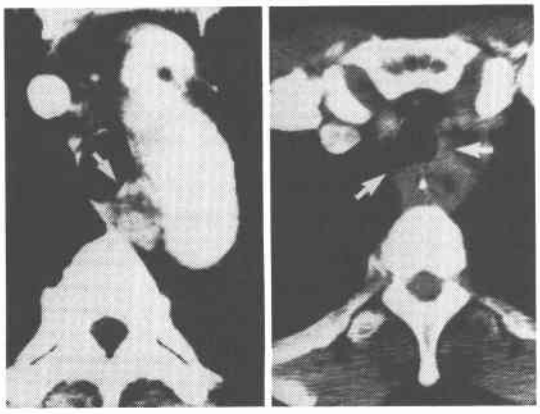

の大きさよりも癌腫が気管内腔へ凸状に突出していることを最も重要なA_3の診断根拠とした（図3）．

気管支に関しては，X線像にて軸偏位を認めるものや前壁に深い潰瘍をもつものでCT像にて癌腫による気管支壁の著明な圧排や不整を認めるもの，さらにCT上気管支壁に癌腫による狭細化，直線化をみるもののうち，X線像で癌腫がImからIuに及んでいるものをA_3と診断した（図4，5）．

心のうに関しては，CT上心のうが強く圧排され，その辺縁が不整であること，motion artifactの消失などをA_3の診断根拠とした（図6）．

図4　ImIuらせん型の食道癌でX線上軸偏位を認めるa_3症例である．CT上では左気管支壁の直線化(矢印）を認める．

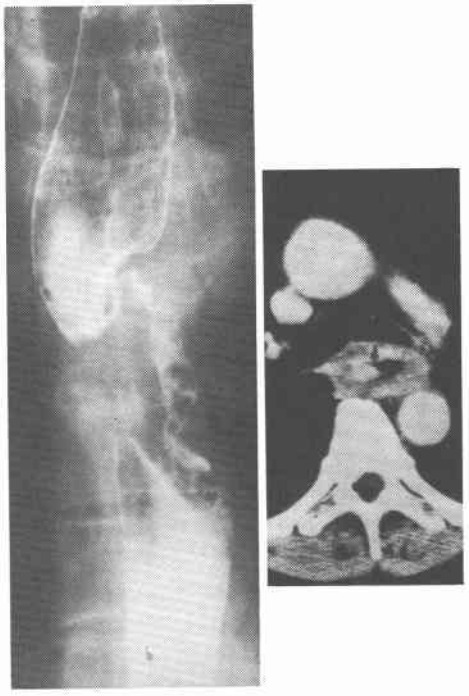

図5　a：気管支壁の著明な不整像（矢印）を認める．b：気管支壁の著明な圧排像（矢印）を認める．いずれもa_3であった．

a　　b

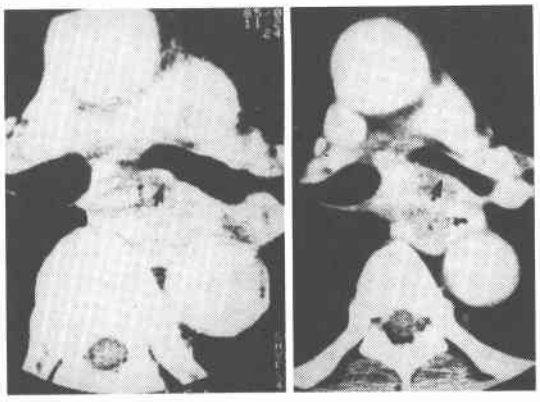

IV．結　　果

対象とした128例のうちa_3症例は31症例で，そのうち2つの臓器に浸潤を認めたものは5例（大動脈と気管支が3例，大動脈と心のうが1例，気管と気管支が1例)であった．a_3臓器の内訳は，大動脈：15例，気管：

図6　a：前壁中心の癌腫で心のうとの境界（矢印）は不明瞭で不整である．b：心のうは強く圧排されmotion artifactは消失している．いずれもa_3であった．

a　b

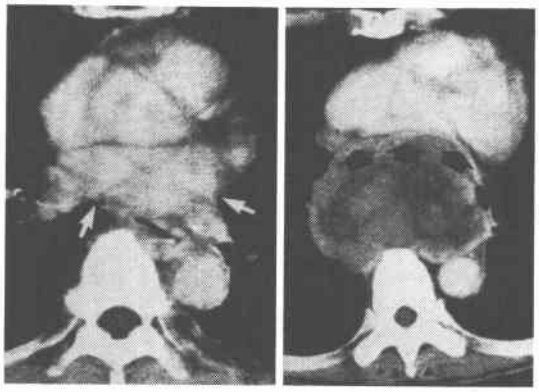

表2　他臓器浸潤（a_3）の正診率（128例）

	True Positive	True Negative	False Positive	False Negative	Accuracy	Specificity	Sensitivity
大動脈	13例	112例	1例	2例	97.7%	99.1%	86.7%
気管	7 〃	120 〃	1 〃	0 〃	99.2 〃	99.2 〃	100 〃
気管支	8 〃	119 〃	1 〃	0 〃	99.2 〃	99.2 〃	100 〃
心のう	4 〃	122 〃	0 〃	2 〃	98.4 〃	100 〃	66.7 〃
Mean					98.6 〃	99.4 〃	88.9 〃

7例，気管支：8例，心のう：6例であった．X線型よりみると，らせん型では49例のうちa_3が19例，38.8%，鋸歯型では44例中5例，11.4%，漏斗型では7例中3例，42.8%，腫瘤型では5例中2例，40%，その他が2例であった．

a_3症例の60%がらせん型であり，また漏斗型や腫瘤型では数は少ないがa_3となる頻度は高かった．その他a_2症例は68例，a_1症例は2例，a_0症例は27例であった．

この診断基準（**表1**）による正診率は，全体としてoverall accuracy 98.6%, specificity 99.4%, sensitivity 86.7%であった．次いで各臓器別に検討を行った（**表2**）．

1．大動脈に関して

128例についてその正診率を求めると，overall accuracy 97.7%, specificity 99.1%, sensitivity 86.7%であった．内訳はtrue positive (TP)13例，true negative (TN)122例，false positive (FP) 1例，false negative (FN) 2例であった．FN例の2例では，いずれもがいわゆる深部浸潤型の癌腫で，1例はImIu長さ8cmの全周性のらせん型の中分化型扁平上皮癌で，もう1例はImEi長さ5cmの全周性のらせん型の腺表皮癌であった．これまでの食道X線診断からみてもA_2と診断．さらにCT像でも大動脈と癌腫の接する面の大きさも，大動脈の約1/5周であったため，最終的にA_2と診断した症例であった（**図7**）．

図7　a_3食道癌症例．ImIu長さ8cmの食道癌ではっきりとした潰瘍を有せず，CT上でも大動脈との接する面は1/4周以下（矢印の範囲）でA_2と誤診した症例．

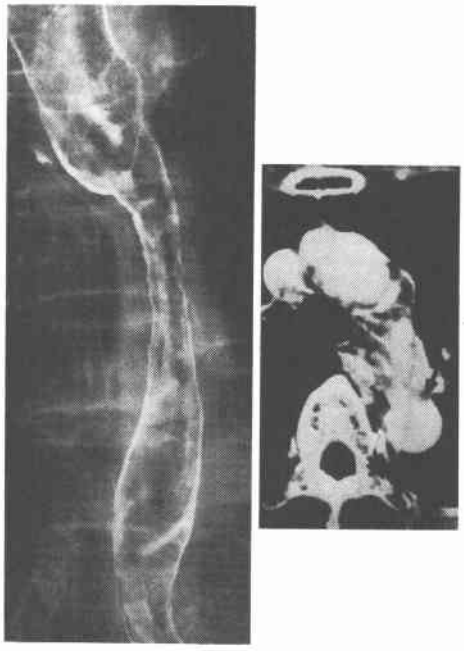

FPの1例は，術前照射（2,000rad）を施行しており術中所見ではA_3であったが，病理組織学的所見でa_2であった症例であった（**図8**）．

128例のうち，X線上やCT上であきらかにA_0であるものやA_1であるものを除いた臨床上A_2かA_3か診断が困難であった26症例（TP 13例，TN 10例，FP 1例，FN 2例）についてさらに検討してみた．CT像からの診断では，癌腫と大動脈との接する面の大きさ，癌腫との間のlow density zoneの有無などが有力な診断根拠とされてきたが，このCT所見だけから診断すると，癌腫が大動脈と接する面の大きさが大動脈の1/5～1/4周の場合，a_3症例は3例，a_2症例は4例で，1/4～1/3周ではa_3：10例，a_2：5例，1/3～1/2周ではa_3：2例，a_2：2例となり，確かに接触面が大きくなればa_3の可能性が高くなるが，FP例が多くなりsensitivity

図8　a_2食道癌症例. Im後壁に深い潰瘍を有する鋸歯型の食道癌で，CT上からも癌腫と大動脈の接触面が1/4周以上（矢印の範囲）でA_3と考えられた症例.

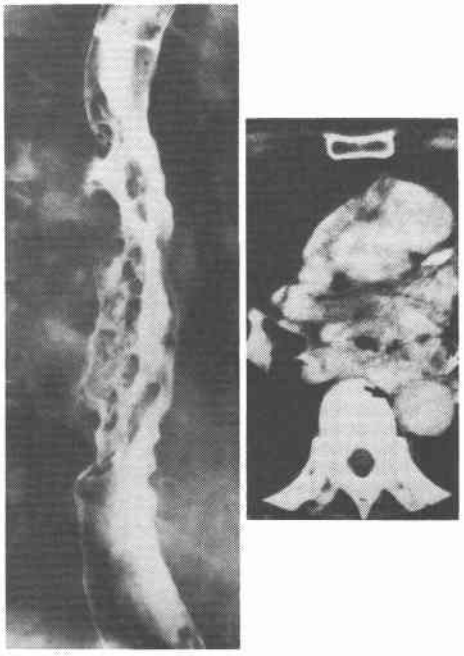

図9　Iu前壁に大きな潰瘍を有する食道癌で，CT上広範囲にわたり気管と接している（矢印の範囲）が，凸状の圧排は認めない．a_2～a_3であった.

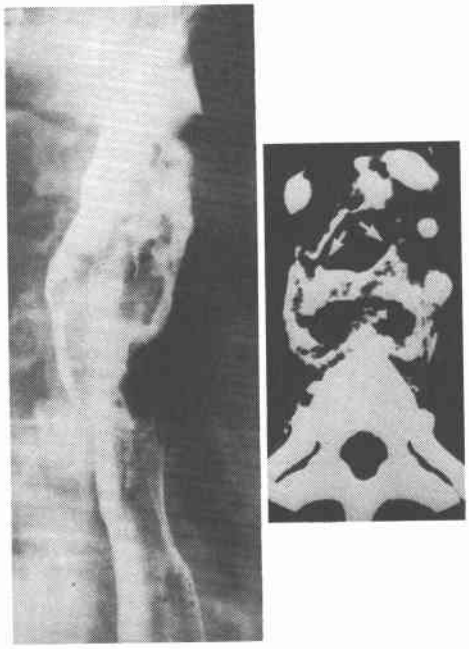

は高いもののspecificityは低くなってしまう．また，a_2であった11症例のうち正診しえた10例についてX線学的根拠を調べてみると，占居部位から診断しえたもの4例，癌腫の発育進展方向より診断しえたもの4例，潰瘍の深さ・周堤の高さより診断しえたもの2例であった．CT上癌腫と大動脈との接触面が1/5～1/4周でa_3症例であった3例のうち，TPの1例はX線上左後壁に大きな潰瘍を有する鋸歯型の癌腫であった．FNの2例は前述のごとく，はっきりとした潰瘍を認めず，癌腫の発育伸展の方向性が判然としなかったため誤診した症例である．残りの12例はX線上からもCT上からもA_3と診断が一致した症例である.

またCT上の癌腫と大動脈との接する面の大きさと浸潤の程度とは一定の関係は認められなかった.

2．気管に関して

TP 7例，TN 120例，FP 1例，FN 0例で，accuracy 99.2%, specificity 99.2%, sensitivity 100%であった．1例だけFP例を認めたが，この症例は，術中所見で癌腫と気管とは容易に剝離でき，肉眼的にA_2と診断された症例であり，病理組織学的にはa_2～a_3であった（図9）.

Iu食道癌は128例中9例と症例は少なかったが，A_3の診断に関しては食道X線診断もCT診断もaccuracyは99.2%と高い正診率であったが，CT上からはA_3の程度をより詳細に診断できた．すなわち，胸部上部食道は気管膜様部に直接接して位置しており，CTでは癌腫による気管の変形や圧排像などから浸潤程度を把握することが他の臓器と比べ容易であり，CT上癌腫が気管内腔へ凸状に突出していた症例では全例bypass手術か絶対非治癒切除となった（**表3**）．しかしながら症例（図10）のようにCT上著明な気管の圧排像を認めたとしても，筋腫に合併した表在癌のような症例もあるので，やはり，食道X線像から癌腫の性状を見極めることが大切である.

表3　気管のCT像と根治度

CT上の気管の圧排像	切除不能	絶対非治癒切除	相対非治癒切除
（偏位，変形のみ）	0例	0例	1例
（平坦な圧排）	0〃	1〃	3〃
（凸状の圧排）	2〃	1〃	0〃

3．気管支に関して

TP 8例，TN 119例，FP 1例，FN 0例で，accuracy 99.2%, specificity 99.2%, sensitivity 100%であった.

図10　CT上では腫瘤(T)により気管が著明に圧排されているが，X線上では腫瘤全体が悪性とは考えにくい．

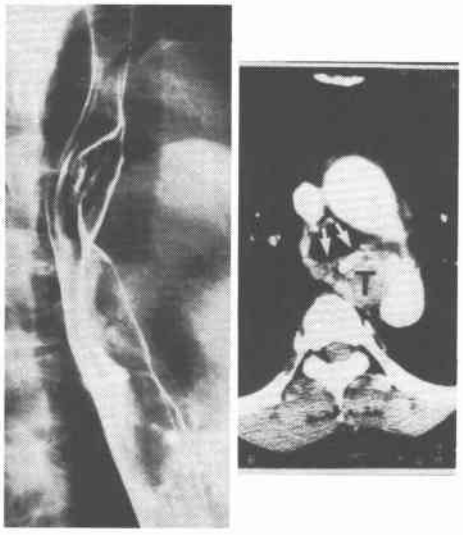

FP例の1例は前述の術前照射施行例で，術中所見ではA_3であったが病理組織学的検索でa_2であった症例である．

CT上，気管支壁が癌腫により著明に凸状に圧排されている症例や明らかに壁の凹凸不整を示した症例は6例あり，全例とも絶対非治癒切除術に終っている．一方，気管支壁のわずかな不整，直線化，狭細化を認めた症例では，CT上だけからA_3の診断を下すことは困難であった．CT上気管支壁のわずかな不整，直線化，狭細化を呈した6症例のうち，a_3であったのは2例，残りの4例はa_2であった．このような症例こそ食道X線像から，居部位，壁在性，伸展方向などを調べることが有用であった（図11，12）．

つまり，主要占居部位がImで病変が全周性か前壁中心の癌腫で，少なくとも周堤が気管分岐部の高さよりも口側上方まで浸潤しているものでは全例a_3であり，逆に，後壁中心のものや，癌腫がIuまで及んでいないものでは全例a_2の症例であった．このような所見を有するa_3症例では相対非治癒切除が行われた．

食道X線像だけからのA_3の診断でも，accuracy 98.4%, specificity 98.3%, sensitivity 100%と良好な結果を得たが，CTではさらに気管支への浸潤の程度や範囲が明瞭となった（**表4**）．

4．心のうに関して

TP 4例，TN 122例，FP 0例，FN 2例で，accuracy

図11　CT上気管支壁の直線化を認めたが，X線上Im左側中心のラセン型の食道癌でa_2であった（←は気管分岐部の高さ）

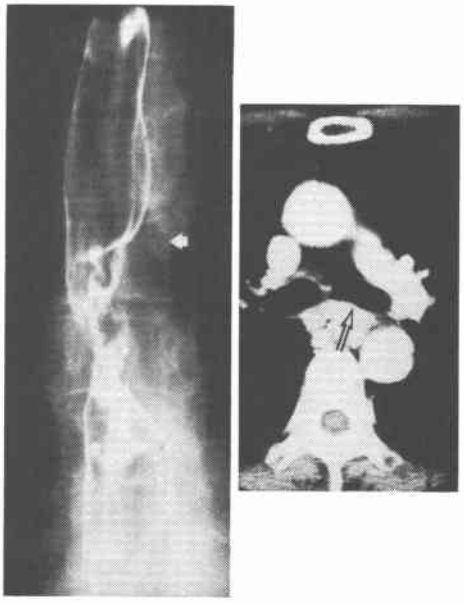

図12　CT上は前症例と同様に気管支壁の直線化を認めたが，X線上ImIu右前壁中心のラセン型の食道癌でa_3であった（←は気管分岐部の高さ）

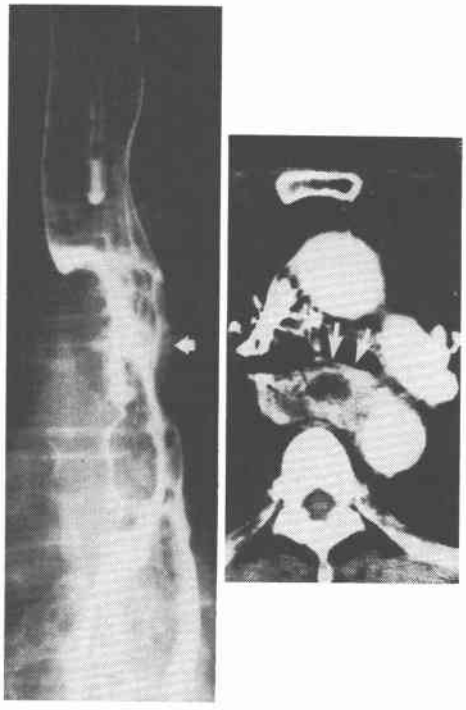

表4　気管支のCT像と根治度

CT上の気管支の圧排像	絶対非治癒切除	相対非治癒切除
壁の狭細化、直線化	0例	2例
著明な圧排や壁の不整	6〃	0〃

図13　両者とも心のうとの境界（矢印）は明瞭にみえるが，aはa_2症例，bはa_3症例であった．

a　b

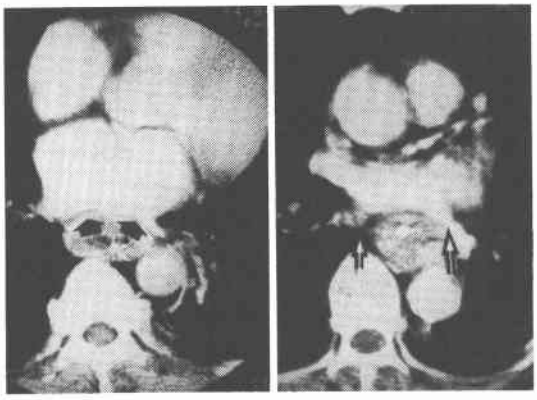

図14　両者とも心のうとの境界（矢印）は不明瞭であるが，aはa_2症例，bはa_3症例であった．

a　b

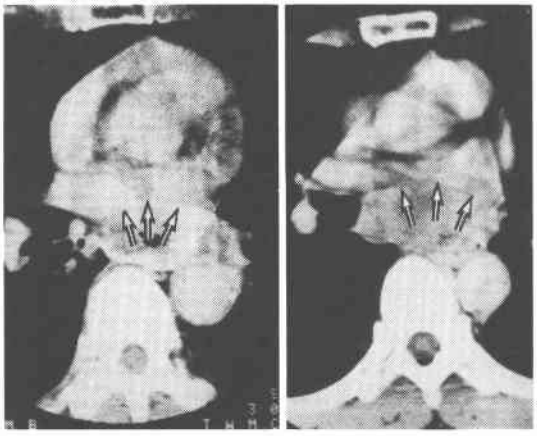

98.4%, specificity 100%, sensitivity 66.7%であった．FNの2例はいずれも境界明瞭でその辺縁も平滑であり，X線上でもA_2と診断した症例であった（図13）．

Sensitivityが66.7%と他の臓器と比べ，正診率は劣った．これは心拍動の影響によるもので，CT上a_2の症例とa_3の症例が同様の所見を呈し癌腫が小さい時期に診断することは困難であった（図14）．癌腫が大きくなり，心のうが強く圧排され，motion artifactが消失したり，心のうと癌腫との境界が明らかに不規則となることなどの所見を呈すれば診断は容易である．

心拍動の影響を受けないような新しいCT装置の改良などが診断能の向上には必要であると考える．

V．総括ならびに考察

術前に食道癌の周囲臓器への浸潤（とりわけ，大動脈，気管，気管支）や胸部腹部リンパ節の転移や肝転移の有無などを知ることは，食道癌治療方針の決定，術式の選択，術中リンパ節郭清，さらには術前術後の照射の決定や照射野の設定など，あるいは予後の判定などの観点から重要である[2)~9)24)~26)]．これまでに，より正確な術前診断を求めて食道X線検査[12)~15)]や内視鏡検査[16)17)]をはじめとして，他臓器浸潤に関しては，食道粘膜下造影法[18)]，奇静脈造影法[19)~21)]，気縦隔撮影法，食道動脈造影法[27)]，胸管造影法，縦隔鏡検査[28)]などが試みられてきた．

1972年にHounsfield[29)]とAmbrose[30)]によりCTが開発され，以後新しいCT装置の開発改良に伴い全身のCT検査が行われるようになってきた．また第2，第3世代の機種の出現により，より鮮明な画像が得られるようになりその診断能は向上してきた[31)32)]．

CTによる食道癌の他臓器浸潤に関する報告は，1979年にはDaffnerら[33)]が，1981年にはCoulombら[34)]やMossら[35)]が行っており，いずれもCT診断の有用性について述べている．

1983年にはPicusら[23)]がとくに大動脈に関してA_3の診断について，具体的な診断基準をretrospectiveな見地から報告した．つまり，癌腫が大動脈の1/4周，90°以上とり囲んでいる場合には80%がa_3であったと報告している．またThompsonら[36)]は，気管，気管支に対しては93%，大動脈に対しては90%の正診率であったことを報告している．気縦隔CTでは，大久保ら[37)]は94%，木村[38)]は96%の正診率であったと報告している．臓器別にみると，大久保ら[37)]は，大動脈に関しては89.5%，心のうに関しては92.1%であり，その診断基準は気縦隔において，癌腫と相手臓器が分離しなければA_3と診断し，癒着性変化のあるものではおのずと診断に限界があるとし，気管，気管支に関しては報告していない．木村[38)]は食道癌の浸潤頻度の高い大動脈，気管，気管支，心のうについて検討を行った．大動脈に関しては，接触角が75°以上を浸潤ありとし，気管，気管支，心のうに対しては，癌腫と接触する臓

器の壁や辺縁の不整，変形，内腔の凹凸圧排像の有無などを診断基準とした．また，新しい試みとして，リピオドールを食道粘膜下に注入後CT検査を行い壁外伸展の状態をより正確に知ることが可能となったとの報告[39]もあるが，リピオドールにてartifactが生じたり，腫瘍肛門側の病変までは十分に抽出できないなどの問題点も指摘されている．

今回，食道X線診断とCT診断とを組み合せ，大動脈，気管，気管支，心のうについてそれぞれの診断基準を設け，この1年10カ月間に手術を施行された128例について検討を行った．その成績は全体として，overall accuracy 98.6%, specificity 99.4%, sensitivity 88.9%となり，X線像だけからの診断率，overall accuracy 97.5%, specificity 98.7%, sensitivity 79.4%と比べ，とくにsensitivityにおいて有意に高かった．

大動脈に関してはとくに食道X線所見とCT所見からの総合診断が有用であった．しかし，CT上の所見と浸潤の程度とは一定の関係は認められなかった．A_3食道癌の約1/3が大動脈への浸潤である[2)~4)]ことを考えると今後，より鋭敏な画像診断が必要となろう．

気管に関しては，Iuで全周性か前壁中心の癌腫で，CTで癌腫が気管内腔へ突出している所見がA_3の診断に重要である．さらに気管と癌腫の接する面が気管の1/3周以上あれば，姑息手術におわる可能性が高いと考えられる．

気管支に関しては，X線診断の正診率は高くaccuracy 98.4%, specificity 98.3%, sensitivity 100%であった．Im中心でIuまで及んでいる全周性のらせん型や前壁に深い潰瘍をもつ鋸歯型のものや軸偏位を認める症例ではA_3の可能性が高い，さらにCT所見は浸潤の程度や範囲を推察するのに有用であった．CT上，気管支壁が著明に凸状に圧排されていたり，明らかに壁が凹凸不整を示した症例では絶対非治癒切除に終っており，気管支壁の直線化や狭細化を呈した症例では相対非治癒切除であった．

心のうに関しては，大久保ら[37]や木村[38]が指摘しているように，心拍動のため気縦隔CTも診断の向上に役に立たないようである．今回の検索結果でもFN例が多くなったが，これは症例でも示したように，a_2とa_3の症例のCT所見に差が認められず，またa_2の症例が多かったため，A_2と診断せざるをえなかったためである．食道X線像でもCT像でも癌腫が大きくなれば診断は容易であるが，現在のところ，心のうに関してのA_3の診断には限界があり，今後，heart gated CTなどの新しい工夫やさらに進んだCT装置の改良などが必要となろう．

V. 結　語

1983年6月から1985年3月までに検討しえた128症例の胸部食道癌症例について，他臓器浸潤の診断を食道X線検査とCT検査から，診断基準を設け臨床的検討を行い以下の結果を得た．

1. X線診断とCT診断とを組合せて診断を行うことにより，overall accuracy 98.6%, specificity 99.4%, sensitivity 88.9%と食道X線診断やCT診断だけからの診断に比べ，有意にその診断能の向上をみた．

2. 大動脈に関しては，overall accuracy 97.7%, specificity 99.1%, sensitivity 86.7%であり，X線所見とCT所見の総合診断が有用であった．

3. 気管に関しては，X線診断もCT診断もoverall accuracyが99.2%と高い正診率であったが，CTでは癌腫による気管の変形や圧排像などから浸潤の程度をより詳細に診断できた．

4. 気管支に関しては，overall accuracyは99.2%であった．X線診断だけでも98.4%と良好な結果であったが，CTではさらに気管支への浸潤の程度や範囲が明瞭となった．

5. 心のうに関しては，overall accuracyは98.4%であったが，sensitivityでみると66.7%となり，その診断には限界があり正診率も他の臓器と比べ劣った．

稿を終るに臨み，御校閲を賜った東京女子医大消化器病センター羽生富士夫教授に深甚なる感謝の意を表すとともに，終始御指導，御教示を頂いた東京女子医大消化器病センター山田明義教授，東京医科歯科大学第1外科遠藤光夫教授，ならびに本研究の遂行に御協力を賜った東京女子医大放射線科河野　敦講師，東京女子医大消化器病センター井手博子助教授，吉田　操講師，磯部義憲講師，食道研究班各位に深謝致します．

文　献

1) 食道疾患研究会編：臨床病理食道癌取り扱い規約．第5版，東京，金原出版，1976
2) 飯塚紀文，平田克治，渡辺　寛：他臓器に浸潤の及んだ食道癌の切断手術．日胸外会誌　28：607—610，1980
3) 木下祐宏，遠藤光夫：胸部食道癌と他臓器合併切除．胸部外科　33：828—834，1980
4) 掛川暉夫，武田仁良，岩本元一ほか：他臓器浸潤症例の外科的治療．胸部外科　33：810—814，1980
5) 飯塚紀文：A_3食道癌の外科的治療．胸部外科　33：822—827，1980

6) 佐藤　博, 磯野可一, 小野田昌一ほか：食道癌拡大合併切除. 外科治療　23：399—404, 1981
7) 遠藤光夫, 山田明義, 吉田　操ほか：胸部食道癌の外膜浸潤とリンパ節転移. 臨成人病　13：737—741, 1983
8) 遠藤光夫, 山田明義, 井手博子ほか：胸部食道癌の切除郭清術式. 外科治療　49：25—31, 1983
9) 河原英之, 藤田博正, 小田桐重遠ほか：大動脈合併切除を伴う食道癌切除例の1例. 日外会誌　86：1546—1551, 1985
10) 村田洋子, 井手博子, 秋本　伸ほか：食道癌における腹腔内転移リンパ節の超音波診断の検討. 日消外会誌　14：1005—1015, 1981
11) 久米川啓：内視鏡的超音波検査による食道癌壁深達度, リンパ節転移の臨床的研究. 日消外会誌　18：1774—17, 1985
12) 山田明義, 小林誠一郎, 井手博子ほか：食道癌の予後を左右するX線学的分類. 臨放線　27：1057—100, 1982
13) 山田明義, 小林誠一郎, 遠藤光夫：食道癌一質的診断とその限界. 画像診断　2：616—625, 1982
14) 山田明義, 小林誠一郎, 荻野知巳ほか：食道癌のX線からみた治療方針. 臨放線　25：9—20, 1980
15) 植松貞夫：食道癌深達度の診断. 臨放線　27：1037—1047, 1982
16) 赤倉一郎, 掛川暉夫, 村上久患ほか：食道ファイバースコープ. 外科診療　8；35—41, 1966
17) 遠藤光夫, 山田明義, 井手博子ほか：食道癌早期診断の進歩. 消外セミナー　7：7—20, 1982
18) 千葉　淳, 坪井正碩, 芳賀甚市ほか：食道癌手術適応に関する食道粘膜下造影像の意義. 日外会誌　78：509—515, 1977
19) 山田明義：胸部食道癌に対する奇静脈造影法の診断的価値に関する研究. 千葉医誌　43：71—104, 1967
20) 牧野正興：食道癌における逆行性奇静脈造影の臨床的研究. 日医放線会誌　35：394—429, 1975
21) Segarra MS, Cardus JC: The value of azygography in carcinoma of the esophagus. Surg Gynecol Obstet 141：248—250, 1975
22) Veccio TG: Predictive value of a single diagnostic test in unselected populations. N Engl J Med 274：1171—1173, 1966
23) Picus D, Balfe DM, Koeher RE et al: Comoputed tomography in the staging of esophageal carcinoma. Radiology 146：433—435, 1983
24) Beaty JD, DeBoer G, Rider WD et al: Carcinoma of the esophagus: Pretreatment assessment, correlation of radiation treatment parameters with survival, and identification and management of radiation treatment failure. Cancer 43：2254—2267, 1979
25) Yamada A: Radiologicas assessment of resectability and prognosis in esophageal carcinoma. Gastrointest Radiol 4：213—218, 1979
26) Schuchman GF, Heydorn WH, Carter SC et al: Treatment of esophageal carcinoma —A retrospective review—. J Thorac Cardiovasc Surg 79：67—73, 1980
27) 田之畑修朔：食道癌における食道動脈造影に関する臨床的研究—. 固有食道動脈造影を中心として—. 日医放線会誌　37：103—124, 1977
28) 高橋啓泰：食道疾患に対する縦隔鏡検査—食道癌を中心として—. 日胸外会誌　30：342—346, 1982
29) Hounsfield DN: Computerized transverse axial scanning (Tomography): Part. 1. Description of system. Br J Radiol 46：1016—1022, 1973
30) Ambrose J: Computerized transverse axial scanning (Tomography): Part. 2. Clinical applications. Br J Radiol 46：1023—1047, 1973
31) Schellinger D: Eary clinical experience with the ACTH scanner. Radiology 114：257—261, 1975
32) Alfidi RJ, Haaga J, Meaney TF et al: Computed tomography of the thorax and abdomem: A preliminary report. Radiology 117：257—264, 1975
33) Daffner RH, Halber HD, Postlethwait RW et al: CT of the esophagus: 2. Carcinoma. AJR 133：1051—1055, 1979
34) Coulomb M, Lebas JF, Sarrazin R et al: Computed tomography and esophageal carcinoma. J Radiol 62：475—487, 1981
35) Moss AA, Schnyder P, Thoeni RF et al: Esophageal carcinoma pretherapy staging by computed tomography. AJR 136：1051—1056, 1981
36) Thompson WM, Halvorsen RA, Foster WL et al: Computed tomography for staging esophageal and gastroesophageal cancer: Revaluation. AJR 141：951—958, 1983
37) 大久保幸一, 浜田麻美, 西沢由香理ほか：食道癌におけるCT—PMGCTによる検討—. 日医放線会誌　42：740—748, 1982
38) 木村正幸：食道癌におけるCTの有用性に関する研究—特に気縦隔CTを中心にして. 日消外会誌　18：607—613, 1985
39) 田中敬正, 沢田　敏, 村田貴史ほか：リピオドールの粘膜下注入による食道癌のCT像の有用性. 臨放線　29：571—576, 1984