日消外会誌　20（7）：1667～1675，1987年

慢性腎不全における胃粘膜障害の発生機序に関する実験的研究

和歌山県立医科大学消化器外科学教室（指導：勝見正治教授）
福　永　裕　充

EXPERIMENTAL STUDIES OF PATHOGENESIS OF GASTRIC MUCOSAL DAMAGE IN CHRONIC RENAL FAILURE

Hiromitsu FUKUNAGA
Department of Gastroenterological Surgery, Wakayama Medical College
(Director : Prof. Masaharu Katsumi)

腎の部分切除術による慢性腎不全ラットを作成し，その胃粘膜変化を観察するとともに，粘膜防御機構に大きな影響をあたえる胃粘膜の微小循環と細胞動態を検索した．組織学的には，上皮細胞内のPAS, AB染色陽性粘液の減少と上皮細胞の変性，脱落による広範囲な基底膜の露出像が観察され，防御因子の減弱を認めた．微小循環動態の検索では，粘膜微細血管構築の異常および粘膜組織血流量の減少を認めなかった．^{3}H-thymidineによるオートラジオグラフィでは，標識細胞数は約60%に減少し，粘膜増殖能の低下が示された．したがって，慢性腎不全時の防御因子の減弱は，粘膜増殖能の障害がおもな原因であることが示唆された．

索引用語：胃粘膜障害，慢性腎不全，胃粘膜微小循環，胃粘膜増殖能

I. はじめに

近年，腎不全患者に対する血液透析療法の普及にともない，慢性腎不全患者の長期生存が可能になったが，透析治療中に種々の重篤な合併症に遭遇することがある．多量の消化管出血をともなう胃十二指腸病変も頻度の高い合併症の1つである．当教室においても，透析治療中の上部消化管出血症例を多数経験し，治療に苦慮する場合が多かった[1)2)]．胃十二指腸病変の成因として，尿素，methylguanidineを含む多くの尿毒症物質の関与が推測されるが，1972年Korman[3)]が慢性腎不全患者での高ガストリン血症を報告して以来，攻撃因子である酸分泌に重きがおかれてきた．しかし，攻撃因子の成因へのかかわりに対して反論も少くなく[4)]，今なお詳細については不明な点が多い．最近，潰瘍の発生機序に関して粘膜防御因子の重要性が再認識されるようになり，慢性腎不全時の胃粘膜においても詳しい研究が期待される．

今回，胃粘膜障害の発生機序の一端を解明するため，腎の部分切除術による慢性腎不全ラットを用い，その胃粘膜変化を詳細に観察するとともに，防御因子として重要な働きを持つと考えられている胃粘膜の微小循環と細胞動態を検索した．

＜1986年11月12日受理＞別刷請求先：福永　裕充
〒640　和歌山市七番丁一番地　和歌山県立医科大学消化器外科

II. 実験材料および方法

1. 実験動物

体重240～300gのWistar系雄性ラットを用いた．動物を対照群（n＝33）と腎不全群（n＝47）の2群に分け，対照群にはsham operationを行った．腎不全群には初回に左腎を2/3切除し，1週間後に対側腎を摘出することによって，残腎量を1/6とし腎不全を作成した（図1）[5)]．手術後1カ月目に24時間絶食し，以下の検索を行った．

2. 検索項目と方法

図1　実験方法．点描部は切除部位を表わす．sham operationの右腎は被膜のみ切除する．

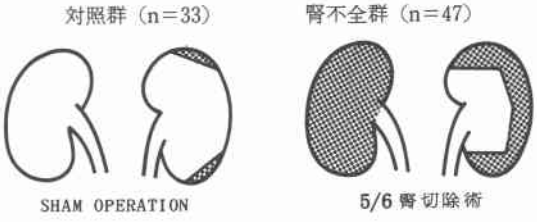

1）血中尿素窒素値と血清 creatinine 値

2）血清 gastrin 値と胃液 pH

血清 gastrin は radioimmunoassay 法（Dainabot kit），胃液 pH は pH 試験紙により測定した．

3）胃粘膜の組織学的変化

摘出した胃は通常の方法により連続切片を作製し，hematoxylin eosin（HE）染色，periodic acid Schiff（PAS）染色および alcian blue（AB）染色を施し，光学顕微鏡で観察した．電子顕微鏡のための試料は2.5% glutaraldehyde, 1%osmium tetroxide で固定，aceton 脱水後，臨界点乾燥し，胃粘膜表面を走査電子顕微鏡（日立，S450型）で観察した．一方，胃粘膜組織片を前述の方法で固定し，Epon812に包埋したのち，超薄切片を作製し，胃粘膜構成細胞の微細構造を透過電子顕微鏡（日本電子，100-C型）で観察した．

4）胃粘膜血流量

pentobarbital（40mg/kg, i.p.）麻酔下で白金電極を胃体部漿膜側から胃粘膜内に刺し入れ，留置した．血流量の測定は電解式組織血流計を用い，水素ガスクリアランス法[6]により行った．血流の測定中は呼吸管理のため気管切開を施し，大腿動脈圧と直腸温を持続的にモニターした．収縮期血圧が90mmHg 以下に低下した動物は除外した．以上の操作は37℃の hot plate 上で行った．

5）胃微細血管構築

Mercox 注入剤（CL-2B）を用いた血管鋳型法[7]で検索した．pentobarbital 麻酔下でポリエチレンチューブを腹部大動脈に挿入し，ヘパリン加生理食塩水で潅流，除血したのち，Mercox を注入し，1時間室温で硬化させた．胃摘出後，20%水酸化ナトリウムで組織を溶解除去し，この鋳型に金を蒸着し，走査電顕で観察した．

6）胃粘膜細胞動態

^{3}H-thymidine を用いたオートラジオグラフィ[8]で検索した．^{3}H-thymidine 2μCi/g を腹腔内に投与し，1時間後に胃を摘出した．粘膜組織片は osmium tetroxide で固定後，脱水，Epon に包埋した．ウルトラミクロトームを用いて厚さ1μm の切片を作製し，スライド上に伸展付着させたのち，核乳剤（Kodak, NTB-2）で切片を被覆し，4℃冷暗所で8週間露出した．現像，定着後，toluidine blue で染色し，光顕的観察を行った．核の上に銀粒子の5個以上認められるものを標識細胞とし，増殖帯は各腺管における標識細胞の最上端と最下端の間とした．胃底腺部から採取した組織片のうち各個体について6個選び，各組織片あたり約1,500～2,000個の胃小窩で標識細胞数を算定した．labeling index は100個の胃小窩あたりの標識細胞数として表し，6個の組織片の平均値をその個体の labeling index とした．同時に胃粘膜に占める胃小窩の深さと増殖帯の厚さを計測した．増殖帯を中心とした標識細胞の分布状態は対照群および腎不全群とも，それぞれ1万個の胃小窩で数えた細胞数で表した．

なお，測定値はすべて平均値（M）±標準偏差（SD）で表示し，統計学的有意差の検定は Student's t-test により行った．ただし，標識細胞の分布状態は χ^2検定を用いた．

III. 結　果

1. 血中尿素窒素値と血清 creatinine 値

血中尿素窒素値，血清 creatinine 値は腎不全群ではそれぞれ57.1±14.9mg/dl, 1.29±0.19mg/dl であり，対照群（14.6±3.0mg/dl, 0.63±0.11mg/dl）に比べて有意に上昇し（$p<0.001$），十分な腎障害が作成されていた（図2）．

2. 血清 gastrin 値と胃液 pH

血清 gastrin 値は腎不全群では72.2±31.0pg/ml であり，対照群34.2±13.7pg/ml に比べて有意に上昇したが（$p<0.01$），胃液 pH は腎不全群1.65±0.21，対照群1.64±0.28と差がなかった（図3）．また，腎不全群の血清 gastrin 値と血中尿素窒素値，血清 creatinine 値との間にそれぞれの相関は認められなかった．

3. 胃粘膜の組織学的変化

肉眼的には両群とも潰瘍および出血性びらんを認めなかった．HE 染色による観察では，腎不全群で多数の表在上皮細胞が変性，脱落していた．この病変は胃底

図2　血中尿素窒素と血清クレアチニン

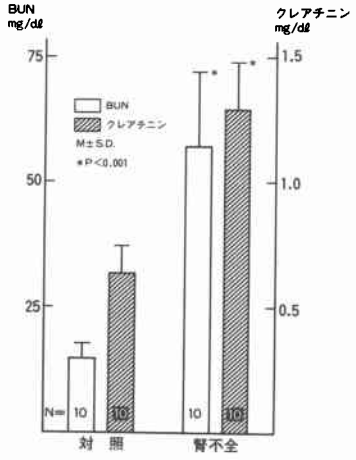

図3　血清ガストリンと胃液pH

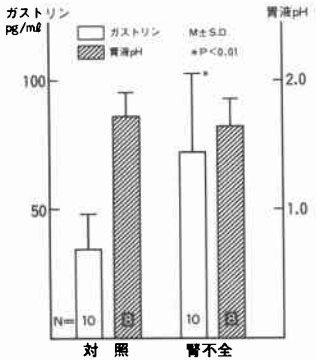

腺部でしばしば見られたが，幽門腺部では軽度であった．

胃粘膜の上皮細胞内の粘液分布について，胃底腺領域を組織化学的に観察した結果，腎不全群では対照群に比べて，PASおよびAB染色陽性粘液の減少を認めた．特にPAS染色では胃腔に面する表在上皮細胞内で，AB染色では胃小窩細胞内で減少が目立った(**写真1**)．

対照群の走査電顕による観察では，表在上皮細胞は胃小窩を囲んで規則正しく配列していた．また，表在上皮細胞のapical membraneは正常に保たれ，粘液顆粒の細胞内蓄積を思わせる微細な顆粒状隆起も観察された(**写真2**)．腎不全群の胃底腺部では表在上皮細胞の変性，脱落が胃小窩の間から始まり(**写真3-A**)，次第に進行し，基底膜が露出した(**写真3-B**)．さらに，胃小窩内の上皮細胞，いわゆるfoveolar cellsへも障害が進み(**写真3-C**)，粘膜上皮細胞群の脱落，退縮により基底膜が蜂の巣様に露出していた(**写真3-D**)．このような著明な上皮細胞の変性，脱落像はしばしば広範に観察された(**写真4**)．透過電顕による観察では，腎不全群の胃底腺部では表在上皮細胞の変性像が認められ，比較的健常な上皮細胞においても細胞内粘液顆粒は減少していた(**写真5**)．しかし，走査電顕で観察された上皮細胞の脱落が著明な部位でも，基底膜は保たれ，毛細血管を含めた粘膜固有層も正常であった(**写真6**)．

4．胃粘膜血流量

胃体部の粘膜血流量は腎不全群93.3±11.6ml/min/100g，対照群90.2±10.6ml/min/100gと差がなかった(**図4**)．

5．胃微細血管構築

微細血管構築においても，対照群と差異が認められ

写真1　PAS, AB染色による胃粘膜粘液分布．表在上皮細胞内のPAS陽性物質，胃小窩細胞内のAB陽性物質が著しく減少している．×200

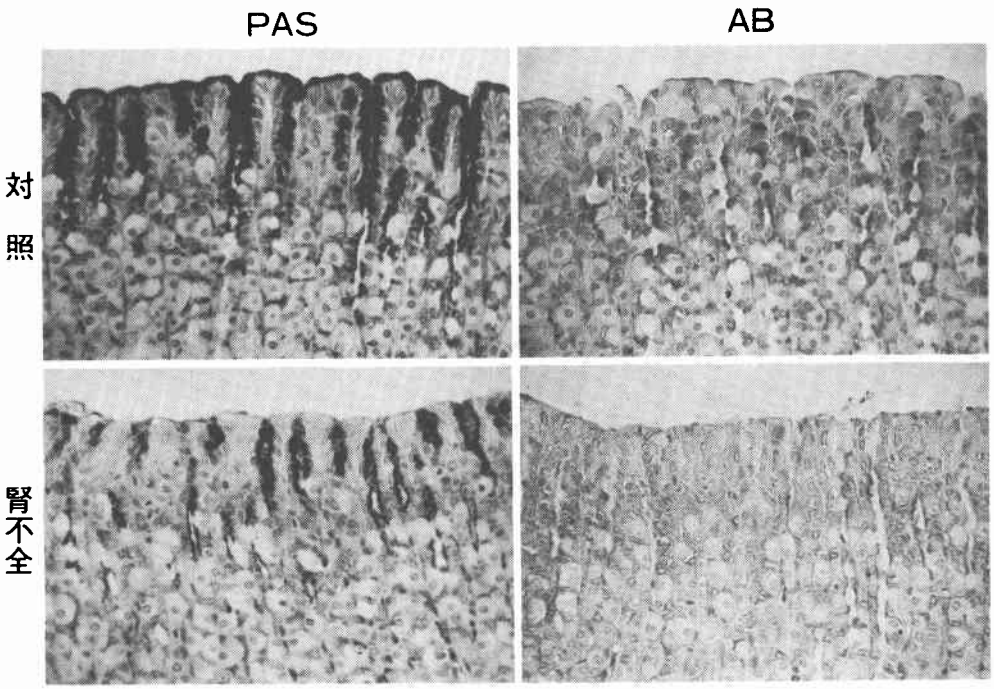

写真2　対照群の走査電顕像．表在上皮細胞は規則正しく配列し，胃小窩を形成している（左，×1,000）．拡大像では上皮細胞の apical membrane は正常に保たれている（右，×3,400）．

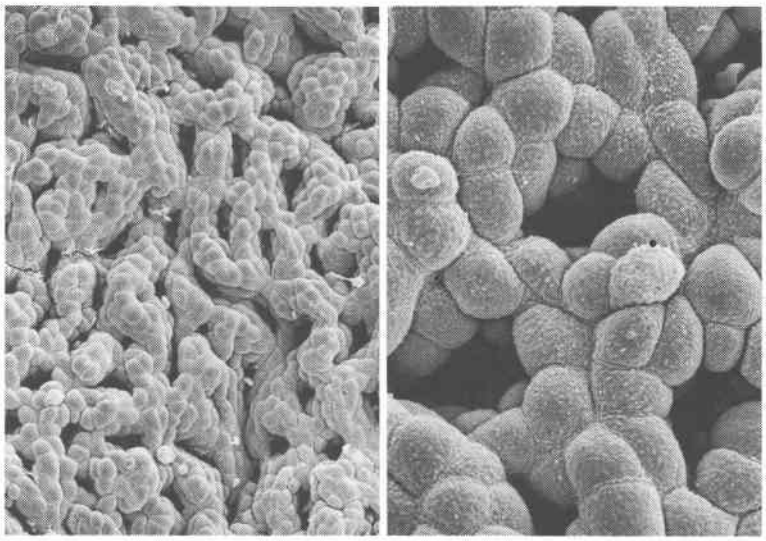

写真3　腎不全時の胃粘膜上皮細胞の障害過程（走査電顕像）．AからDの順に表在上皮細胞が脱落し，基底膜が露出する．×1,000

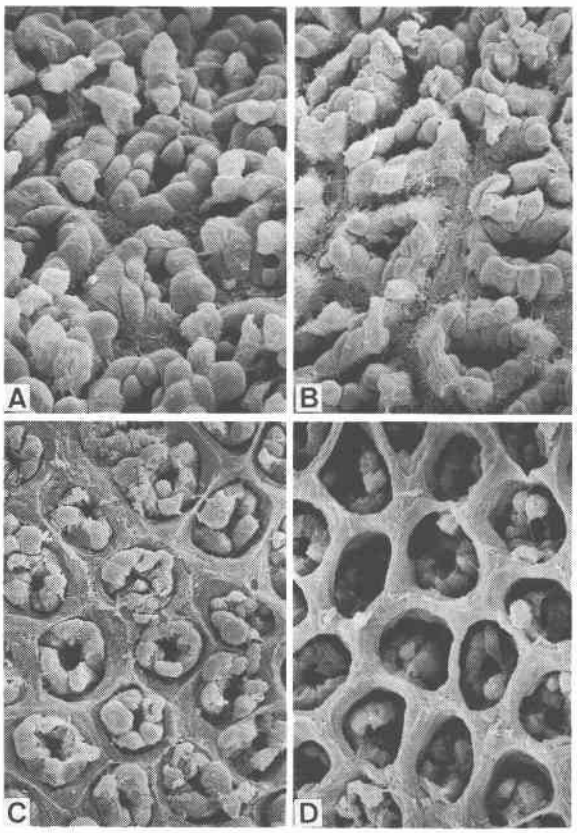

写真4　腎不全時の胃粘膜表面の走査電顕像．上皮細胞の脱落が進行し，基底膜が広範に露出している．×90

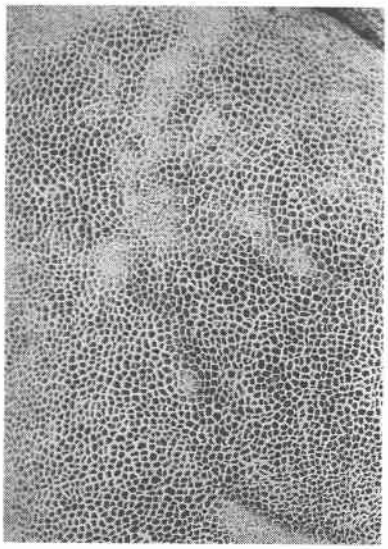

なかった．粘膜内毛細血管は固有胃腺を囲み，規則正しい網目様構造を示し，集合細静脈に注いでいた．また，集合細静脈の拡張および arteriovenular anastomosis はみられなかった（**写真7**）．

6．胃粘膜細胞動態

胃底腺領域での^{3}H-thymidine による標識細胞は腎不全群，対照群とも腺頸部を中心に，主として腺管上

写真5　腎不全時の胃粘膜上皮細胞の透過電顕像．核上部の粘液顆粒は減少し，一層となっている．×8,100

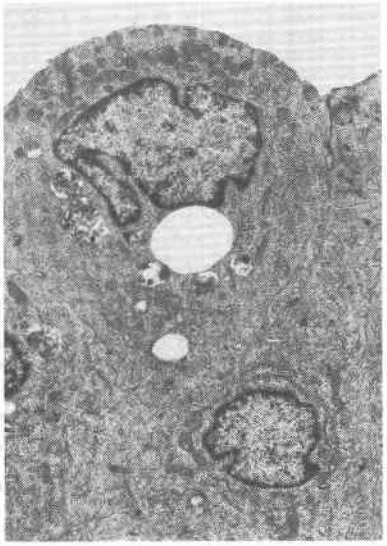

写真6　腎不全時の胃粘膜固有層の透過電顕像．表在上皮細胞は脱落しているが，基底膜（矢印）と粘膜固有層は正常に保たれている．×8,200

図4　胃粘膜血流量

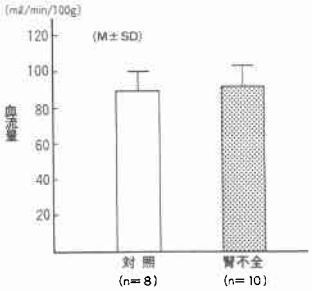

写真7　腎不全時の胃粘膜微細血管の走査電顕像．胃粘膜表面（上）では毛細血管は規則正しく網目様構造を保っている．胃粘膜の縦断面（下）では毛細血管は末梢までよく描出され，集合静脈の拡張もみられない．×2,100

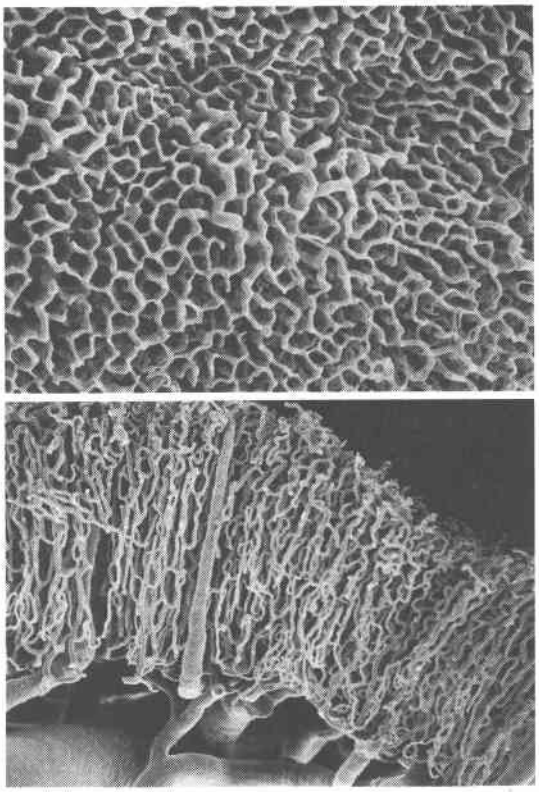

部1/3に存在した．腎不全群では対照群に比べて，標識細胞数は少なかった（**写真8**）．labeling index は対照群79.5±5.0，腎不全群48.5±6.0と腎不全群で有意に低下した（$p<0.001$）．胃小窩の深さも腎不全群でやや浅くなっていたが，増殖帯の厚さに有意な差は認められなかった（**表1**）．腎不全群の増殖細胞の分布状態は対照群のような高いピークを示さず，増殖帯における増殖細胞数は約60%に減少していた（$p<0.01$）（図5）．

IV．考　　察

腎不全患者に消化管病変が高頻度に合併することは1859年の Treitz の報告[9]以来数多くの報告がある．

写真8　光顕オートラジオグラフィー．対照群（上）に比べて腎不全群(下)では標識細胞は少ない．×200

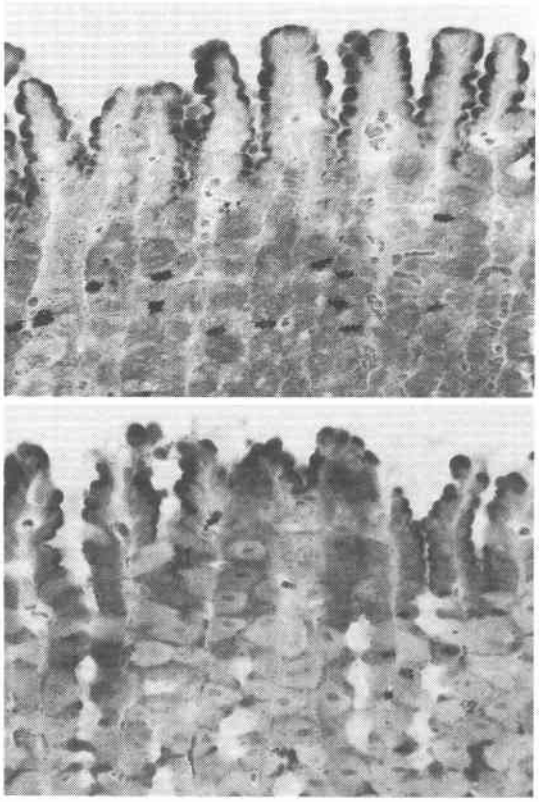

1934年 Jaffé ら[10]は尿毒症患者の剖検を行い，粘膜下の浮腫，粘膜内出血，偽膜性潰瘍性病変を報告している．これらは主に短期間に高度の尿毒症の状態で死亡した症例であり，いわゆる uremic ulcer と呼ばれる消化管全域におよぶ急性潰瘍性病変であった．しかし，透析療法が普及し，慢性腎不全症といわれる状態で長期生存が可能となった今日では Jaffé らの時代にみられた胃腸病変はほとんど観察されず，上部消化管出血，消化性潰瘍，胃炎など胃十二指腸を中心とした病変が1つの臨床的問題となってきた．Shepherd ら[11]は長期透析患者に十二指腸潰瘍が多発することを報告したが，内視鏡検査が普及してからは十二指腸潰瘍の発生頻度に差はなく，炎症性病変がおもな胃および十二指腸粘膜の変化とされている[12)13]．しかし，Krempien ら[14]はこの胃炎の存在に疑問を持ち，腎不全時の胃粘膜変化を uremic gastropathy と呼ぶように提案している．胃病変の発生機序についても種々の考え方がある．消化管内に排出された窒素代謝産物が直接上皮細胞に障害を与えるとするもの[9]，血中の尿毒症物質による代謝異常が上皮細胞の変性を引き起すとするもの[13]，胃粘膜防御因子の減弱によるとするもの[4]，高 gastrin，高酸分泌が原因とするもの[11]など多様である．

表1　胃粘膜増殖能のパラメーター

		Labeling index	胃小窩の深さ／粘膜の厚さ	増殖帯の厚さ／粘膜の厚さ
対照	No. 1	76.1	0.322	0.148
	2	85.3	0.328	0.155
	3	77.2	0.323	0.149
	M±SD	79.5±5.0	0.324±0.003	0.151±0.004
腎不全	No. 1	49.6	0.312	0.145
	2	52.0	0.311	0.131
	3	52.1	0.314	0.131
	4	39.4	0.302	0.105
	M±SD	48.5±6.0**	0.310±0.005*	0.128±0.017

*P<0.01, **P<0.001

図5　増殖細胞の分布（^{3}H-thymidine）

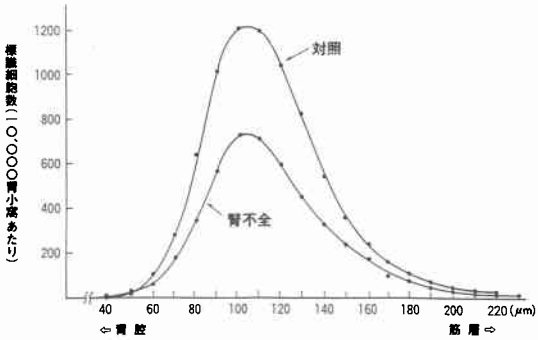

この問題を解決するためには慢性腎不全モデルでの動物実験が必要であるが，この種の実験ではきわめて少ない．重金属投与，両側腎摘出，尿管結紮などによるものはすべて急性腎不全モデルであり，慢性腎不全モデルとはならない．山本[15]は Na-sulfacetylthiazole 投与による腎障害ラットで胃粘膜の研究を行ったが，この薬物の胃に対する直接作用を検索することは困難であり，腎不全が胃に及ぼす障害を研究する場合，問題がある．以上の理由から著者は慢性腎不全モデルの作成に，部分的腎切除術を採用し，その基礎的研究はすでに報告した[5]．今回の実験モデルでも，腎不全作成1カ月後の血中尿窒素と血中 creatinine はそれぞれ4倍と2倍に上昇し，高リン酸血症も示した．また軽度の血圧上昇と貧血をともない，中等度の慢性腎不全モデルが作成できた[5]．

慢性腎不全患者における上部消化管病変の発生には高 gastrin，高酸分泌が関与しているとする考え方があり，事実，慢性腎不全患者の血清 gastrin は高値を示している[3)16)17]．gastrin 代謝に腎が重要な役割を果して

いることは動物実験でも確認されており[18]，腎機能障害によってgastrinの代謝が低下した結果，血清gastrinが上昇すると考えられる．一方，腎不全時の酸分泌については多くの報告があるが，一定の見解は得られていない．透析療法のなかった時代には一般に低酸であると考えられていたが[19]，最近では透析療法により高酸状態になるという報告が多い[20)21]．しかし，本邦では透析，非透析にかかわらず低酸であるとの報告も少なくない[22)23]．谷ら[23]はgastrinと酸分泌の間に相関はなく，高酸症がみられない原因として胃粘膜の萎縮を指摘している．また，Taylorら[24]は血中gastrin値の上昇はbig gastrin（G34）によるもので，胃酸分泌刺激効果の強いlittle gastrin（G17）の上昇はなかったとしている．本実験においても血清gsatrin値の上昇にもかかわらず，胃液pHの変動は認められなかった．さらに，臨床的にも腎不全患者で多数の壁細胞の障害像を観察している．以上のことから，著者は慢性腎不全患者における上部消化管病変の発生には酸分泌以外の因子が関与していると考えてきた．

そこで，腎不全時の胃粘膜防御因子をまず組織学的な見地から検討した．胃粘膜表在上皮細胞の粘液分布状態を組織化学的に観察すると，腎不全群ではPAS，AB染色陽性粘液の減少を認めた．また，透過電顕による観察でも，上皮細胞内の粘膜顆粒の著しい減少がみられ，粘液産生の低下が示唆された．粘液は上皮細胞から分泌され，表層粘液帯を形成し，この粘液ゲルが粘膜保護に重要な役割をはたすといわれている．Krempienら[25]も胃粘膜のPAS陽性物質の低下を報告しており，腎不全時の胃粘膜ではいわゆる粘液関門の障害が存在すると思われる．最近，防御因子を賦活あるいは調節する物質としてprostaglandin（PG）が注目をあびているが，教室の尾野らは腎不全ラットで胃粘膜の内因性PGE_2の低下を確認している．したがって，本実験における粘液産生の低下にPGE_2が関与している可能性がある．

腎不全群の胃体部粘膜では光顕的に表在上皮細胞の変性，脱落が広範にみられ，走査電顕により，この上皮細胞の障害過程をさらに追求できた．すなわち上皮細胞の変性，脱落は胃小窩間の表在上皮から始まり，胃小窩細胞へと進行し，基底膜におおわれた粘膜固有層はとり残され，蜂の巣様に露出するのを観察した．胃粘膜関門の本態は形態学的には明確にされていないが，防御因子として表在上皮細胞の三層構造を持つlipoprotein膜（apical membrane）が重要と考えられる．Kellyら[26]は上皮細胞が脱落し，結合組織が露出した状態ではH^+のback diffusionの高進があることを指摘している．Hardyら[27]は腎不全時にH^+のback diffusionの増加を報告しており，これは著者らの組織学的所見を支持するものである．

従来の粘膜防御機構の考え方からすると，本実験で認められたような上皮細胞の広範な脱落が存在した場合，容易に肉眼的な出血性びらんを形成する可能性があるが，実際，肉眼的な出血性びらんは認められなかった．詳細な透過電顕による観察では上皮細胞の欠落した部位においても，基底膜と粘膜固有層が正常に保たれていることが確認された．この事実から，基底膜と粘膜固有層が胃粘膜防御機構において重要な役割を果していることが推察される．防御因子としての胃粘膜血流の重要性は以前より多数報告されており，胃微小循環の場である粘膜固有層が粘膜防御機構を維持するために重要であることは容易に想像され，最近では粘膜結合組織そのものが水素イオンの処理に必要であるとの報告もみる[28]．しかし，基底膜の防御作用における重要性について言及した報告は少ない．基底膜は胃粘膜病変が進行するのを防ぐとともに，再生上皮細胞の形成の場として病変の修復を促進するのに役立つと考えられる．ともあれ，腎不全では上皮細胞が脱落し，胃粘膜は基底膜と固有層のみでの防御を余儀なくされているため，これに水浸拘束ストレスを負荷した場合，容易に重篤な病変が形成されることを確認している．

粘液関門と粘膜関門に大きな影響を与えるものとして粘膜血流が考えられている．頭部外傷，手術，熱傷のようなストレス下の患者における急性胃粘膜病変の発生は，胃粘膜血流障害が重要な成因とされている[29]．本実験では，血管鋳型の電顕的観察で胃粘膜の血管構築を詳細に検索したが，血栓形成や循環障害に相当する所見は認められなかった．また，水素ガスクリアランス法による血流測定でも，粘膜血流量は減少していなかった．以上のことから，上皮細胞を中心とした組織学的変化の原因として粘膜の血流障害は否定された．しかし，重症の慢性腎不全患者では高血圧と貧血が進行するため全身の末梢循環不全をきたしており，その一局面として，胃粘膜の循環障害の可能性が考えられる．

近年，粘膜防御機構の重要な因子として，胃粘膜上皮細胞のturnoverが注目されるようになった．上皮細胞は増殖細胞帯からpipe line systemにより胃腔表面に移動し，ほぼ3～4日の寿命で脱落するといわれて

いる[30]．今回，^{3}H-thymidineを用いたオートラジオグラフィで胃粘膜上皮の増殖能を検討したが，腎不全群では対照群に比べて分裂能を示す標識細胞数が減少し，明瞭な増殖能の低下が認められた．最近，胃疾患における粘膜上皮細胞の再生についての研究が多数報告されるようになった．胃粘膜障害物質であるアスピリンやエタノールによる急性投与実験では，表在上皮細胞の障害後24時間程度で増殖能は最大に増加すると言われている[31]．また，アスピリンの1カ月におよぶ慢性投与実験でも胃粘膜上皮細胞の盛んな増殖が観察されている[32]．これは表在上皮細胞が直接障害されても，増殖細胞が健在であれば，上皮細胞の脱落に呼応して細胞産生が盛んになるためと考えられる．一方，慢性腎不全ラットでは表在上皮細胞の障害が存在するにもかかわらず，増殖帯の標識細胞数は増加せず，逆に著明に減少していた．このことから，腎不全時におこる慢性の胃粘膜障害は上皮細胞の増殖能の著しい低下がおもな原因であることが解明できた．この事実はまた，腎不全時の胃粘膜障害過程で上皮細胞が胃腔表面から胃小窩増殖帯に向って順次脱落することとよく一致している．

腎不全時における胃粘膜増殖能の低下の原因を解明するのは難かしい．gastrinは胃粘膜上皮細胞に対してtrophic effectを持つと言われている[33]が，腎不全の場合，高ガストリン血症が存在するにもかかわらず，増殖能は低下しており，gastrinの効果以上に細胞増殖に対する何らかの阻害物質が強く関与していると考えられる．腎不全時における増殖能の低下は造血器や生殖器においても報告されているが，これらに共通する原因については明確でない．しかし，phytohaemagglutinin (PHA) によるリンパ球幼若化試験を阻害する因子が腎不全患者の血漿中にあることが報告[34]されているのは興味深い．

V. 結　語

腎の部分切除術による慢性腎不全ラットを作成し，胃粘膜の変化について検討し，次の結果を得た．

1. 血清gastrin値は72.2pg/mlと有意に上昇したが，胃液pHに差がなかった．

2. 胃上皮細胞内のPASおよびAB染色陽性粘液は減少していた．

3. 電顕的観察では，表在上皮細胞にはじまり胃小窩細胞におよぶ細胞脱落が認められたが，基底膜と粘膜固有層は正常に保たれれていた．

4. 胃粘膜血管構築と血流量に関しては差異は認められなかった．

5. オートラジオグラフィによる粘膜増殖細胞の検索ではlabeling indexは48.5と対照群の約60%に低下していた．

以上の結果から，腎不全ラットの胃粘膜において，粘液顆粒の減少と上皮細胞の脱落による粘膜防御因子の減弱が認められた．これは微小循環障害によるものではなく，粘膜の増殖能の著しい障害のために引き起こされたと考えられる．

稿を終わるにあたり，御指導，御校閲を賜わった勝見正治教授，ならびに組織学的検索に親しく御指導を賜わった第2解剖学教室藤江君夫教授に深謝いたします．また，種々の御協力をいただいた河野暢之助教授，第2解剖学教室平岡純一講師ならびに教室胃研究班諸氏に深く感謝いたします．

本論文の要旨は第20回日本消化器科学会総会，第69回日本消化器病学会総会で発表し，第10回実験潰瘍懇話会で奨励賞を受けた．

文　献

1) 河野暢之，勝見正治，谷口勝俊ほか：Uremic ulcerの臨床的特徴と外科的治療．日消外会誌　18：745—749，1985
2) 勝見正治，河野暢之，福永裕充：慢性腎不全患者の上部消化管出血．消化性潰瘍—臨床と基礎　3：114—115，1984
3) Korman MG, Laver MC, Hansky J: Hypergastrinaemia in chronic renal failure. Br Med J 1：209—210，1972
4) Tani N, Harasawa S, Suzuki S et al: Lesions of the upper gastrointestinal tract in patients with chronic renal failure. Gastroenterol Jpn 15：280—284，1980
5) 福永裕充，尾野光市，山本誠己ほか：慢性腎不全ラットの作成法とその基礎的研究．和歌山医 34：83—90，1983
6) Semb BKH: Gastric flow measured with hydrogen clearance. Scand J Gastroenterol 14：641—646，1979
7) 村上宅郎，大谷　修：鋳型観察法．田中敬一，永谷隆編．図説足査電子顕微鏡．東京，朝倉書店，1980，p133—139
8) 生地昭廣，平岡純一，藤江君夫：マウス胃底腺細胞の分化に関する電子顕微鏡オートラジオグラフィ的研究 (1) —generative cellの微細構造．和歌山医　26：195—206，1975
9) Treitz R: Ueber uraemische Darmaffektionen. Vrtljschr f prakt Heilk 64：143—193，1859（文献10より引用）
10) Jaffé RH, Laing DR: Changes of the digestive

tract in uremia. Arch Intern Med 53：851—864, 1934
11) Shepherd AMM, Stewart WK, Wormsley KG: Peptic ulceration in chronic renal failure. Lancet 1：1357—1359, 1973
12) Mitchell CJ, Jewell DP, Lewin MR et al: Gastric function and histology in chronic renal failure. J Clin pathol 32：208—213, 1979
13) Ryabov SI, Ryss ES, Prochukhanov RA et al: Present-day concepts on gastric pathology in patients with chronic renal failure. Int Urol Nephrol 12：189—197, 1980
14) Krempien B, Ritz E, Wanke M: Gastropathy in uremia. Ediated by Hampers LC: Long-term hemodialysis. New York, Grune and Stratton Co, 1973, p82—87
15) 山本誠己：腎障害時における胃粘膜変化に関する実験的研究．日消外会誌 16：858—868, 1983
16) Gedde-Dahl D: Serum gastrin response to food stimulation in male azotemic patients. Scand J Gastroenterol 10：683—689, 1975
17) Hällgren R, Karlsson FA, Lundqvist G: Serum levels of immunoreactive gastrin: Influence of kidney function. Gut 19：207—213, 1978
18) Davidson WD, Moore TC, Shippey W et al: Effect of bilateral nephrectomy and bilateral ureteral ligation on serum gastrin levels in the rat. Gastroenterology 66：522—525, 1974
19) Lieber CS, Lefévre A: Ammonia as a source of gastric hypoactidity in patients with uremia. J Clin Invest 38：1271—1277, 1959
20) Ventakeswaran PS, Jeffers A, Hocken AG: Gastric acid secretion in chronic renal failure. Br Med J 4：22—23, 1972
21) Doherty CC, O'Conner FA, Buchanan KD et al: Treatment of peptic ulcer in renal failure. proc Europ Dial Transplant Assoc 14：386—395, 1977
22) 浜辺 順，黄 呂銘，二見芳孝ほか：慢性腎不全症における胃液分泌能．三好秋馬，松尾 裕編．消化管ホルモンの進歩1，ガストリン．東京，中外医学社，1979，p172—179
23) 谷 礼夫，加藤幹雄：慢性腎不全における血中ガストリン．三好秋馬，松尾 裕編，消化管ホルモンの進歩1，ガストリン．東京，中外医学社，1979，p167—171
24) Taylor IL, Sells RA, McConnell RB et al: Serum gastrin in patients with chronic renal failure. Gut 21：1062—1067, 1980
25) Krempien B, Wanke M, Ritz E: Histochemishe Untersuchungen zur Bildung der Mucosubstanzen in der Magenschleimhaut bei Urämie. Acta Histochem Suppl-Bd 13：215—222, 1973
26) Kelly DG, Code CF, Lechago J et al: Physiological and characteristics of progressive disruption of the canine gastric mucosal barrier. Am J Dig Dis 24：424—441, 1979
27) Hardy BM, Safaie-Shirazi S, Brubacher M: Gastric secretion and H^+back-diffusion in uremic dogs. Surg Forum 27：397—399, 1976
28) 岡崎 勲，丸山勝也，窪地 淳ほか：胃粘膜結合組織の粘膜防御機構への関与—潰瘍再発と粘膜腺維化を中心に—．竹本忠良，小林絢三編．胃粘膜の防御機構．東京，医歯薬出版，1985，p128，133
29) Hase T, Moss BJ: Microvascular changes of gastric mucosa in the development of stress ulcer in rats. Gastroenterology 65：224—234, 1973
30) 加来 博：胃粘膜上皮の動態とその解析，^{3}H-thymidine オートラジオグラフィによる研究．日組織記録 27：223—246, 1966
31) Eeastwood GL: Gastrointestinal epithelial renewal. Gastroenterology 72：962—975, 1977
32) Eeastwood GL, Quimby GF: Effect of chronic aspirin ingestion on epithelial proliferation in rat fundus, antrum, duodenum. Gastroenterology 82：852—856, 1982
33) Johnson LR, Guthrie PD: Mucosal DNA synthesis: A short term index of trophic action of gastrin. Gastroenterology 67：453—459, 1974
34) Wessel-Aas T: The effect of uraemic serum and plasma on proliferating cells, in vitro. Acta Pathol Microbiol Scand〔C〕89：353—358, 1981