日消外会誌　20（7）：1710～1717，1987年

肝内胆管癌の臨床的研究

長崎大学第2外科
大野　康治　井沢　邦英　押淵　徹　太田　信吉
山本　賢輔　山口　孝　角田　司　吉野　寮三
原田　昇　土屋　涼一

CLINICAL STUDY OF INTRAHEPATIC BILE DUCT CARCINOMA

Yasuharu OHNO, Kunihide IZAWA, Tohru OSHIBUCHI, Nobuyoshi OHTA, Kensuke YAMAMOTO, Takashi YAMAGUCHI, Tsukasa TSUNODA, Ryozo YOSHINO, Noboru HARADA and Ryoichi TSUCHIYA
Second Department of Surgery, Nagasaki University School of Medicine

肝内胆管癌15例の臨床像，各種画像診断像につき検討した．平均年齢は63±9.9歳であり，男女比は1.5：1であった．肝内結石合併例が6例，手術既往例が2例をしめた．Ultrasonography 像は境界不鮮明な hyperechoic で heterogenous な腫瘍エコーを呈することが多かった．computed tomography 像は heterogenous pattern をもつ low density tumor として描出された．CT は肝内結石合併例においても良好な診断率を示した．血管造影では encasement, stretching, neovascularization, 腫瘍欠損像，門脈閉塞像が高率に認められた．リンパ節転移・肝内転移が高率に合併しており，経門脈性肝内転移の存在が示唆され，肝切除にあたっては広範なリンパ節郭清とともに系統的肝切除術が必要であると考えられた．

索引用語：肝内胆管癌，肝内結石合併肝内胆管癌，肝内胆管癌の画像診断，経門脈性肝内転移，系統的肝切除術

I. はじめに

肝内胆管癌[1]intrahepatic bile duct carcinoma（胆管細胞癌 cholangiocarcinoma）は，肝細胞癌と異なり早期発見が困難であり発見時すでに進行している例が多く手術成績も不良である．日本肝癌研究会の集計[2]においては肝細胞癌と比較して肝内胆管癌は肝切除率は低率で予後は不良であると報告されている．しかし最近の各種画像診断法の進歩により早期と考えられる症例も増加しつつある．今回われわれは当教室において経験した肝内胆管癌の臨床像および各種画像診断像について retrospective に検討し若干の知見を得たので文献的考察を加えて報告する．

＜1986年9月3日受理＞別刷請求先：大野　康治
〒852　長崎市坂本町7－1　長崎大学医学部第2外科

II. 対象と方法

各種画像診断法（特に超音波診断装置）が普及した1979年3月より1985年12月までに長崎大学第2外科において手術・剖検などにより診断した肝内胆管癌15例の臨床像，血液生化学検査および各種画像診断法として ultrasonography（US），computed tomography（CT），scintigraphy，percutaneous transhepatic cholangiography（PTC），endoscopic retrograde cholangiopancreatography（ERCP），angiography のおのおのについて retrospective に検討した．US 使用機種は Aloka SSD-250, 256, 258, 280, 東芝 SAL-10A, 横河 RT-2000, 探触子は3.5MHz を用いた．CT 装置は GE CT-T8800で contrast enhancement CT は65% Angiografin 100ml を点滴静注して撮影した．Angiography は Selginger 法に準じて施行し，選択的腹腔動脈造影，超選択的肝動脈造影にて動脈相を，prostag-

表1　肝内胆管癌症例

	症例	年令・性	主　訴	腫瘍存在部位	手術術式	予後	その他
肝内結石 非合併例	1	43 M	閉塞性黄疸	肝門部	胆管空腸吻合術	8M 死	癌性腹膜炎・肝内転移
	2	70 F	閉塞性黄疸	S23	左一区域切除	17M 死	リンパ節転移(No.13,12b)
	3	44 F	右季肋部痛・肝腫大	S23	試験開腹術	消息不明	肝内転移
	4	61 M	閉塞性黄疸	S67	右三区域切除	5M 死	肝内転移，リンパ節・十二指腸転移
	5	69 M	急性閉塞性化膿性胆管炎	肝門部	外瘻術	1M 死	肝硬変，胆嚢結石合併
	6	61 F	閉塞性黄疸	S23	左二区域切除	10M 死	リンパ節転移(No.8)
	7	75 M	心窩部痛(USで発見)	S234	左二区域切除	9M 死	癌性腹膜炎
肝内結石 手術既往例	8	68 M	右季肋部痛・発熱	S58	試験開腹術	2M 死	肝硬変，浸潤性肝内転移
	9	60 M	心窩部痛・発熱	肝門部	右二区域切除	1M 死	肝硬変，食道静脈瘤
肝内結石 合併例	10	64 F	心窩部痛・肝腫大	S156	胆管空腸吻合術	3M 死	リンパ節転移(No.8,12)
	11	59 M	右季肋部痛・発熱・腹部腫瘤	S234	試験開腹術	4M 死	肝内転移
	12	54 M	右季肋部痛・発熱	S7	内瘻術	2M 死	癌性腹膜炎
	13	76 F	心窩部痛	S3	左一区域切除	7M 死	−−
	14	61 F	発熱	S2	左一区域切除	13M 死	−−
	15	72 M	腹痛	S458	非手術	2M 死	癌性腹膜炎・肝内転移

landin E_1 20γを用いた薬物学的上腸管膜動脈性門脈造影にて門脈相を撮影した．

III. 結　果

a. 臨床像・血液生化学検査について

肝内胆管癌15例のうち，男9例，女6例であり，男女比は1.5：1で男性にやや多い傾向を示した．平均年齢は63±9.9歳であった（表1）．肝内結石症合併の有無について検討したところ肝内結石非合併例が7例(46.7%)，肝内結石合併例が6例(40.0%)，肝内結石手術既往例が2例（13.3%）であった．なお診断時，肝内結石手術既往例には遺残結石は存在しなかった．

主訴は黄疸，腹痛，発熱などが多かった．肝内結石非合併例では急性閉塞性化膿性胆管炎を呈した1例を含めて7例中5例が閉塞性黄疸で発症した．これに対して肝内結石合併例および手術既往例での主訴は腹痛あるいは発熱を全例に認め，肝内結石症あるいは胆管炎による症状が主体を占めていた．

腫瘍存在部位は，いわゆるhilar typeが3例であり，その他は第1次分枝より末梢に原発していた．

肉眼分類はEggelの分類[3]に加え，胆管浸潤が特に著明に認められたものを胆管浸潤型として分類した．結節型10例，塊状型3例，胆管浸潤型2例でありびまん型は存在しなかった．

手術は15例中14例に施行され，肝切除術7例（右三区域切除術1例，右二区域切除術1例，左二区域切除術2例，左一区域切除術3例），内瘻術3例，外瘻術1例，試験開腹術3例であった．症例15は全身状態の急速な悪化により手術に至らなかった症例である．術後平均生存期間は6.30±4.96カ月であった．

15例中，肝硬変を3例（20.0%），胆嚢結石を1例(6.7%）に合併していた．また，肝内転移を6例(40.0%)，癌性腹膜炎を4例(26.7%)，リンパ節転移を4例（26.7%）に認めた．

一般血液生化学検査および腫瘍マーカーについて検討した．15例中，貧血を2例に，白血球増多を7例に認めた．生化学検査ではT-Bilは5例，GOTは8例，GPTは7例，ALPは11例，LAPは12例，γ-GTPは11例に上昇を認めた．HBsAgは計測した14例中1例が陽性であった．AFPは15例全例が陰性であった．CEAは13例中9例で上昇し，その平均は13.0±14.8ng/ml（<2.5ng/ml）であった．CA19-9は計測した3例全例で上昇しており，670，900，22,000（<37U/ml）と高値を示した．

b. 各種画像診断法について

各種画像診断法について検討した(表2)．なお，US，CTに関しては，原発巣の描出の有無に重点を置き，原

表2　肝内胆管癌の画像診断（15例）

	症例	US	CT	Scinti	PTC/ERCP	Angio
肝内結石非合併例	1	●	●	●	○	●
	2	○	○	○	○	○
	3	○	○	●	○	○
	4	○	●	—	●	○
	5	●	○	○	○	●
	6	○	○	○	○	○
	7	○	○	○	○	○
肝内結石手術既往例	8	○	○	—	○	○
	9	○	●	●	○	—
肝内結石合併例	10	●	○	○	○	—
	11	○	○	○	○	○
	12	○	○	○	○	○
	13	●	○	—	●	○
	14	●	●	—	●	●
	15	●	○	●	●	—
正診例		9/15	11/16	7/11	11/15	9/12
(%)		(60.0)	(73.3)	(63.6)	(73.3)	(75.0)

○：診断可能　●：診断不可　—：未施行

表3　肝内胆管癌のUS所見（9例）

腫瘍実質エコー	
hyperechoic	7（77.8%）
isoechoic	1（11.1%）
hypoechoic	1（11.1%）
homogenous	2（22.2%）
heterogenous	5（55.6%）
mixted	2（22.2%）
Mosaic pattern	0
腫瘍壊死像	0
境界	
鮮明	3（33.3%）
不鮮明	6（66.7%）
その他	
腫瘍内脈管像	6（66.7%）
末梢胆管拡張像	5（55.6%）
halo	2（22.2%）
lateral shadow	1（11.1%）
posterior echo enhancement	1（11.1%）
acoustic shadow	1（11.1%）
門脈腫瘍塞栓像	0

発巣が明瞭に描出できたもののみを正診例として扱い，原発巣以外の所見より腫瘍の存在が疑われたものはすべて誤診例として扱った．

USは15例中9例（60.0%）において原発巣の描出が可能であった．内訳は肝内結石非合併例が7例中5例（71.4%），肝内結石合併例が6例中2例（33.3%），肝内結石手術既往例が2例（100%）であった．描出不可6例のうち3例は肝内結石合併例であり，また1例は広範肝転移のため原発巣同定不能な症例であった．描出可能な9例についてUS像を検討した（**表3**）．腫瘍実質エコーはhyperechoic 7例（77.8%），isoechoic 1例（11.1%），hypoechoic 1例（11.1%）であり，homogenous 2例（22.2%），heterogenous 5例（55.6%），mixed 2例（22.2%）であった．hyperechoicでheterogenousなものが多くおのおの77.8%，55.6%を占めた．mosaic pattern，腫瘍壊死像などは認められなかった．腫瘍境界エコーは不鮮明なものが6例（66.7%）を占め，鮮明なものは3例（33.3%）であった．胆管あるいは門脈が腫瘍内に狭小化しながら侵入している像を腫瘍内脈管像として扱った．腫瘍内脈管像，末梢胆管拡張像はおのおの6例（66.7%），5例（55.6%）と高率に認められた．haloは2例（22.2%），lateral shadow, posterior echo enhancement, acoustic shadowはおのおの1例（11.1%）に認められたが，門脈腫瘍塞栓像は認められなかった．なお腫瘍径の大小によるUS像の違いは存在しなかった．2例におい

図1　症例2のUS像（腫瘍内脈管像）
小矢印は腫瘍内肝内胆管

図2　症例9のUS像

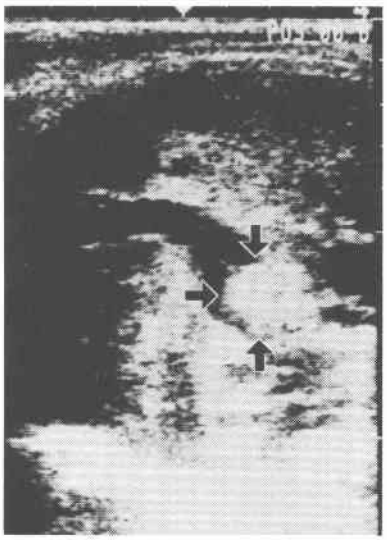

て肝内転移巣が原発巣とは別に明瞭に描出された．いずれも円形でhaloを伴うことが多く他臓器癌よりの肝転移巣のUS像との鑑別は困難であった．**図1**は症例2のUS像である．S_{23}にϕ42mmの円形の腫瘍が存在し，内部に向って胆管が侵入している．**図2**は症例9のUS像である．拡張した右肝内胆管第一次分枝内にϕ15mmの乳頭状腫瘍が突出している．**図3**は症例12のUS像である．S_7に45×60mmの卵円形の腫瘍が存在しdistalの胆管内にstoneが併存している．

CTは15例に施行されうち11例(73.3%)で原発巣の描出が可能であった(**表2**)．肝内結石非合併例が7例中5例(71.4%)，肝内結石合併例が6例中5例(83.3%)，肝内結石手術既往例が1例(50.0%)であり，肝内結石合併例でも良好に描出された．描出不可4例のうち1例は肝内胆管の拡張所見より肝門部近傍の腫瘍の存在が疑われた症例であったがこれは誤診例として扱った．描出可能な11例についてCT像を検討した(**表4**)．11例全例がheterogenous patternをもつlow density tumorとして描出された．borderはclearなものが1例(9.1%)，unclearなものが10例(90.9%)であった．contrast enhancement effect (CE)陽性のものが5例(45.5%)，陰性のものが6例(54.5%)であった．CE陽性5例のうち，2例では腫瘍全体が周囲の肝実質よりhighに，1例では周囲よりlowに，1例では腫瘍の境界のみ，1例では腫瘍の一部のみenhanceされた．USと同様に腫瘍内脈管像を定義した場合，これは2例(18.2%)に描出された．このうち1例では腫瘍内を穿通する門脈が鮮明に描出されていた．腫瘍内の隔壁様，結節様構造を腫瘍内隔壁形成像として扱った．腫瘍内隔壁形成像は1例(9.1%)，末梢胆管拡張像は8例(72.7%)に描出された．2例において肝内転移巣が原発巣とは別に明瞭に描出された．いずれも境界鮮明な円形のlow density areaとして描出されており他臓器癌よりの肝転移巣のCT像との鑑別は困難であった．**図4**は症例2のCT像である．腫瘍内を穿通する門脈が鮮明に描出さ

図3　症例12のUS像．小矢印は肝内結石

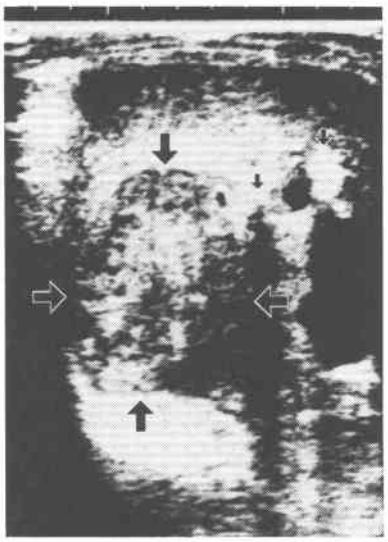

表4　肝内胆管癌のCT所見(11例)

low density tumor	11(100%)
heterogenous pattern	11(100%)
border	
clear	1(9.1%)
unclear	10(90.9%)
contrast enhancement effect	
CE(+)	5(45.5%)
CE(−)	6(54.5%)
腫瘍内脈管像	2(18.2%)
腫瘍内隔壁形成像	1(9.1%)
末梢胆管拡張像	8(72.7%)

図4　症例2のCT像(腫瘍内門脈遺残例)

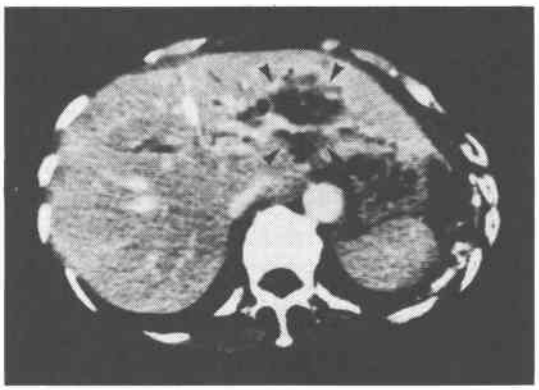

図5　症例6のCT像(腫瘍内隔壁形成像)

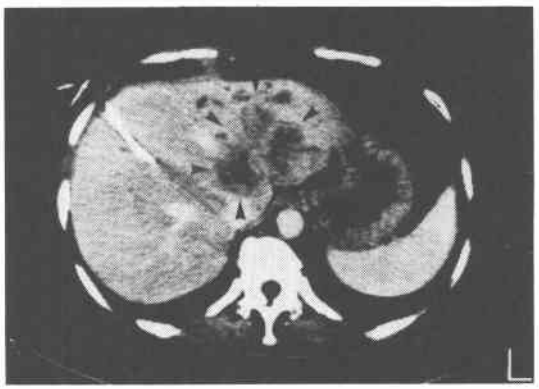

れている．図5は症例6のCT像である．腫瘍内隔壁形成像が認められる．

Scintigraphyは15例中11例に施行され，7例（63.6%）において原発巣がspace occupying lesion（SOL）として描出された（表2）．しかし，いずれも存在診断のみで質的診断は不可能であった．なお，肝内結石合併例では拡張した肝内胆管による核種の欠損像と腫瘍によるSOLとが鑑別困難であった症例も存在した．

PTC/ERCPは15例に施行され，うち11例（73.3%）において診断可能であった．内訳は肝内結石非合併例が7例中6例(85.7%)，肝内結石合併例が6例中3例（50.0%），肝内結石手術既往例が2例（100%）であった(表2)．診断不可4例のうち3例は肝内結石合併例であり，結石の存在のため十分な造影が不可能な症例であった．11例中9例（81.8%）では壁不整および閉塞像として，1例（9.1%）では壁不整および狭窄像として，1例（9.1%）では胆管内に突出した腫瘍像として原発巣の描出が可能であった．

Angiographyは15例中12例に施行され，うち9例（75.0%）において診断可能であった（表2）．診断可能例では全例において動脈相および門脈相のいずれにおいても何らかの変化が存在した(表5)．肝動脈造影においては，動脈閉塞像が1例（11.1%）に，encasementが8例(88.9%)に，stretchingが4例(44.4%)に，neovascularizationが4例（44.4%）に，腫瘍像が3例（33.3%）に認められた．腫瘍像が得られた3例のうち，1例ではhypervascular massとして，残りの2例ではavascular massとして描出された．A-P shuntは全例において認められなかった．門脈造影においては腫瘍濃染像が1例（11.1%）に，周囲の肝実質と比較して陰影欠損としてとらえられた腫瘍欠損像が6例（66.7%）に，門脈狭窄像が2例（22.2%）に，門脈閉塞像が6例（66.7%）に認められた．門脈腫瘍塞栓像は全例において認められなかった．診断不可3例のうち，1例では全く所見が存在せず，他の2例ではそれぞれ急性閉塞性化膿性胆管炎による炎症性の変化，肝内結石による炎症性の変化が全肝におよんでおり診断不可能であった．

表5　肝内胆管癌の血管造影所見（9例）

肝動脈造影	
動脈閉塞像	1（11.1%）
encasement	8（88.9%）
stretching	4（44.4%）
neovascularization	4（44.4%）
腫瘍像	3（33.3%）
hypervascular mass	1
avascular mass	2
A-Pshunt	0
門脈造影	
腫瘍濃染像	1（11.1%）
腫瘍欠損像	6（66.7%）
門脈狭窄像	2（22.2%）
門脈閉塞像	6（66.7%）
門脈腫瘍塞栓像	0

III. 考　察

肝内胆管癌は肝細胞癌と比較して，その頻度が低く，早期発見が困難であり，予後も不良である．日本肝癌研究会の原発性肝癌に関する追跡調査（第6報）[2]によれば，組織診断が明らかな原発性肝悪性腫瘍2,286例のうち肝細胞癌は2,038例(89.2%)，肝内胆管癌は146例（6.4%）を占めており，肝内胆管癌は肝細胞癌と比較して発生頻度が低く，また，small liver cancerと診断されたものは肝細胞癌5.4%に対し肝内胆管癌はわずか2.6%である．入院症例に対する手術施行率は52.0%，切除率は23.8%にすぎず予後も不良である．早期発見が困難である原因の第1は，肝細胞癌に対する肝硬変の存在のごときhigh risk groupを肝内胆管癌においては設定できなかったということがあげられ，第2は，肝細胞癌に対するAFPのような腫瘍マーカーが存在しないということがあげられる．第1のhigh risk groupの設定に関しては，われわれが以前から報告してきたように[4)~7)]肝内結石症と肝内胆管癌との因果関係は深く，山本ら[5)]によれば，肝内結石症116例における肝内胆管癌合併例は10例（8.6±2.6%）であり，同時に，60歳以上の症例にかぎると41例中7例と実に17%に肝内胆管癌の合併が認められている．また，本報告においても肝内胆管癌15例中肝内結石合併例が6例（40.0%），肝内結石手術既往例が2例（13.3%）を占めていることより，肝内結石合併例あるいは手術既往例は肝内胆管癌のhigh risk groupとして捉えるべきであり，術前の十分な検索および厳重なfollow upが必要であると考えられる．両者の関係として，繰り返す胆管炎の発癌への関与や，胆管系の先天性形成異常などの説が提唱されているが，結論が出るには至っていない．第2の腫瘍マーカーに関しては，いまだなお十分なものは完成されていないのが現状である．したがって，肝内結石症例あるいは手術既往例に対して繰り返し効率良く各種画像診断法を施行することが肝内胆管癌早期例を発見する一つの指標になる

ものと考えている．

肝内胆管癌は60歳代に最も多く発生し，男女比は1.7：1[8]～1：1[2]で男性にやや多い傾向があるとされ，主訴としては，黄疸，腹痛，発熱などで発症することが多いと報告されている[8]．本報告においても平均年齢は63±9.9歳であり，男女比は1.5：1と男性にやや多い傾向を示した．しかし，主訴は肝内結石症合併の有無で大きく左右されており，肝内結石非合併例7例中5例が閉塞性黄疸，2例が腹痛で発症したのに対し，肝内結石合併例および手術既往例では全例腹痛，発熱などで発症していた．すなわち，肝内結石による胆管炎の症状が主体をなし，腹部腫瘤などを除くと肝内胆管癌固有の症状の発現はみていない．

血液生化学検査では，白血球増多，血清ビリルビンの上昇，GOT, GPT, ALP, LAP, γ-GTPの上昇などがよく認められる[8)~10)]．教室経験例においても同様であった．しかし，これらは肝内結石症や他の原因による閉塞性黄疸においても上昇するため鑑別には有用ではない．腫瘍マーカーとしてCEAやFerritinの上昇がみられるとの報告がある[9)10)]．教室の症例においてもCEAは13例中9例で上昇し，CA19-9は計測した3例全例で高値を示していた．CA19-9は今回は測定症例が少なく明確な結論は出せないが今後症例を重ねて検討していく所存である．high risk groupである肝内結石症例にこれらの腫瘍マーカーを組み合せることにより早期例発見の可能性が期待される．

肝内胆管癌における肝硬変または肝線維症の合併は21.2%にみられている[2]．本報告においても肝硬変は3例(20.0%)に合併していた．HBsAg陽性例が8.5%に，AFP 200ng/ml以上のものが8.6%に認められると報告されている[2]が，本報告においてはHBsAg陽性例は14例中1例にすぎず，AFPは全例が陰性であった．

腹部超音波検査法はその機器の発展が見覚ましく，患者に対する侵襲が少なく繰り返し施行できることもあり，近年急速に普及しており画像診断の重要な一角を占めるようになった．肝内胆管癌の超音波像は一般に類円形～不整形の境界不鮮明で辺縁不整な腫瘍エコーを呈することが多く[11)~13)]，エコーレベルは高エコーから低エコーまでさまざまな像を呈し，内部エコーは比較的均一なことが多いとされている[11)~14)]．腫瘤検出率は70～80%との報告が多い[10)14)15)]．炭田ら[15)]は肝管拡張を伴う実質型の肝内胆管癌13例について検討しうち8例に腫瘤内に管腔構造がみられ，これは特徴的所見であり，この管腔構造は腫瘤にまきこまれた肝内胆管に起因するものと報告している．また，土屋ら[11)]や太田ら[12)]は拡張した肝内胆管が腫瘍により途絶している像が肝内胆管癌に特徴的であると報告している．特にUSは胆道系の拡張の有無を高率に判定でき，閉塞部位の診断にも役立ち，以後の検査および治療の指標になりうることが特徴である[16]．教室経験例においては15例中9例（60.0%）において原発巣が明瞭に描出された．肝内結石非合併例7例中5例（71.4%），合併例6例中2例（33.3%），手術既往例2例（100%）であり，特に肝内結石合併例では結石の介在により腫瘤描出能が著しく低下しており，この点はUSの弱点でもあり，今後の課題と考えられる．原発巣が描出された9例では境界不鮮明なhyperechoicでheterogenousな腫瘍エコーを呈することが多く，mosaic pattern, 腫瘍壊死像などは存在しなかった．肝内胆管あるいは門脈が腫瘍内に狭小化しながら侵入している像を腫瘍内脈管像として扱った．この場合は肝内胆管単独のこともあり，また，胆管と門脈が併走して侵入する例もあった．いずれも途中で途絶し穿通している例はなかった．この腫瘍内脈管像は6例（66.7%）に認められ，また，末梢胆管拡張像は5例（55.6%）に認められた．腫瘍内脈管像と末梢胆管拡張像は肝内胆管癌に特徴的な所見であり，質的診断に際し非常に有効であると考えている．halo, lateral shadow, posterior echo enhancement, acoustic shadowなどの出現率は低かった．肝内転移巣は他臓器癌よりの肝転移の像に酷似しており鑑別は不可能であった．

肝胆膵疾患におけるCTの特徴は悪性良性を問わず各疾患を通して平均した診断率を示し，特に胆道系の閉塞部位の検索には極めて有用なことである[16]．肝内胆管癌のCT像は一般に，不整形で境界不鮮明な低吸収域の腫瘍として描出されることが多い[10)14)17)18)]．contrast enhancement effectは低い例が多くその様式は一定していない．腫瘤検出率は70～100%である．随伴所見としての肝内胆管の拡張は高率に認められている[10)18)~20)]．上村ら[17)]は特にperipheral type 5例について検討し，腫瘍内に形成された結合織成分や腫瘍内に残存した門脈が，CT上腫瘍内部の隔壁様，結節様構造として描出され，これは特徴的な所見であると報告している．教室経験例においては，15例中11例（73.3%）に原発巣が明瞭に描出された．USと異なり肝内結石の合併の有無を問わず良好に描出可能であったことは肝内結石合併肝内胆管癌の診断に際して有効

な手段となることを示唆している．11例全例においてheterogenous patternをもつlow density tumorとして描出され，境界は不鮮明なものが大多数を占めた．contrast enhancement effectに関しては一定の傾向は存在しなかった．腫瘍内脈管像や腫瘍内隔壁形成像はその出現率は低率であったが質的診断に際しては有効であると考える．特に1例では腫瘍内を穿通する門脈が鮮明に描出されていた．随伴所見としての末梢胆管拡張像は8例（72.7%）と高率に認められた．肝内転移巣は他臓器癌よりの肝転移の像に酷似しており鑑別は不可能であった．

PTC, ERCPともに胆道系の検査では欠かすことのできないものである．PTCの特徴は，閉塞性黄疸症例に対しては診断的手技であるとともにドレナージを併用することによる治療的側面ももっていることである．ERCPも有効な検査ではあるが閉塞性黄疸症例ではsuppurative cholangitisを誘発することがあり適応には慎重を要する[16]．PTC/ERCPでは腫瘍の存在を担癌胆管の壁の変化として捉えることができる．押淵ら[6]は肝内胆管癌14例の胆道直接造影を検討し，癌による閉塞ないし狭窄部位が壁の不整像として捉えられるものが64%，V字型を示すもの21%，U字型を示すもの14%であり，担癌胆管に結石の併存しない10例中7例は癌による胆管の変化が観察できたが，癌と結石の併存する胆管の造影所見はきわめて鑑別が難しいことを報告している．本報告においては，PTC/ERCPは15例中11例（73.3%）で診断可能であった．しかし肝内結石合併例では6例中3例（50.0%）と診断率は低く，また，診断不可4例のうち3例は肝内結石合併例であり，肝内結石合併例における診断の困難さを反映していた．11例中9例（81.8%）では壁不整および閉塞像，1例（9.1%）では壁不整および狭窄像，1例では胆管内腫瘍像として描出された．

Angiographyでは何らかの腫瘍性の変化が出現することが多い．動脈相ではencasement, stretching, stenosis, arterial occulusion, neovascularizationなどが高率に出現する[10)21)~25)]．hypervascular massとして描出されることは少なくhypo- or avascular massとして描出されることが多いため[10)14)21)22)25)]，この点は肝細胞癌との鑑別の良い指標となる．門脈相においては，腫瘍濃染像として描出されることは少ない[21)25)]．門脈狭窄あるいは閉塞像が出現する頻度はさまざまである[21)23)~25)]．教室経験例においては，angiographyは15例中12例に施行されうち9例（75.0%）において診断可能であった．診断可能例では肝動脈造影，門脈造影ともに全例に何らかの変化が存在した．肝動脈造影においてはencasement 8例（88.9%），stretching 4例（44.4%），neovascularization 4例（44.4%）などが高率に出現した．A-P shuntの認められた例は存在しなかった．門脈造影においては，腫瘍が周囲の肝実質と比較して陰影欠損として捉えられる腫瘍欠損像が6例（66.7%），門脈閉塞像が6例（66.7%）と高率に認められた．門脈腫瘍塞栓像は存在しなかった．門脈閉塞像が認められた6例のうち3例に開腹時すでに肝内転移巣が存在していた．前述のごとく，肝内転移巣のUS, CT像が他臓器癌よりの肝転移巣の像に酷似していること，および，門脈閉塞例に肝内転移の合併率が高いことを考えあわせると，肝内胆管癌における経門脈性肝内転移の存在の可能性が示唆される．肝細胞癌における門脈腫瘍塞栓と肝内転移および残肝再発に関しては岡崎ら[26]が詳細に報告しているが，肝内胆管癌に関しての同様の報告例はない．われわれは門脈壁に浸潤した肝内胆管癌は肝細胞癌の門脈腫瘍塞栓の場合と同様に高率に経門脈性の肝内転移をきたすのではないかと考え，リンパ行性，肝静脈性，浸潤性，播種性の転移経路とともに経門脈性の転移経路も予後に重大な影響を及ぼす可能性があると考えている．よって，肝内胆管癌の肝切除に際しては広範なリンパ節郭清とともに系統的な肝切除術が必要であると考える．

IV. まとめ

1. 肝内胆管癌15例について検討した．平均年齢は63±9.9歳であり，男女比は1.5：1であった．15例のうち肝内結石合併例が6例，肝内結石手術既往例が2例を占めた．

2. 肝内胆管癌のUS像は境界不鮮明なhyperechoicでheterogenousな腫瘍エコーを呈することが多く，腫瘍内脈管像・末梢胆管拡張像は特徴的な所見であり質的診断に際し有効であると考える．

3. 肝内胆管癌のCT像はheterogenous patternをもつlow density tumorとして描出された．腫瘍内脈管像・末梢胆管拡張像・腫瘍内隔壁形成像は質的診断に際し有効であると考える．肝内結石合併例においても良好な診断率を示したことはCTの特徴であった．

4. Angiographyは診断可能例では肝動脈造影，門脈造影ともに全例において何らかの変化が存在し，encasement, stretching, neovascularization, 腫瘍欠損像，門脈閉塞像が高率に認められた．

5. リンパ節転移，肝内転移が高率に合併しており，肝切除にあたっては広範なリンパ節郭清とともに系統的な肝切除術が必要であると考える．

文　献

1) 日本肝癌研究会編：臨床・病理原発性肝癌取扱い規約．東京，金原出版，1983，p10—11
2) 日本肝癌研究会編：原発性肝癌に関する追跡調査—第6報—．肝臓　26：254—262，1985
3) Eggel H: Ueber das primäre Carcinom der Leber. Beitr Path Anat allgem Pathol 30：506—604，1901
4) 角田　司，古川正人，赤司光弘ほか：肝内結石症と肝内胆管癌の合併について．臨外　27：411—416，1972
5) 山本賢輔，土屋凉一，伊藤俊哉ほか：肝内結石症と肝内胆管癌の合併例の検討．日消外会誌　17：601—609，1984
6) 押淵　徹，山本賢輔，土屋凉一：肝内胆管癌の胆管造影診断(ERC，PTC，その他)．胆と膵　6：457—467，1985
7) 大野康治，押淵　徹：肝内胆管癌の超音波診断．日超音波医会48回研究発表会講論集　71—72，1986
8) 久保保彦，有島恒明，沢　靖彦ほか：原発性肝癌に関する研究，第4報，肝内胆管癌の臨床—剖検57例の検討．肝臓　17：669—678，1976
9) 徳永尚登：原発性肝癌に関する研究—胆管細胞癌(肝内胆管癌)の臨床病理学的研究—．肝臓　25：549—556，1984
10) 太田博郷，中野　哲，綿引　元ほか：胆管細胞癌(Cholangiocellular carcinoma)の臨床的検討—画像診断を中心に—．日消病会誌　80：1747—1753，1983
11) 土屋幸浩，大藤正雄：肝門部胆管癌の超音波診断．胆と膵　5：1501—1506，1984
12) 仲野敏彦，土屋幸浩，大藤正雄ほか：Cholangiocarcinoma（肝内胆管癌）の超音波所見．日超音波医会40回研究発表会講論集　113—114，1982
13) Dalla-Palma L, Rizzatto G, Bazzocchi M et al: Grey-Scale ultrasonography in the evaluation of primary carcinomas of the bile ducts. Europ J Radiol 2：135—138，1982
14) 水本龍二，佐々木英人：胆管細胞性肝癌および稀な限局性肝疾患．肝胆膵　10：423—432，1985
15) 炭田正俊，土屋幸浩，大藤正雄：肝内胆管癌の画像診断—病型分類に基づく画像診断の診断能とその限界について—．胆と膵　6：449—456，1985
16) 大野康治，野田剛稔，中郷俊五ほか：黄疸を主訴として来院した301症例の検討．日臨外医会誌　45：449—453，1984
17) 上村良一，高島　力，松井　修ほか：肝内胆管癌(peripheral type)のCT像．臨放線　28：1055—1059，1983
18) 森山紀之：CTによる肝癌の診断．肝胆膵　2：847—854，1981
19) Araki T, Itai Y, Tasaka A: Computed tomography of localized dilatation of the intrahepatic bile ducts. Radiology 141：733—736，1981
20) Baron R, Stanley R, Lee J et al: Computed tomographic features of biliary obstruction. AJR 140：1173—1178，1983
21) 中村　達，飛鋪修二，阪口周吉：コランジオーマの血管造影および胆道造影による診断．腹部画像診断　2：371—380，1982
22) 松井　修，高島　力，角谷真澄ほか：肝腫瘍—血管造影—．肝胆膵　8：775—782，1984
23) Kaude J, Rian R: Cholangiocarcinoma. Radiology 100：573—580，1971
24) Walter J, Bookstein J, Bouffard E: Newer angiographic observations in cholangiocarcinoma. Radiology 118：19—23，1976
25) 中村　達，飛鋪修二，阪口周吉ほか：Cholangioma 8例の経験．日消外会誌　15：23—30，1982
26) 岡崎正敏，森山紀之，山田達哉：肝癌の血管造影門脈所見の意義　門脈所見からみた手術適応ならびに予後との関係．日消病会誌　77：758—767，1980