日消外会誌　20（7）：1743～1749，1987年

経肛門的直腸内超音波検査法による直腸癌壁深達度診断の検討

久留米大学医学部第1外科
山下　裕一　納富　昌徳　岡本　一廣　諸富　立寿
白水　和雄　磯本　浩晴　山内　胖　掛川　暉夫

CLINICAL EVALUATION OF TRANSANAL INTRARECTAL ULTRASONOGRAPHIC EXAMINATION ON DIAGNOSIS OF RECTAL CANCER INVASION

Yuichi YAMASHITA, Masanori NOUTOMI, Kazuhiro OKAMOTO, Tatsuhisa MOROTOMI, Kazuo SHIROUZU, Hiroharu ISOMOTO, Yutaka YAMAUCHI and Teruo KAKEGAWA.
First Dept. of Surgery, Kurume University, School of Medicine

経肛門的直腸内超音波検査法の直腸癌壁深達度診断の正診率と問題点について検討した．
直腸癌60例に本検査法を施行し，直腸癌壁深達度診断を行い深達度がSM′と判定した3例中2例66.7%，PM′と判定した5例中3例60%，SS′またはA_1′と判定した11例中3例27.3%，S′またはA_2′と判定した32例中24例75%，S_1′またはA_1′と判定した9例中4例44.4%が病理所見と一致し正診であった．一方，病理組織学的検討で癌の組織型および周囲組織に対する浸潤増殖様式(INF)と正診率との間には，一定の傾向は認めなかった．しかし，癌周囲の炎症細胞浸潤の程度が軽い程正診例が多く，強くなる程偽陽性例が増加したことより，誤診をおこす原因として炎症細胞浸潤が指摘された．

索引用語：直腸癌，直腸癌壁深達度診断，経肛門的直腸内超音波検査

はじめに

近年，超音波機器の性能およびその応用範囲の拡大は目をみはるものがある．特に超音波内視鏡により食道・胃の消化管壁の明瞭な断層像が得られるようになり，癌の壁深達度診断や近傍リンパ節腫大の有無についての検討が行われている[1)~3)]．直腸病変についてもその試みがなされ[4)5)]，超音波検査法は消化管内腔からの走査という新しい展開をみせている．一方，直腸癌に対する手術術式は，拡大手術と機能温存手術があり，これらの術式の選択は術前の癌の広がり，病理学的分化度などを総合して決定されている．したがって術前に癌の広がりを的確に把握することは，手術術式の決定に重要である．今回，われわれは，経肛門的直腸内超音波検査法を直腸癌症例に施行し，直腸癌の壁深達度診断における本検査法の有用性と問題点について検討したので報告する．

＜1986年9月3日受理＞別刷請求先：山下　裕一
〒830　福岡県久留米市旭町67　久留米大学医学部第1外科

対象および方法

1．対象

久留米大学第1外科において1983年9月から1985年8月までに術前に本検査を施行し手術を行い，切除標本の全割組織検索が行われた直腸癌症例60例であった．その内訳は，Rs 8例，Ra 17例，Rb 35例であった．なお，直腸癌の臨床ならびに病理上の取扱い方法については，大腸癌取扱い規約[6)]に従い行った．

精査を目的とした本検査は，手術前日の大腸プレパレーション終了後に施行した．2時間前後の排尿禁止による膀胱充満を行い，腸蠕動抑制を目的として鎮痙剤の筋注を行った．被検者を砕石位とし指診にて直腸内を検索した後経肛門的に超音波プローブを挿入しプローブに付いた注水口から脱気水約200mlを注入またはプローブ先端にゴムバルーンを装着しバルーン内に脱気水10～20mlを注入し，プローブと癌腫の間に介在する空気を排除し直腸内超音波走査を施行した．癌腫が直腸前壁に存在する症例は，適時側臥位とし検査を行った．

2．超音波断層装置

図1　使用した超音波プローブ．上方はフレキシブルプローブ，下方は硬性プローブ

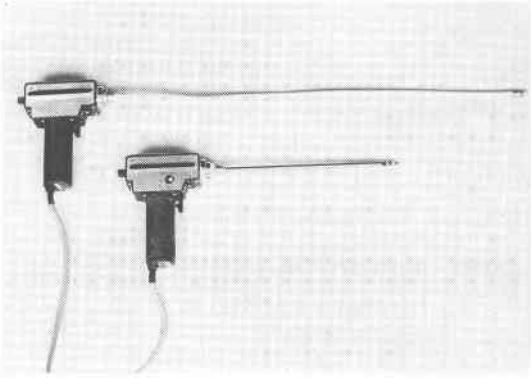

使用した装置は，Aloka 社製 SSD-520に経肛門的に直腸腔内に挿入可能な外径7mmの硬性プローブ(ASU-58, 5.0, 7.5MHz)および外径10.4mmのフレキシブルプローブ（ASU-59, 5.0, 7.5MHz）を装着したラジアルスキャナーであった(図1)．得られた超音波画像は，プローブの長軸方向に垂直な断層像であった．

3．直腸癌壁深達度の判定方法

超音波画像上直腸壁は5層に表示され，内腔側より数えて第1層は粘膜層の一部を含む境界エコーで高エコー層，第2層は粘膜層および粘膜筋板に相当する低エコー層，第3層は粘膜下層に相当する高エコー層，第4層は固有筋層に相当する低エコー像，第5層は直腸周囲組織に相当する高エコー層として描出された(図2)．直腸癌は辺縁不整なその内部に高エコーレベルの散在する全体として低エコーの像として描出された(図3)．さらに前立腺，精嚢，膣，膀胱もプローブの長軸に垂直な断層像として描出された(図4)．以上の断層像をもとに，直腸癌壁深達度診断は直腸癌の5層構造の各層の癌による破壊・消失の有無により判定し，他臓器癌浸潤は画像上癌腫が連続性に他臓器に及んだ場合とした．これらの壁深達度は大腸癌取扱い規約[6]に準じ以下の6段階に分類した．uM：超音波画像上癌が粘膜層にとどまり，粘膜下層に及んでいない．uSM：超音波画像上癌が粘膜下層にとどまり，固有筋層に及んでいない．uPM：超音波画像上癌が固有筋層にとどまり，これを越えていない．uSS または uA_1：超音波画像上癌が固有筋層を越えているが，漿膜表面に出ていない(漿膜を有する部位)．または，癌が固有筋層を越えているが，さらに深くには浸潤していない(漿膜を有しない部位)，uS または uA_2：超音波画像上癌が漿膜表面に露出している．または癌が固有筋層を越えてさらに深く浸潤しているが，他臓器に浸潤していない．uSi または uAi：超音波画像上癌が明らかに他臓器に浸潤している．

図2　正常直腸壁の超音波断層像．直腸壁は5層構造として描出され，第1，3，5層は高エコー層(矢印)，第2，4層は低エコー層である．

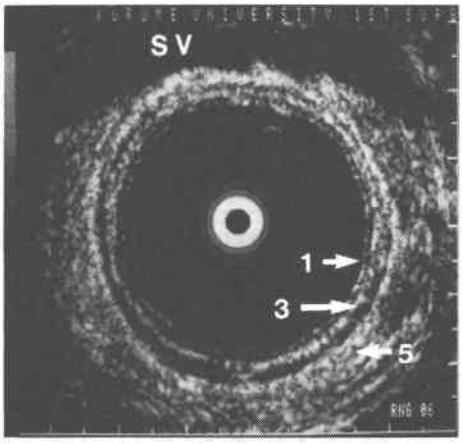

図3　直腸癌の超音波断層像．上段は粘膜下層(sm)まで，下段は固有筋層(pm)まで浸潤した直腸癌(T)である．

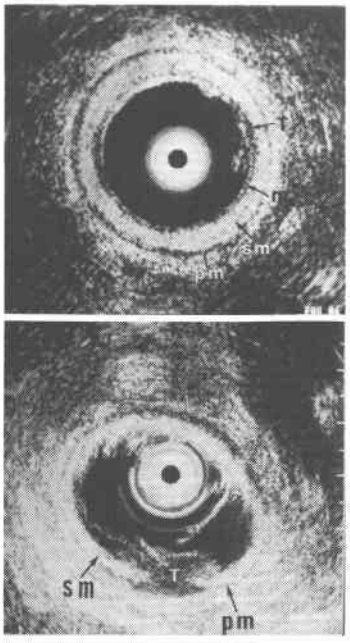

4．病理組織学的検索

切除直腸は，10%フォルマリン液で十分に固定した

図4　直腸周囲臓器の超音波断層像．前立腺（P），精嚢（SV），腟（Vag），膀胱（UB）を示す．

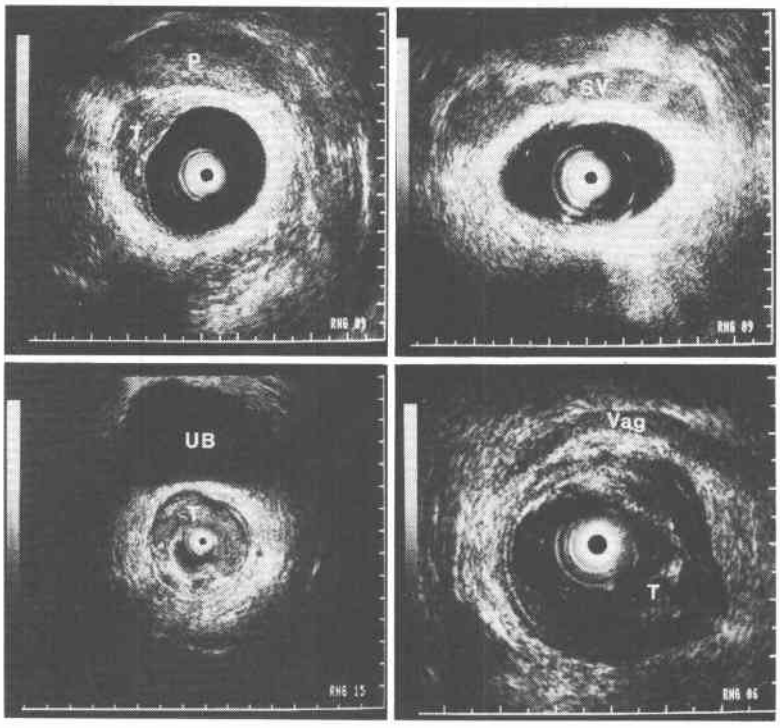

後に，長軸に平行に約5mm間隔で切り出しを行った．全割組織切片はパラフィン包埋後，薄切標本を作製し各種染色を行った．直腸癌組織分類ならびに組織学的壁深達度は，大腸癌取扱い規約[6]に従い分類した．さらに，癌の周囲組織に対する浸潤増殖様式（infiltrative growth；INF）ならびに癌周囲の炎症細胞浸潤（リンパ球，プラズマ細胞，好中球，好酸球など）をその程度により軽度以下，中等度，強度の3段階に分けて検討した．

結　果

1．直腸癌壁深達度診断における超音波診断と病理組織学的診断の対比

超音波診断により癌浸潤が粘膜下層まで達していたuSM症例は3例であり，そのうち2例が病理学的に癌の壁深達度はsmであったが1例はmであった（図5）．超音波診断により固有筋層まで達していたuPM症例は5例であり，病理診断は3例がpm，2例がsmであった．超音波診断がuSSまたはuA_1であった11例の病理診断は，3例がssまたはa_1であり，5例はpm，3例はsまたはa_2であった．超音波診断がuSまたはuA_2であった32例の病理診断は，24例がsまたはa_2（図6）であり，6例はssまたはa_1，pm（図7）およびsiがおのおの1例であった．超音波診断がuSiまたはuAiであった9例の病理診断は，4例がsiまたはaiであり，5例はsまたはa_2であった．これらの超音波診断による正診率は，uSMが66.7%，uPMが60%，uSSまたはuA_1が27.3%，uSまたはuA_2が75%，uSiまたはuAiが44.4%であり，全体として60%であった（表1）．

2．組織型と超音波診断

高分化腺癌37例中正診であった症例は19例であり，誤診であった症例は18例であった．中分化腺癌17例中正診であった症例は11例，誤診症例は6例であった．低分化腺癌および粘液癌の症例はそれぞれ1例と5例でありともに正診であった（表2）．

3．癌の周囲組織に対する浸潤増殖様式（INF）と正診率

浸潤増殖様式（INF）分類からみた正診および誤診症例数は，INFαは正診12例，誤診11例であり，INFβは正診19例，誤診11例，INFγは正診6例，誤診1例であった（表3）．

4．癌周囲の炎症細胞浸潤の正診率に及ぼす影響

図5　uSMと誤診した症例の超音波像と病理標本．画像上癌（T）は粘膜下層まで浸潤しuSMと診断したが，病理所見はm癌であった．

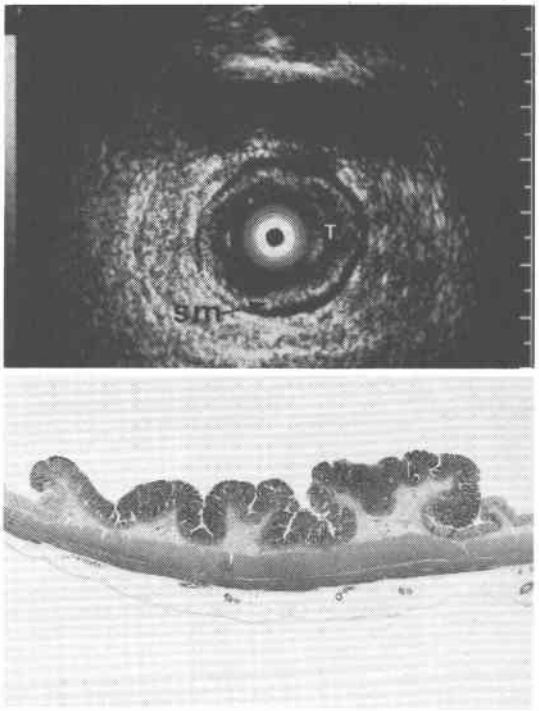

表1　直腸癌壁深達度診断の正診率

深達度		超音波診断					
		uM	uSM	uPM	uSS uA_1	uS uA_2	uSi uAi
組織学的診断	m		1				
	sm		**2**	2			
	pm			**3**	5	1	
	ss a_1				**3**	6	
	s a_2				3	**24**	5
	si ai					1	**4**
正診率 %			66.7	60.0	27.3	75.0	44.4

表2　組織型と超音波診断

	正診例	誤診例
高分化腺癌	19	18
中分化腺癌	11	6
低分化腺癌	1	
粘液癌	5	

正診であった36例のうち炎症細胞浸潤が軽度以下であった症例は19例，中等度であった症例は11例，強度であった症例は6例であった．一方，偽陽性であった20例中，その程度が軽度以下であった症例は2例，中等度9例，強度9例（図7）であり，偽陰性であった4例中その程度が軽度以下であった症例は2例，中等度であった症例は2例であった（**表4**）．

表3　癌の浸潤増殖様式（INF）と正誤診例の対比

INF	正診例	誤診例
α	12	11
β	19	11
γ	6	1

考　察

直腸癌の壁深達度を術前に把握しようとする試みは，直腸指診をはじめとしX線学的，内視鏡学的な面から続けられてきた．しかし，術者や読影者の技量によりその診断能も異なり客観性に欠ける面もあり，いまだ満足のいくものではない．以前より著者らは，血管造影所見と壁深達度との対比を行い血管造影法は直腸癌の壁深達度をかなり的確に診断しうる検査法であると報告してきた[7]．しかし，その侵襲性が臨床でのルーチン検査として一つの限界となっている．一方，最近の診断機器の進歩はめざましく，とりわけ超音波機器の解像力の向上，応用範囲の拡大は目をみはるものがある．前立腺病変に対する検査法として臨床応用された経肛門的直腸内超音波検査法もその一つであり[8]，さらに子宮癌[9]，直腸癌[4)5)]に対する試みがなされ，その有用性が指摘されている．

今回行った5.0および7.5MHzのラジアルスキャン装置を用いた直腸癌壁深達度診断は，直腸壁を超音波画像上5層構造としてとらえ，直腸癌によるこの層構造の破壊・消失から癌の壁深達度を診断するものであり，従来の直腸指診，X線，内視鏡による壁深達度診断法とは異なるものであった．超音波画像上描出された直腸壁の層構造と組織学的な層構造との対比については，第1層は境界エコーおよび粘膜層の一部，第2層は粘膜層と粘膜筋板，第3層は粘膜下層，第4層は固有筋層，第5層は周囲組織に相当すると考えられている．この層構造の解釈は，第5層を除き超音波内視鏡による胃壁の層構造の概念[3)10)]と同じである．しかし，第1層，第2層の解釈については異なる解釈もなされ[11)]いまだ一定の見解は得られていない．

本検査法を施行した症例の直腸癌壁深達度の正診率と病理組織学的所見とを対比検討した結果，組織型との関係は症例数の豊富であった高分化腺癌と中分化腺癌では，その組織型が正診率に明らかな影響を与えたとは思われなかった．そして，癌の周囲組織に対する

図6　a_2癌の超音波断層像と病理標本．画像上癌（T）は固有筋層（pm）を明らかに越え，病理標本でも同様の所見である．

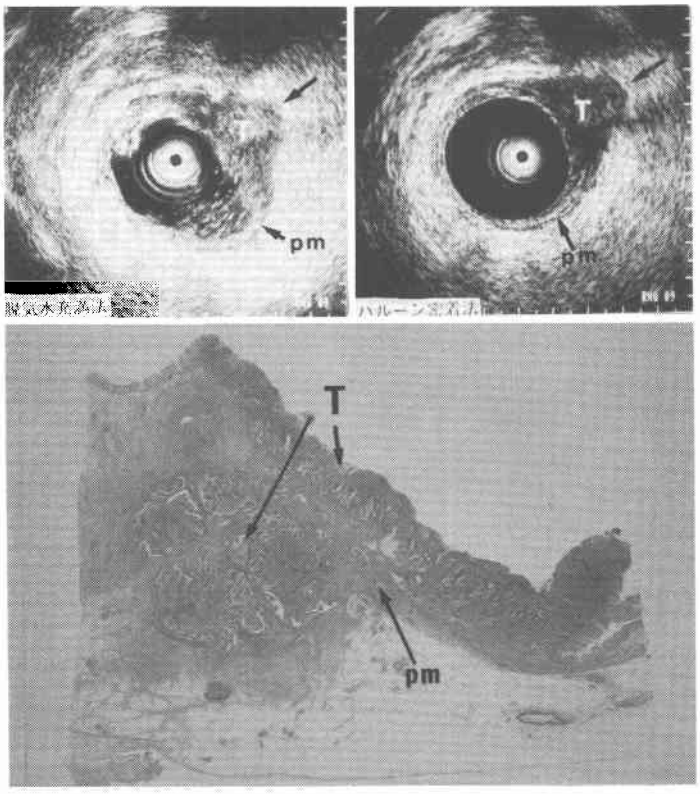

図7　uA_2と誤診した症例の超音波像と病理標本．画像上癌（T）は固有筋層（pm）を越えているが，病理標本では癌は固有筋層内にとどまり，その部の固有筋層は肥厚し強度の炎症細胞浸潤（矢印）が認められる．

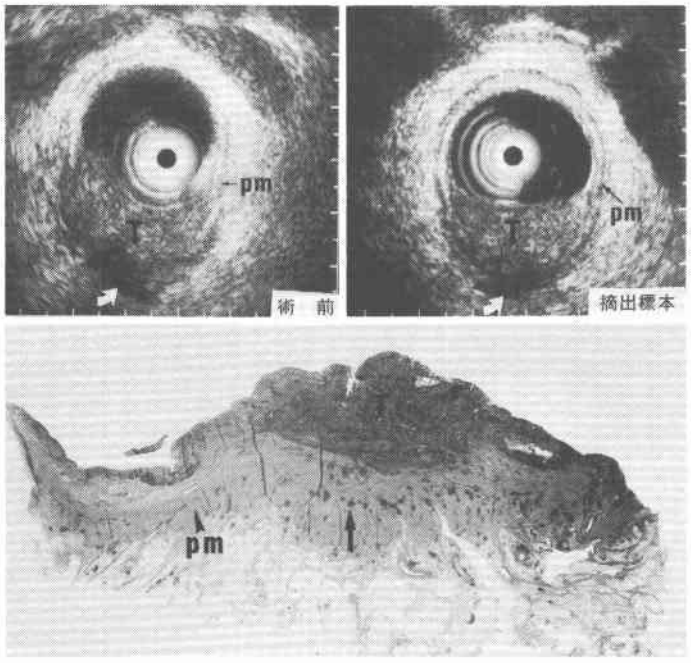

表4　炎症細胞浸潤の程度と正誤診例の対比

	軽度以下	中等度	強度
正診例	19	11	6
偽陽性例	2	9	9
偽陰性例	2	2	

浸潤性増殖様式(INF)と正診率との関係も，浸潤性増殖が強くなるにつれ正診率が低下するという傾向は認められなかった．しかし，偽陰性例4例中2例はINFγであり，細胞レベルでの次層への浸潤は超音波画像上とらえうるものではなく，偽陰性をじゃっ起する一要因であると考えられた．一方，癌周囲のリンパ球，プラズマ細胞，好中球，好酸球などの炎症細胞浸潤の程度を3段階に分け正診例と誤診例について検討した結果，正診であった症例は炎症細胞浸潤の程度は軽度以下であり，逆に偽陽性症例のその程度は強かった．したがって超音波診断において誤診を起こす主な要因として，癌周囲の炎症細胞浸潤が指摘できた．このことは逆に，超音波画像上癌とその周囲の炎症細胞浸潤部とを鑑別できないことを示唆するものであった．

このように本検査法は，今後直腸癌の壁深達度診断に対して優れた検査法になると考えられるものの，問題点は少なからず認められた．そこで誤診例についての検討が，そのまま本検査法の限界を知るものと思われた．直腸癌病巣と直腸壁の組織学的層構造を超音波特性から検討してみると次のような問題点があげられた．病理組織学的にm癌とsm癌とを分ける上で粘膜筋板がその両者を区別するものである．しかし，超音波画像上粘膜筋板は，粘膜層とともに第2層を形成すると考えられている．このことは，超音波画像上m癌とsm癌とを区別する粘膜筋板が，第2層として，粘膜層と同じエコーレベルの低エコー層として描出されるため，粘膜筋板を1つの層としてとらえ癌の浸潤の有無を判定することが不可能であることを示している．さらに癌腫も第2層同様，低エコーレベルであるため癌腫を含めその近傍の第2層の変化の判読をより困難なものにしている．そこで著者らは，第3層にまったく変化がない場合をm癌とし，癌腫の広がりを画像上判読せず次層（第3層）の変化で間接的に判読している．この判定方法は，理論的には解釈可能であるが，実際上はいくつかの問題点が指摘された．すなわち，良好な画像を得るため直腸腔内にバルーン挿入または注水を行っている．これが2次的に腫瘍部を圧迫しm癌症例において第3層の変形をじゃっ起・増強していることが経験された．さらに，m癌症例のあるものは，癌病巣は直腸壁と同心円状の平坦なものでなく絨毛状であり，病巣直下の粘膜筋板・粘膜下層は波状に凹凸を形成し直腸腔内に突出している．これが結果的には超音波画像上同心円状の層構造からみた壁深達度診断においてm癌とsm癌との鑑別をより困難なものにしていることが推察された．

進行した直腸癌において誤診を起こす要因もいくつか指摘できた．例えば，超音波診断上uA_2と判定する根拠は，癌腫は明らかに固有筋層（第4層）を破壊し，さらに第5層に及ぶ場合としている．しかし，実地診断に際し超音波画像上uA_2と判定したけれど病理組織学的にはa_1またはpmであった症例が多数認められた．この理由は，第4層が低エコー像であり癌腫も同様に低エコーレベルを示し，加えて癌周囲に中等度以上の炎症細胞浸潤を認めた症例においては，画像上癌の浸潤範囲の判読を困難なものにしているためと考えられた．uAi症例についても同様に，画像上癌周囲の炎症細胞浸潤を癌浸潤と判断した症例もあり，正診率44.4%と予想以外に低い結果であった．今回の検討で，本検査法の正診率の高低は，直腸癌の組織型とはあまり関係がなく，癌周囲の炎症細胞浸潤の程度により影響される結果がでた．超音波画像上とらえられた所見はあくまでも超音波診断であり，同一エコーレベルの随伴性病変や顕微鏡下でしかとらえられない細胞レベルの癌浸潤については診断不能であり，これらはあくまでも病理組織学的にのみとらえうる所見である．ここに本検査法の限界があると思われた．したがって，本検査を施行するにあたり随伴性の変化や細胞レベルの癌浸潤は，少なからず存在することを念頭におき診断してゆかざるをえない．

おわりに

経肛門的な直腸内超音波検査の直腸癌壁深達度診断における正診率と問題点について検討した．

直腸癌60症例に本検査を施行し，超音波画像上その深達度がSM′と判定した3例中2例，PM′と判定した5例中3例，SS′またはA'_1と判定した11例中3例，S′またはA'_2と判定した32例中24例，Si′またはAi′と判定した9例中4例が病理所見と一致し正診であった．

誤診の原因としては，癌周囲の炎症細胞浸潤が指摘された．一方，癌の組織型ならびに周囲組織に対する浸潤性増殖様式(INF)と正診率との間には一定の傾向は認められなかった．

直腸癌の壁深達度診断にあたり直腸癌を層構造としてとらえる本検査法は，従来の各種検査法に比較し一

歩進んだものといえる．しかし，直腸癌の超音波断層像と組織学的層構造との対比について解決すべき問題点，超音波機器面での改良すべき問題点などもあり，現在ただちに一般化可能な検査法であるとはいえない．今後，問題点を解決し症例を重ね評価に耐えうる判定方法を確立することにより，本検査法は有用な直腸癌検査法の一つとなりえる可能性をもつと考えられた．

文　献

1) 久米川啓：内視鏡的超音波検査による食道癌壁深達度，リンパ節転移診断の臨床的研究．日消外会誌 18；1774—1783，1985
2) 中村常哉，中澤三郎，芳野純治：超音波内視鏡による胃癌深達度診断こ検討．日消病会誌 83：625—634，198．
3) 山中桓夫，吉田行雄，上野規男ほか：超音波内視鏡による胃癌深達度診断—判定方法とその問題点—．日消病会誌 82：1865—1874，1985
4) 斉藤典男，鈴木　秀，布村正夫ほか：直腸癌診断における経直腸的超音波断層法について．日本大腸肛門病会誌 37：522—528，1984
5) 磯本浩晴，掛川暉夫，納富昌徳ほか：経肛門的直腸内超音波検査法による直腸癌壁深達度の診断．外科診療 27：1198—1200，1985
6) 大腸癌研究会編：大腸癌取扱い規約．改訂第4版，東京，金原出版，1985
7) 池田浩三：大腸癌の血管像および微細血管構築．久留米医会誌 40：796—822，1977
8) 渡辺　泱：経直腸的超音波断層法の開発と応用．日泌会誌 65：613—621，1974
9) 中曽庸博：子宮頸癌の進展に関する経直腸的超音波断層法の検討．超音波医 11：295—301，1984
10) 相部　剛，富士　匡，浅上文雄ほか：超音波内視鏡の検討(第2報)．Gastroenterol Endosc 24：1900—1909，1982
11) 巾　秀俊，鈴木直人，柳田謙蔵ほか：経直腸的超音波断層法による小骨盤腔の超音波解剖と直腸癌の検討．日本大腸肛門病会誌 38：237—242，1985