日消外会誌　20（7）：1790～1793，1987年

肝動脈塞栓術により重篤な肝膿瘍を呈した2例

東北大学第1外科
小熊　信　阿部　道夫　藤谷　恒明　佐藤　隆次
酒井　謙次　鈴木　正徳　大和田康夫

TWO CASES OF SERIOUS LIVER ABSCESS CAUSED BY TRANSCATHETER ARTERIAL EMBOLIZATION

Shin OGUMA, Michio ABE, Tsuneaki FUJIYA, Ryuji SATO, Kenji SAKAI, Masanori SUZUKI and Yasuo OOWADA
First Department of Surgery, Tohoku University School of Medicine

索引用語：肝動脈塞栓術，肝膿瘍

はじめに

肝細胞癌を中心とした肝悪性腫瘍に対し，最近肝動脈塞栓術（transcatheter arterial embolization，以下TAEと略す）が積極的に行われるようになり，その治療効果も従来の姑息的治療法に比べ良好とされている[1]．一方，胆のう炎，消化管出血など，TAEによる合併症も少なからず報告されて[2)~5)]きた．

今回，著者らは十二指腸乳頭部癌および膵癌に対する膵頭十二指腸切除術，膵全摘術後の肝転移巣にTAEを施行し，重篤な肝膿瘍を合併した2症例を経験したので若干の文献的考察を加えて報告する．

症　例

症例1：57歳，男性

昭和57年11月に十二指腸乳頭部癌にて膵頭十二指腸切除術を施行した．その後順調に経過していたが，昭和59年8月にcomputed tomography（以下CTと略す）および超音波検査で肝右葉に径4cm大の肝転移巣を認めたため，血管造影を施行した．血管造影上，肝右葉に径4cm大のhypervascular tumorが確認されたため肝動脈右枝よりMitomycin C（以下MMCと略す）10mgを含ませたゲルフォーム細片（1×1mm）にてTAEを施行した（図1）．TAE施行後3日目より38℃台の発熱が続き，2週間目の超音波検査で肝膿瘍と診断した．同部位にエコーガイド下でドレナージを施行したところ，約500mlの膿汁の排出を認め，細菌検査ではstreptococcus faecalis, citrobacter freundi, bacteroidesが検出された．しかしその後も臨床症状は改善されず，TAE後約1カ月目の腹部単純写真では腹腔内に大量のairを認めるようになり，肝膿瘍の腹腔内破裂による横隔膜下膿瘍と診断した（図2，3）．再度横隔膜下膿瘍にエコーガイド下でドレナージを施行し，約800mlの膿汁の排出を認めた．その後しばらく発熱が続いたが，TAE後約2カ月目ごろより徐々に全身状態の改善とともにCT，超音波所見の改善を認め，退院となった．

図1　TAE施行前の血管造影写真（症例1）．総肝動脈からの血管造影では肝右葉に径4cm大の腫瘍濃染像を認めた．

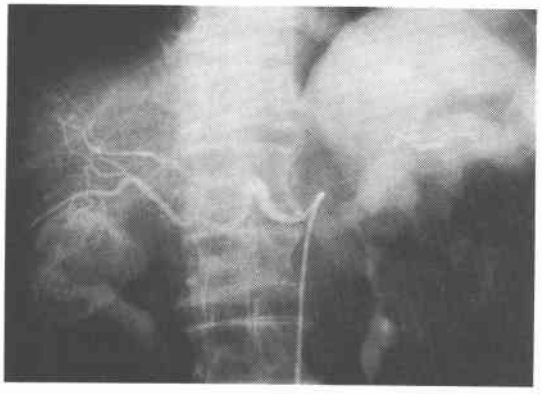

症例2：59歳，男性．

昭和59年8月膵癌にて膵全摘出術を施行した．その後経過観察をしていたが，昭和60年5月ごろより食欲

＜1986年9月3日受理＞別刷請求先：小熊　信
〒980　仙台市星陵町1－1　東北大学医学部第1外科

図2　TAE後のCT写真（症例1）．肝右葉内にlow density areaとgas産生を認めた．

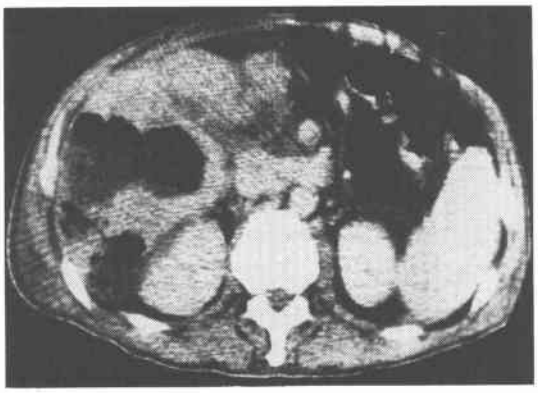

図3　TAE後約1カ月目の腹部単純写真（症例1）．左下側臥位の腹部単純写真で腹腔内に大量のairを認めた．

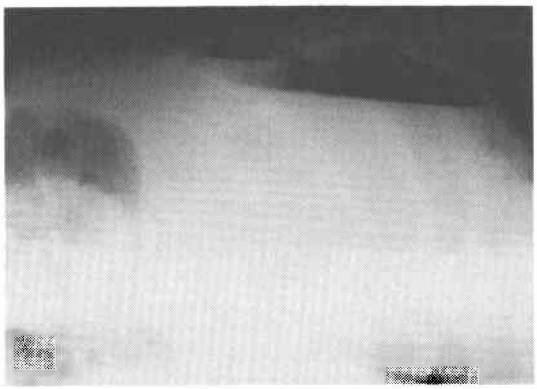

図4　TAE前のCT写真（症例2）．肝右葉に約2cm大のlow density arcaを認めた．

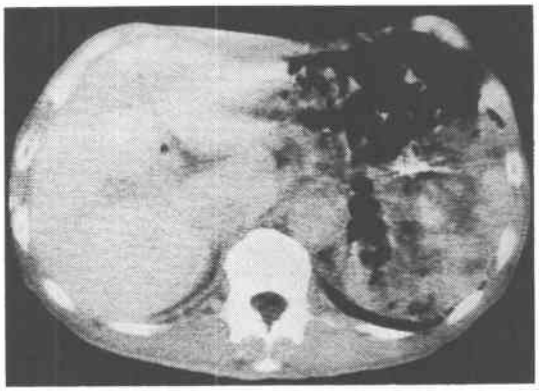

図5　剖検肝の割面像（症例2）．TAE領域に一致して肝右葉にgas gangreneを呈していた．

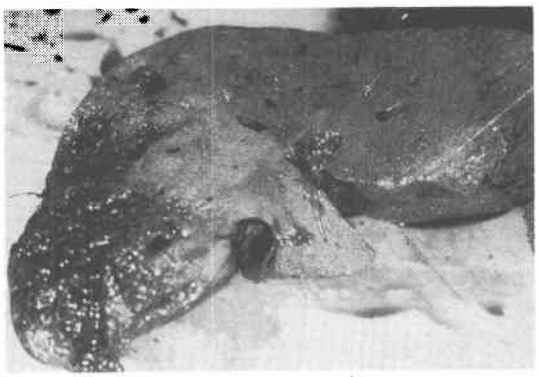

図6　症例2の肝組織像(HE染色，×40)．組織学的にはhoney comb structureを呈していた．

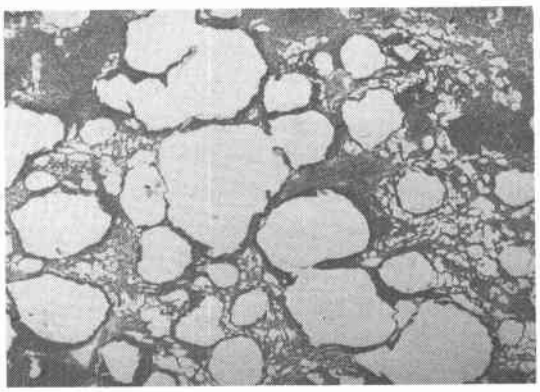

不振が出現してきたため入院のうえ，CT，腹部超音波検査などの精査を行った．画像診断上，肝右葉に約2cm大の転移巣とpneumobiliaを認めた(図4)．血管造影検査では肝動脈右後下枝にencasementと圧排像が認められた．そこでこの肝転移巣に対して肝動脈右枝よりMMC 10mgを含んだゲルフォームにてTAEを施行した．TAE施行後翌日より38℃～40℃台の発熱，および呼吸困難が出現し徐々に全身状態が悪化していき，3日目に死亡した．

剖検所見：肝は全体にスポンジ状で，gas gangreneの状態を呈していた(図5)．Couinaud分類のS5領域に胡桃大の転移巣の残存が認められ，組織学的に管状腺癌が確認された．また，honey comb structureで海綿状になった部分には嫌気性菌と思まれる桿菌のcolonyが認められた(図6，7)．同部では周囲の炎症反応がほとんどなく，ほかに大脳，心，副腎，腎，にも同様の桿菌のcolonyが認められ，septicemiaを示唆した．腹腔内には悪臭を有する気体の貯留があり，気

図7　症例2の肝組織像(HE染色,×400).海綿状になった部分には嫌気性菌と思われる桿菌のcolonyが認められた.

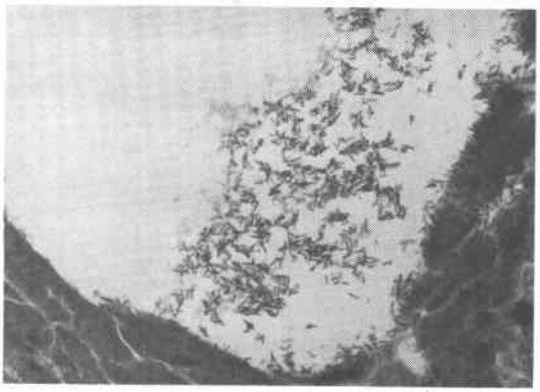

腹状態であった.心腔内には同様に泡沫状の空気が大量に存在し,空気塞栓が大脳および小脳の,特に白質に著明に認められた.肺はショック肺の状態であり強い出血と浮腫を認めた.

考　察

最近肝細胞癌や転移性肝癌に対しTAEが施行されるようになり,その効果は広く認められるようになったが,一方,TAEによる合併症も散見されるようになった.

これまでのTAEによる合併症としては,肝不全,胆嚢炎,胆管壊死,上部消化管出血,肝膿瘍などが報告されている[2)~6)].しかしこれら多くの症例では塞栓物質の大きさに注意し,塞栓物質の目標とする血管以外への迷入を防止すれば避けられる合併症である.また肝不全については門脈腫瘍塞栓例や重度肝機能障害例などにみられ,その適用もほぼ確立されてきている[1)].一方,TAE後の肝膿瘍や広範囲な壊死の発生頻度は報告者により違いがみられ,0～5%[7)8)]と比較的まれでありその原因も必ずしも明確になっていない[9)10)].

Doppmanら[11)]は閉塞性黄疸時にTAEを施行すると広範囲な壊死や肝膿瘍が生じることを実験的に証明している.これは閉塞性黄疸時には末梢の拡張した肝内胆管が低圧系の門脈を圧迫し,門脈系の流入血流が減少するため肝血流量はより肝動脈に依存するようになり,このような病態下でTAEを施行した場合肝実質に著しい虚血性変化をもたらし,広範囲な壊死や膿瘍を生じると述べている.

また,Stothertら[10)]は胃十二指腸潰瘍からの出血に対しそれぞれの支配動脈にTAEを施行したところ,一部の塞栓物質が肝動脈に流入し肝に広範な壊死や膿瘍を生じた例を報告している.これらは大量出血というショック状態下では肝への門脈血流も著しく障害されていると推定され,このような状態下でのTAEは肝へ重大な支障をきたしうることを示唆している.

しかしこのような病態は特殊な状況であり,他の報告でもみられるような肝膿瘍発生の主因とは認めがたいものと思われる.事実,今回著者らが経験した2症例とも肝への循環障害や閉塞性黄疸などの病態はTAE施行前には認められていない.

一方,Doppmanら[12)]はサルを用いた実験では,肝動脈の近位側でTAEを行った症例よりもより末梢側で行った症例ほど肝機能は障害され,また広範な壊死や膿瘍を生じやすいと述べている.しかし実際,臨床的には肝硬変を伴った肝癌に対してTAEを行うことが多く,著者らはこのような症例にはできるだけ末梢までカテーテルを挿入しTAEを施行しているが,これまで今回の2症例を除いては膿瘍形成などの重篤な合併症は経験していない.また,Jochimsenら[13)]は肝動脈結紮術を施行した64例中6例に肝膿瘍の発生をみており,結紮術によって壊死に陥った腫瘍へ門脈血内のbacteriaが感染し,肝膿瘍が発生したのではないかと述べている.このように臨床的には末梢側でのTAEそのものが肝膿瘍を招来しやすいとは言いがたいと考えられる.

しかし前述したDoppmanらの報告では肝膿瘍や壊死を生じた症例の肝組織をみてみると,多くのbile cystやbile lakeの形成が認められており,これらの所見より彼らはperipheral embolizationにより末梢胆管上皮まで壊死に陥り,そのために肝内胆汁が胆管外に漏出しbile cystやbile lakeを形成したものと考察しており,これに何らかの感染が加わることによって肝膿瘍が生じる可能性を示唆している[14)].

著者らが経験した2症例は原発巣は違うものの,それぞれ膵頭十二指腸切除術,膵全摘出術が施行されており,胆道再建法としては両者とも十二指腸乳頭括約筋の機能が廃絶されている総胆管空腸吻合術が施行されていた.また超音波検査上,肝内胆管内にはpneumobiliaが認められたことからも,消化管からの肝内胆汁への汚染が推測され,肝膿瘍が発生しやすい状態にあったものと考えられる.著者らが経験した十二指腸乳頭括約筋の機能廃絶例に対するTAE施行例はこの2例のみであるが,いずれも重篤な肝膿瘍や肝壊死を認めた.症例2ではTAE領域に一致してgas

gangreneを認め，さらに多数のbacteriaもみられた．これらのbacteriaは他の臓器にも多数みられ，すでにsepticemiaの状態にあったものと思われる．これらのことから2症例はTAEにより，末梢の胆管上皮が壊死に陥り，これにより汚染されていた胆汁が肝実質内に急速に漏出し，ガス産生性の嫌気性菌が肝膿瘍および壊死を招来させたものと推測される．したがってこのような観点からTAEによる肝膿瘍の発生形成として，これまでいわれてきたような著しい循環障害によるものだけでなく，胆道系の上行感染が危ぐされるような症例では通常のTAEでも胆道系を介して致死的な膿瘍や壊死を形成すると考えられる．

結　語

手術によって十二指腸乳頭括約筋の機能が廃絶された症例の肝転移巣にTAEを施行し，重篤な肝膿瘍を合併した．肝内胆管の上行感染が危ぐされるような症例に対するTAEは慎重に行わなければならないと考えられる．

文　献

1) 山田龍作：肝細胞癌に対する肝動脈塞栓治療法について．癌の臨　28：719—724，1982
2) Miller FJ Jr, Mineau ED: Transcatheter arterial embolization, major complication and their prevention. Cardiovasc Intervent Radiol 6：141—149，1983
3) 松浦隆志，塚本良樹，中田　肇ほか：肝癌に対する肝動脈塞栓術後の合併症．癌の臨　29：164—167，1983
4) 土亀直俊，高橋睦正，仏坂博正ほか：肝悪性腫瘍の塞栓療法後にみられた急性胃病変．日医放線会誌 44：1501—1507，1984
5) Takayasu K, Moriyasu N, Muramatu Y et al: Gall bladder infarction after hepatic artery embolization. AJR 144：135—138，1985
6) Pueyo I, Guzman A, Fernandez F et al: Liver abscess complicating embolization of focal nodular hyperplasia. AJR 133：740—742，1979
7) Chuang VP: Hepatic artery embolization in the treatment of hepatic neoplasms. Radiology 140：51—58，1981
8) Allison DJ, Jordan H: Therapeutic embolization of the hepatic artery, a review of 74 procedures. Lancet 8429：595—599，1985
9) Trojanoski JQ: Hepatic and splenic in fraction: Complication of therapeutic transcatheter embolization. Am J Surg 139：272—277，1980
10) Stothert JC Jr, Dubuque TJ Jr, Srivistal S: Massive hepatic necrosis following selective arterial embolization. Mo Med 76：489—491，1979
11) Doppman JL, Girton MRT, Vermess M: The risk of hepatic artery embolization in the presence of obstructive jaundice. Radiology 143：37—43，1982
12) Doppman JL, Girton MRT, Kahn ER: Proximal versus peripheral hepatic artery embolization, experimental study in monkeys. Radiology 128：577—588，1978
13) Jochimsen PR, Zike WL, Shirazi SS et al: Iatrogenic liver abscess. Arch Surg 113：141—144，1978
14) Doppman JL, Dunnick NR, Girtion M et al: Bile duct cysts secondary to liver in farct: Report of a case and experimental production by small vessel hepatic artery occlusion. Diagn Radiol 130：1—5，1979