日消外会誌　20（7）：1797～1800，1987年

種々の合併症を伴った胆嚢欠損症の1例

北海道大学第1外科
佐々木文章　柿田　章　高田　尚幸
石村　美樹　高橋　弘昌　内野　純一

A CASE REPORT OF CONGENITAL ABSENCE OF THE GALLBLADDER WITH VARIOUS ANOMALIES OF THE BILIARY TRACT

Fumiaki SASAKI, Akira KAKITA, Naoyuki TAKADA, Yoshiki ISHIMURA, Hiromasa TAKAHASHI and Junici UCHINO
The First Department of Surgery, Hokkaido University School of Medecine

索引用語：胆嚢欠損症，副肝管，傍乳頭総胆管十二指腸瘻

はじめに

胆管と胆嚢の奇形は比較的頻度の多い疾患であり，剖検例の10%くらいとされている[1]．

胆嚢の奇形はさまざまなものがあるが[2]，先天性胆嚢欠損症は比較的頻度の少ない疾患である．最近，当科で傍乳頭総胆管瘻・肝内結石症・総胆管結石症・副肝管を伴った胆嚢欠損症の1例を経験した．胆嚢欠損症に肝内結石症や総胆管結石症を伴った例の報告[3)4)]はあるが，本症のような例は報告がないので，若干の考察を加え報告する．

症　例

症例：77歳，女性．

主訴：心窩部痛．

家族歴：特記すべきことはない．

既往歴：40歳台のとき，胆石症の診断にて某医に2週間程の入院を3～4回繰り返した．右季肋部痛と発熱を伴ったが，黄疸はなかった．手術は施行されなかった．50歳台半ばより高血圧の診断にて投薬を受けている．

現病歴：昭和60年8月上旬より食思不振・心窩部痛出現．10月2日当院内科受診．外来検査として上部消化管造影を行ったところ胆道系が造影された．精査のため10月18日入院となり，諸検査の結果，肝内結石症・総胆管結石症・胆嚢結石症を疑われ当科転科となった．

現症：体格・栄養は中等度．眼球強膜に黄疸はなく，眼瞼結膜に貧血をみとめない．血圧120/60，脈拍64/分と正常であった．胸部は理学的に異常所見はなかった．腹部は平担かつ軟であり，圧痛はなく腫瘤は触知しなかった．肝・脾は触れなかった．

表1　検査成績

血液検査		GOT	14
赤血球	410×10^4	GPT	5
白血球	6200	AL-P	8.4
血色素	12.2g/dl	Ch-E	895
Ht	37.3%	LDH	266
血小板	19.1×10^4	LAP	48
肝機能検査		γ-GTP	13
総蛋白	6.7g/dl	TTT	0.8
蛋白分画		ZTT	9.7
Al	59.5%	総コレステロール	
α_1	3.2		148mg/dl
α_2	8.6	アミラーゼ	244IU/l
β	8.2	尿検査	
γ	20.5	蛋白	(-)
A/G	1.47	糖	(-)
総ビリルビン		ウロビリノーゲン	
	0.4mg/dl		(±)

入院時検査所見：血液・生化学・尿検査の結果は表1に示すが，コリンエラステーゼ値が軽度の低下を示していたが，ほかに異常所見はなかった（表1）．

立位腹部単純X線写真で，総胆管および左右の肝内胆管にガス像をみとめる（図1）．総胆管は拡張していることがわかるが，結石様陰影はない．上部消化管造影を行ったところ，バリウムは胆管へ逆流し，一部は肝内胆管まで達していた（図2）．

Endoscopic retrograde chorangiopancreaticography（以下ERCP）を行ったところ，乳頭部の口側に憩室様の大きな異常開口部がみられた．乳頭部よりカニューレを入れてみたところ，その先端部が憩室様に見えたところの奥に達するのが，内視鏡的に観察する

＜1986年9月3日受理＞別刷請求先：佐々木文章
〒060　札幌市北区北14条西7丁目　北海道大学医学部第1外科

図1　立位腹部単純X線写真：総胆管および肝内胆管にガス像を認める．

図2　上部消化管造影：バリウムが総胆管，さらには肝内胆管まで逆流していることを示す．

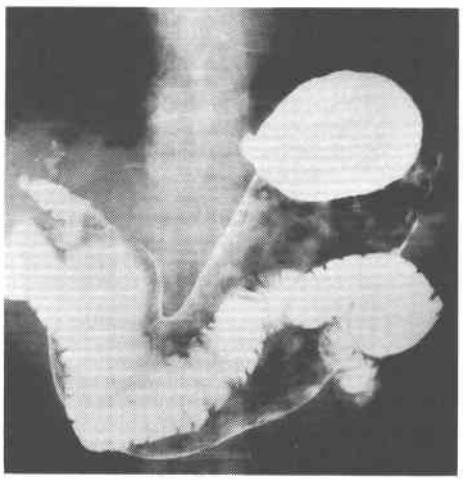

図3　ERCP所見：乳頭よりカニュレーションしているところで，先端の一部が瘻孔より見える．

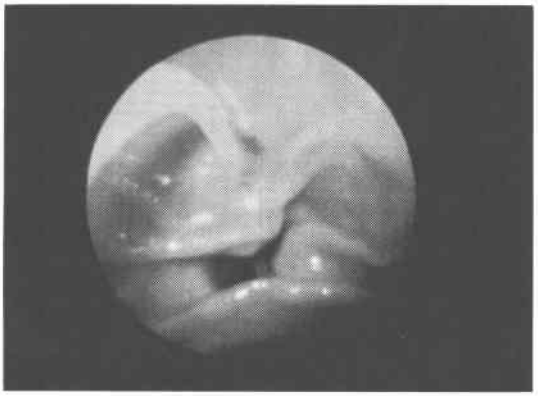

図4　ERCP像：拡張した総胆管と肝内胆管に結石と思われる透亮像がみとめられる．胆嚢・胆嚢管は造影されない．

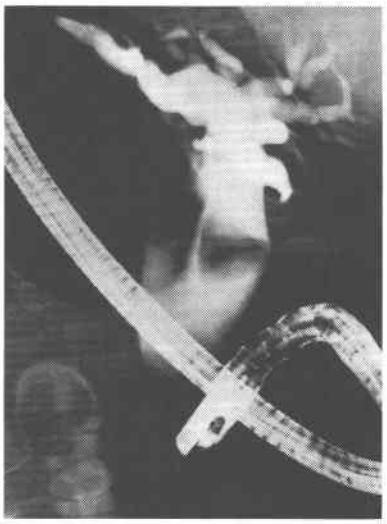

ことができた(図3)．この所見より，憩室様に見えたところは内胆汁瘻であろうと考えられるにいたった．乳頭よりカニュレーションし，造影をおこなったが，総胆管・肝内胆管は拡張しており結石の存在を疑わせる透亮像がみとめられた．胆嚢は造影されず，下部総胆管から上行する胆管が存在し，ほかに盲端となっているようにみえる胆管が存在していた（図4）．

肝内結石の状態を明らかにするために，さらにpercutaneous transhepatic cholangiography（以下PTC）を行った．肝内胆管末梢枝には拡張はないが第1次分枝は拡張しており，pneumobiliaによる透亮像はあるが結石像は明らかでなかった．総胆管と同程度の太さの管状物が下部総胆管より上外方へ斜走しており，これは胆嚢管の一部・副肝管・内胆汁瘻などと考えられたが，確証を得ることができなかった．またPTCによっても胆嚢は造影されなかった(図5)．さらにcomputed tomography（以下CT）を行ったが，いずれのスライスにても胆嚢と考えられる像は同定されなかった（図6）．

以上の検査結果より，内胆汁瘻を伴う肝内・総胆管結石症と診断し，12月19日手術を施行した．

手術所見：上腹部正中切開にて開腹．総胆管は外径約22mmと著明に拡張していたが，周囲の炎症は軽度

図5　PTC像：ERCP像と同じ所見を示す．総胆管末端は拡張したまま十二指腸と交通している．

図6　CT像：いずれのスライスにおいても胆嚢と考えられる像はなかった．

であった．胆嚢は肝右葉下面に存在せず，左葉下面にも存在しなかった(図7)．胆嚢床には索状物や瘢痕組織などもみられなかった．総胆管を十二指腸直上で切開し切石をおこなった．ここで胆道内視鏡にて胆管を精査したが，下部胆管は総胆管十二指腸瘻と乳頭へとふたまたになって分かれていた．上部胆管を調べたところ，前区域へゆくと考えられる副肝管が分枝していた．左枝に小指頭大の結石が嵌頓していたのでフォガティーカテーテル使用により切石した．Tチューブを総胆管に挿入して閉腹した．術後の経過は順調であった．

図7　手術所見：肝右葉の下面に胆嚢が存在しないことを示す．

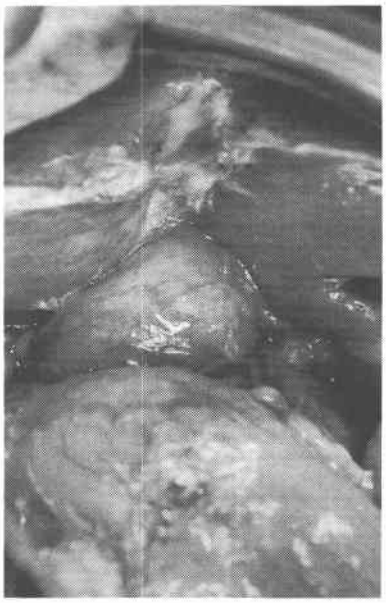

考　察

胆嚢をまったく欠損する奇形は比較的まれである．本邦では1927年石山の報告[5]に始まり，1985年までに61例の集計例がある[6]．頻度を剖検例で見ると，0.005%[7]～0.045%[8]とされており，欧米では0.035%[9]～0.042%[10]であることより差はないようである．

男女比は23：26[6]，19：29[11]などとされており女性に優位である．竜崎の報告によれば，診断時の年齢は27時間～97歳，平均49.3歳で50歳台が多いという．自験例はやや高齢の部類にはいる．

胆嚢欠損症の報告例の多くは腹痛・黄疸・発熱などを愁訴としているが，胆嚢欠損症のみで症状を呈するとは考えられず，これらの愁訴のある患者の精査中に胆嚢が造影されないことより胆石症・胆嚢炎などと診断され，術中に初めて胆嚢欠損症と確認されている．また，加齢にともない胆管の代償性拡張・感染・結石形成・さらに膵障害をきたし2次的に症状を呈することがあると思われる．総胆管拡張は胆嚢欠損症の65.8%にみられている[6]．また岡島ら[12]によれば総胆管拡張のない胆嚢欠損症は平均42.0歳であり，総胆管拡張のみで結石のないものは52.2歳，総胆管結石を合併するものは56.5歳であることより，胆管拡張から炎症を併発し結石形成に至るものと推定される．自験例はこのような経過を経て，総胆管結石・肝内結石を形

成したのであろう．

胆嚢欠損症の合併症としては，総胆管結石症が最も多く本邦報告例61例中23例にみられている[3]．他に肝内結石症を伴った例[3]や重複十二指腸を合併した例[12]の報告があるが，自験例のような総胆管十二指腸瘻を伴った例の報告はない．

総胆管十二指腸瘻は内胆汁瘻の46.9%を占め[13]，発生部位としては最も頻度が高い．胆道内空気像により気付かれるが，診断にはPTC・ERCPなどの直接胆道造影が必須とされるが，自験例もこのようにして診断された．また田中ら[14]は総胆管十二指腸瘻をI型(十二指腸壁内瘻孔)・II型（十二指腸壁外瘻孔）・多発型に分け発生機転を述べている．これによれば，自験例は大きな嵌頓結石が総胆管壁を圧迫壊死に陥らせ，瘻孔を形成したものと推定される．しかし瘻孔形成の過程で出現する黄疸・疼痛発作の既往は本例でははっきりしなかったが，無症状のうちに内胆汁瘻を形成していたとの報告[15]もあることより，胆汁の流出障害を来さず瘻孔が形成することがあることを示している．

総胆管十二指腸瘻の治療に関してはいまだ決定的治療法はないようである．われわれは田中ら[14]が述べているように，瘻孔の存在自体が症状の原因となることは極めて少ないと考え瘻孔閉鎖を行わず放置したが，現在までのところ問題はない．

最後に副肝管であるが比較的頻度の多い胆道奇形である．成末ら[16]によれば良性疾患70例中17例6.3%に副肝管をみとめている．しかし香月ら[17]の主張するように，肝区域の概念からは副肝管はほとんど存在しないので，副肝管類似の破格と呼ぶべきかもしれない．蜂須賀ら[17]は副肝管を胆嚢との位置関係より分類しているが，自験例は胆嚢欠損のため分類不能である．

まとめ

胆嚢欠損症に総胆管結石症・肝内結石症・総胆管傍乳頭部十二指腸瘻・副肝管を伴っていた77歳の症例について報告した．このような種々の奇形を伴っていた胆嚢欠損症の報告例は，本邦集計例ではみあたらなかった．

文献

1) Frey C, VIzer L, Ernst C: Angenesis of th gallbladder. Am J Surg 114：917—926, 1967
2) 小西孝司，宮崎逸夫：胆嚢の形成異常．肝・胆・膵 8：493—498, 1984
3) 大熊隆介，加藤秀典，久富啓介：肝内結石を合併した先天性胆嚢欠損症の1例．胆と膵 6：1001—1004, 1985
4) 原　和人，古田和雄，篠田雅幸ほか：総胆管結石を合併した胆嚢欠損症の1例．外科 44：1094—1096, 1982
5) 石山福二郎：総輸胆管閉塞石を招来せる先天性胆嚢欠損例．東京医雑誌 2533：1391—1396, 1927
6) 竜崎崇信，木村幸三郎，小柳泰久ほか：胆嚢欠損症の1例．胆と膵 2：1025—1031, 1981
7) 小島靖彦，野口昌邦，高島茂樹ほか：先天性胆嚢欠損症の1例．外科診療 4：459—462, 1976
8) 泉雄　勝，高野晃寧，臼井　竜ほか：先天性胆嚢欠損症の1例．外科診療 8：109—113, 1966
9) Mcllrath DC, Remine WH, Beggenstoss AH: Congenital absence of the gallbladder and cystic duct. JAMA 180：782—783, 1962
10) Mouzas G, Willson AK: Congenital absence of gallbladder with stone in common bile duct. Lancet 1：628—629, 1953
11) 岡島邦雄，藤井康宏，荒木京二郎ほか：本邦報告例からみた先天性胆嚢欠損症の臨床．日臨外医会誌 39：136—142, 1978
12) 下山孝俊，福田　豊，牧山　隆雄ほか：特発性内胆汁瘻の臨床．—自験例7症例と本邦報告例の検討—．外科 44：177—182, 1982
13) 田中雅夫，池田晴洋，中山文夫：乳頭部病変と胆石症．肝・胆・膵 6：237—241, 1983
14) 小林道生，東山　領，中桐俊次ほか：特発性胆汁瘻の1例．胆と膵 2：1033—1039, 1981
15) 成末允勇，石川　純，戸谷拓二ほか：胆管走行異常と臨床的意義．臨外 33：1609—1614, 1978
16) 香月武人，谷川　尚：胆管走行異常—副肝管．胆と膵 5：147—152, 1984
17) 峰須賀喜多男，山口晃弘，磯谷正敏ほか：副肝管および術中副肝管損傷について．外科 42：1519—1525, 1980