日消外会誌　20（7）：1801～1804，1987年

肝癌切除時に発見した膵体尾部欠損症の1例

1）大阪大学第1外科　2）日生病院外科　3）同　内科

伊豆蔵正明　宮田　正彦　中尾　量保　浜路　政靖
上池　渉　橋本　創　田中　康博　津森　孝生
中村　正廣　角村　純一　川島　康生[1]　檜垣　淳
坪井圭之助[2]　鈴木　隆男[3]

APLASIA OF BODY AND TAIL OF THE PANCREAS FOUND DURING THE RESECTION OF HEPATOMA

Masaaki IZUKURA, Masahiko MIYATA, Kazuyasu NAKAO, Masayasu HAMAJI, Wataru KAMIIKE, Tsukuru HASHIMOTO, Yasuhiro TANAKA, Takao TSUMORI, Masahiro NAKAMURA, Junichi SUMIMURA, Yasunaru KAWASHIMA[1], Jun HIGAKI, Keinosuke TSUBOI[2] and Takao SUZUKI[3]

The first Department of Surgery, Osaka University Medical School[1]
Department of Surgery[2] and Internal Medicine[3], Nissei Hospital

索引用語：膵体尾部欠損症，肝右葉切除術

はじめに

膵体尾部欠損症はまれな疾患である[1)~9)]．われわれは肝右葉切除術施行時に偶然発見した1例を経験したので報告する．

症　例

患者：64歳，男性．

主訴：全身倦怠感．

家族歴：特記すべきことなし．

既往歴：42歳時，痔核の手術．62歳時，脳血栓症のため内科的治療を受ける．外傷の既往はない．

現病歴：昭和49年（54歳時）より糖尿病を指摘され食事療法を続けていた．昭和59年3月，全身倦怠感が強く糖尿病の精査のため某病院に入院した．腹部computed tomography（CT），超音波検査（ultra sonography, US）などにより肝右葉に腫瘤を認めた．肝癌の診断のもとに同年6月，肝動脈塞栓術を施行した．同年8月，手術のため当院に転院した．

入院時現症：身長160cm，体重48kg，栄養状態良好．眼瞼結膜には貧血なく，眼球強膜に黄染は認められなかった．呼吸音は清，心音は純であった．腹部は平坦，軟であるが，右季肋部に圧痛を認めた．

入院時検査成績：肝機能ではLDH，alcaliphosphatase（ALP）が軽度の高値を示していたが，α-fetoprotein（AFP），carcinoembryonic antigen（CEA），carbohydrate antigen（CA）19-9, Elastase-1は正常範囲であった．空腹時血糖は94mg/dlであり，経口ブドウ糖負荷試験（OGTT）では糖尿病型を示した．pancreatic function diagnostant（PFD）試験は62.7%と軽度低下していた（**表1**）．

術前画像診断では腹部CT, US, 血管造影において，肝右葉に8.3×7.8cm大の腫瘤を認め，肝癌の診断のもとに昭和59年8月31日手術を施行した．

手術所見：肝に7.0×6.0×7.1cm大の腫瘍を認め，予定通り肝右葉切除術を施行した．その術中に，胃小弯側部に膵が突出するかのごとく認められた（**図1**）．そこで膵を入念に検索したところ，膵頭部には異常を認めなかったが，膵体部において膵は途絶しておりそれより左方の体尾部が欠損していることが判明した．そこで後日，膵体尾部欠損症に関して，術前画像診断を再検討するとともにさらに精査することとして，手術を終えた．

＜1986年9月3日受理＞別刷請求先：伊豆蔵正明
〒553　大阪市福島区福島1－1－50　大阪大学医学部第1外科

表1　入院時検査成績

Peripheral Blood		γ-GTP	32U/l
RBC	$428\times10^4/mm^3$	T Bil	0.6mg/dl
Hb	12.1g/dl	Amylase	78U/l
Ht	38.5%	Lipase	15U/l
WBC	$6100/mm^3$	Serological Test	
Platelet	$23.3\times10^4/mm^3$	CEA	4.9ng/ml
Blood Chemistry		AFP	<5ng/ml
TP	7.2g/dl	CA 19-9	2U/ml
GOT	21U/l	Elastase-1	370ng/dl
GPT	18U/l		
ALP	261U/l	OGTT	Diabetic pattern
LDH	319U/l	PFD	62.7%
LAP	60U/l		

図1　術中写真．膵は体部で途絶しており(矢印)，体尾部は欠損していた．

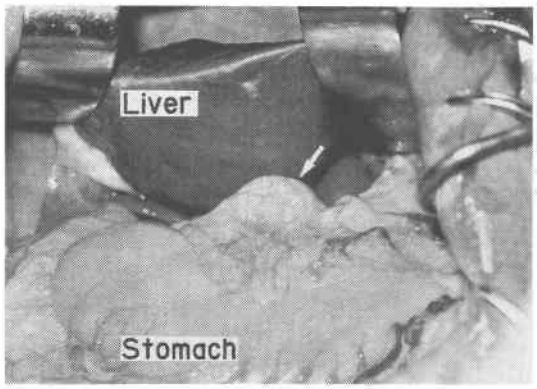

図2　腹部CT検査．膵頭部は描出されているが，脾静脈前面に膵体尾部は認められない．

術後経過：経過は良好で，空腹時血糖も食事療法により90mg/dlを保ち，同年9月23日退院した．なお現在，肝癌再発の徴候もなく健在である．

図3　腹腔動脈造影．膵頭部には膵十二指腸動脈蹄を認めるが，体尾部領域の支配血管は同定できない．

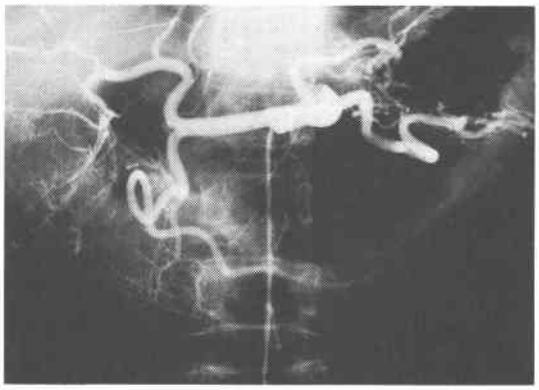

図4　内視鏡的逆行性膵管造影．主膵管は副膵管とアーチ状に連続しており，分枝の1本が体部において途絶している．

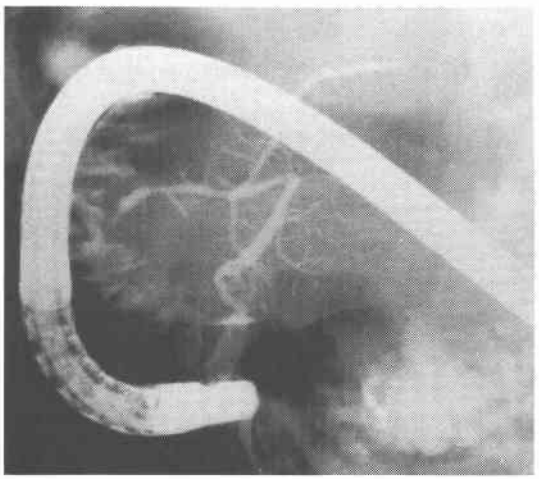

術前の腹部CT所見：膵頭部は軽度腫大しているが，体部は椎体前方で途絶しており，それに続く脾静脈腹側に膵実質は認められない（図2）．

術前の腹腔動脈造影所見：膵頭部では膵十二指腸動脈蹄は明瞭に描出されており，背側膵動脈との吻合も認められる．しかし大膵動脈，横行膵動脈は同定できず，膵体尾部領域の血管陰影は欠落している（図3）．

術後に施行したendoscopic retrograde pancreatography (ERP) 所見：主膵管は副膵管とアーチ状に連続しており，分枝の1本が体部においてなめらかに途絶している（図4）．

術後に施行した膵内分泌機能検査：OGTTにおいては，血糖は糖尿病型を示し，インスリン反応は低下

図5　膵内分泌機能検査．OGTTでは糖尿病型を示す．両負荷試験においてインスリン分泌能は低下しているが，グルカゴン分泌能は保たれている．

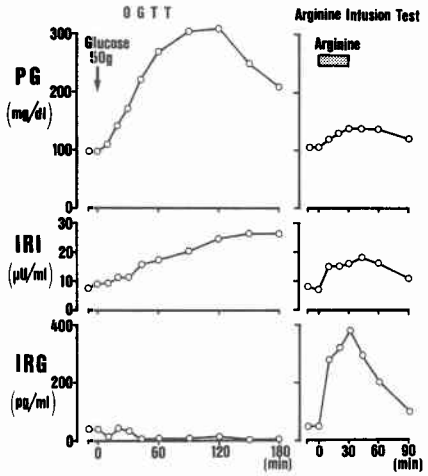

PG : plasma glucose, IRI : immunoreactive insulin, IRG : immunoreactive glucagon

していた．アルギニン負荷試験においては，インスリン値は低値を示したが，グルカゴン値は正常範囲内であった（図5）．

考　察

本邦における膵体尾部欠損症の報告は，われわれが調べたかぎりでは，1934年の赤崎の報告した剖検例[1]を初めとして自験例を含め33例である[2)~6)]（このうち板橋ら[2)]の集計した25例およびその後の学会報告2例については参考文献の記載を省略した）．年齢は15～70歳，平均47歳，性別は男17例，女16例であった．

本疾患は一般には特有の臨床像を呈することもなく，剖検時あるいは手術時に偶然発見されることが多いと述べられてきた．しかし剖検時の発見は初期に報告された3例のみであり，以後の症例はすべて生前に診断されている．最近では腹痛を訴える患者に対して種々の画像診断が積極的に行われており，本疾患が確診された例は16例（49%）を数える．特にERPで短小主膵管を有する症例において，CT, US, 血管造影を行い，膵炎，膵癌，膵嚢胞，pancreas divisumなどを除外できれば確定診断も可能と考えられるが，かならずしも鑑別は容易ではない．したがって，ERP像で主膵管の途絶を示す上記疾患との鑑別が困難なために，開腹術により確認された症例も11例（33%）と多い．欧米では剖検例は多数報告されているが，生前診断例は4例にすぎず[7)~9)]，画像診断による確診は2例である．

手術時に偶然本疾患が発見され例は，膵頭部の膵嚢胞の1例が報告されている．しかし他臓器疾患の手術中に発見された例は，Lechnerの報告したイレウス症例のみで[7)]，本邦では本症例が最初である．一般に開腹手術時には，全腹腔内を検索するように努めているが，網嚢内までは観察しがたい場合が多く，膵全体を確認することは困難なため，手術時に偶然発見されることは少ないと考えられる．なお本症例は前述のごとく，術前画像診断において膵体尾部欠損症を疑う像が得られているにもかかわらず，膵の詳細な検討がなされなかったことが反省させられた．

膵体尾部欠損症の診断上特に重要なものは，ERPによる膵管形態の検討である．本疾患は発生学的に背側膵原基の先天的欠損あるいは形成不全により生じると考えられる．したがって，膵管の形態は，背側膵原基の完全欠損ならば副膵管はなく，短小主膵管を見るのみであり，形成不全ならば副膵管が認められるはずである．本症例では副膵管を認めることから，背側膵原基の形成不全によるものと考えられる．また本邦報告例中ERPは28例に施行されており，副膵管の認められる例は13例である．そのうち両膵管がアーチ状に連続する例は自験例を含め2例であり，まれな形態と言えよう．

本疾患の膵内分泌機能についてみると糖尿病合併例が33例中15例に認められる．15例中2例は慢性膵炎および膵癌による2次性糖尿病である．残る13例のうち小児糖尿病は1例であるが，成人12例中40歳以前の発症は6例と多い．また組織学的検索は剖検例，手術例が少ないため8例になされたにすぎないが，ランゲルハンス氏島（ラ島）の硝子変性，萎縮が糖尿病合併の4例に認められている．さらにラ島の密度の高い膵尾部の切除では，65～70%の切除によりインスリン分泌能は著明に低下すると言われており[10)11)]，本疾患と糖尿病は何らかの因果関係があると推察される．しかし，本症例は糖尿病の発症が54歳と遅いこと，術後に施行したOGTTおよびアルギニン負荷試験において，インスリン分泌能は低下していたものの，グルカゴン分泌能は正常範囲内であったことから，膵体尾部欠損症が膵内分泌機能障害を招来せしめたとは考えがたい．

膵外分泌機能についてみると，本症例は，PFD試験で軽度低下をみたが，臨床的には著明な外分泌障害は認めなかった．また本邦報告例のうちpancreozymin secretin（PS）試験で3因子低下をみたものは膵石症の1例を含め2例であり，他は正常であることから，

本疾患では一般に外分泌機能障害はきたさないものと思われる．

結　語

肝右葉切除術施行時に発見した糖尿病合併の膵体尾部欠損症の1例を報告した．膵体尾部欠損症の本邦報告症例33例の診断方法，膵内外分泌機能などにつき検討を行った．

文　献

1) 赤崎兼義：糖尿病性昏睡ニ倒レタル稀有ナル膵臓発育不全ノ一剖検例．東京医会誌　48：1842—1851，1934
2) 板橋　司，竹田喜信，佐伯正彦ほか：膵体尾部欠損症と思われる1例．胆と膵　5：1063—1069，1984
3) 冨山吉久，江尻東悟，松香陽子ほか：糖尿病と左腎無発生を合併した膵体尾部欠損症の1例．診断と治療　71：2551—2554，1983
4) 及川裕望，金　徳辰，飯森和人ほか：膵尾部欠損症の1例．臨放線　29：817—819，1984
5) 浜田誠人，中村秀喜，彦境照平ほか：膵体尾部欠損症の1例．胆と膵　5：635—640，1984
6) 小関秀旭，笠貫順二，今泉照恵ほか：膵体尾部欠損症の1例．日消病会誌　81：1647—1651，1984
7) Lechner GW, Read RC: Agenesis of the dorsal pancreas in an adult diabetic presenting with duodenal ileus. Ann Surg 163：311—314，1966
8) Guntz M, Albaret P, Joubaud F et al: Absence du corps et de la queue du pancreas et pancreatite chronique calcifiante. Pancreatectomie totale. Sem Hop Paris 52：1863—1867，1976
9) Gilinsky NH, Del Favero G, Cotton PB et al: Congenital short pancreas: A report of two cases. Gut 26：304—310，1985
10) 玉置久雄：膵広範切除後の糖代謝と残存膵内分泌機能の変化．日内分泌会誌　56：962—972，1980
11) 米村　豊，宮崎逸夫，三輪晃一ほか：膵大量切除後の $\alpha\beta$ 細胞機能および腸管グルカゴン分泌動態．胆と膵　3：659—666，1982