日消外会誌　20（7）：1805～1808，1987年

膵頭部損傷に対する膵頭十二指腸切除術の適応
—自験3症例について—

山口県立中央病院外科
篠崎　卓雄　阿比留浩佳　島田　正
中村　丘　倉田　悟　中安　清
近藤　直嗣　大藤　芳　本郷　碩

PANCREATICODUODENECTOMY FOR SEVERE TRAUMA TO THE HEAD OF THE PANCREAS
—REPORT OF THREE CASES—

Takuo SHINOZAKI, Hiroyoshi ABIRU, Tadashi SHIMADA, Takashi NAKAMURA, Satoru KURATA, Kiyoshi NAKAYASU, Naotsugu KONDOH, Kaoru OHFUJI and Hiroshi HONGOH
Department of Surgery, Yamaguchi Central Hospital

索引用語：膵頭部損傷，膵頭十二指腸切除術

I. はじめに

膵の周囲には大血管をはじめとする重要臓器が隣接している．したがって，膵損傷例では他臓器の合併損傷を伴うことが多く，重篤な経過をとることが多い．その治療には迅速かつ的確な判断と処置が要求される．しかし，膵頭部損傷の場合には術式の選択に困窮することが少なくない．膵損傷に対する膵頭十二指腸切除術（pancreaticoduodenectomy 以下，PD と略す）は1964年に Thal ら[1]が報告して以来，枚挙にいとまがないが，その適応についてはいまだ論議のなされているところである．そこで，PD を行った自験3例を報告するとともに，その適応について考察を加えた．

II. 症　例

症例1：43歳，男性．

現病歴：1985年6月5日，軽四輪を運転中にガードレールに激突し，ハンドルで腹部を強打した．近医を受診したが，腹痛が増強するため受傷から4時間30分後に，当院へ紹介入院となった．

入院時所見：意識正常で，激烈な腹痛を訴える．血圧110/80mmHg，脈拍は120/分で，腹部は板状硬，筋性防御が著明であった．

入院時検査成績：赤血球数421×10⁴/cmm，白血球数15,000/cmm，血中の Amylase 752IU/L（正常値は105～460IU/L），GOT 44IU/L，GPT 187IU/L であった．腹部単純写真では Dog's ear sign が認められた．肝膵損傷による腹腔内出血を疑い，受傷から6時間15分後に開腹した．

手術所見：腹腔内に1,100ml の血液の貯留があり，肝外側区域に挫滅創がみられた．後腹膜には広範な血腫があり，膵頭部は挫滅し断裂していた．離断した膵静脈と膵頭部の止血に難渋したため，PD を施行した．再建は Child 変法で，膵空腸吻合は重積縫合で行った．さらに肝外側区域切除を付加した．ほかに合併損傷はみられなかった（図1）．手術時間は6時間5分，総出血量は1,900ml であった．

術後経過：術後8日目に腹腔内出血をみたが，保存的治療で3日後には止血した．術後7カ月目の経口糖負荷試験（以下，OGTT と略す），pancreatic function diagnostant test（以下，PFD test と略す）は正常であった．

症例2：1985年5月8日，トラックを運転中に停車しているトラックに追突し，ハンドルで腹部を強打した．受傷から30分後に緊急入院となった．

入院時所見：意識正常で，新鮮血の吐血があり，激烈な腹痛を訴える．血圧90/60mmHg，脈拍71/分で，腹

＜1986年11月12日受理＞別刷請求先：篠崎　卓雄
〒747　防府市大字大崎77　山口県立中央病院外科

図1　症例1．手術所見．膵の挫滅断裂，門脈分枝の離断，肝外側区域の挫滅がみられる．

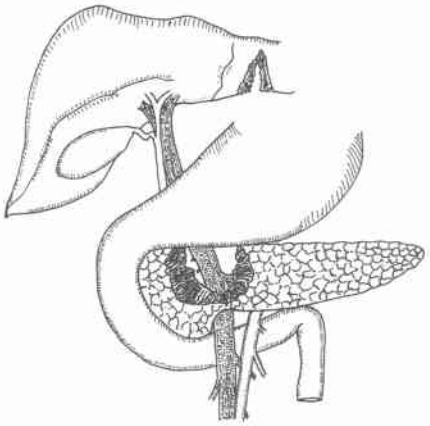

図2　症例2．手術所見．膵頭部の挫滅断裂，胃体下部から十二指腸第2部の前壁に及ぶ挫滅穿孔がみられる．

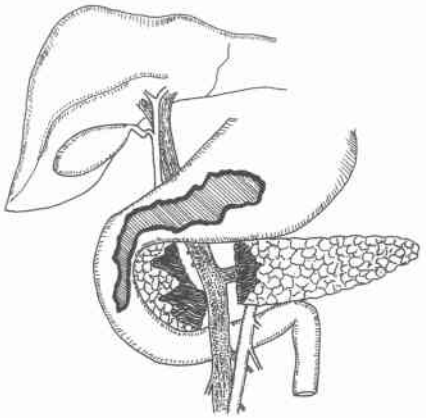

部は板状硬，筋性防御が著明であった．

入院時検査成績：赤血球数462×10⁴/cmm，白血球数13,400/cmm，血中の amylase 522IU/L，GOT 65 IU/L, GPT 38IU/L であった．膵損傷を伴う外傷性腹膜炎の診断で，受傷から2時間30分後に開腹した．

手術所見：腹腔内に1,600ml の血液の貯留があり，胃体下部から十二指腸第2部の前壁が連続して挫滅穿孔していた．後腹膜に広範な血腫があり，膵は頭部で断裂し，頭側膵の挫滅が高度であった．胃十二指腸動脈と右胃動脈の離断がみられた．症例1と同じ方法でPDを施行した（図2）．手術時間は5時間48分，総出血量は3,500ml であった．

術後経過：術後10日目に消化管出血がみられた．緊急内視鏡検査で急性出血性胃炎と診断され，保存的治療で止血した．術後8カ月目の OGTT, PFD test は正常であった．

図3　症例3．手術所見．膵頭部の挫滅，鉤部の粉砕，十二指腸第3部の断裂，胃前庭部前壁の漿膜・筋層の離開がみられる．

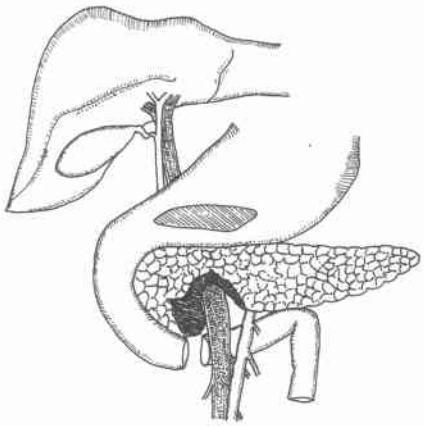

症例3：35歳，女性．

現病歴：1985年5月26日，軽四輪を運転中にコンクリート製の電柱に激突し，ハンドルで腹部を強打した．

入院時所見：意識はやや混濁し，激烈な腹痛を訴える．血圧84/60mmHg, 脈拍96/分で，腹部は膨隆して圧痛を認めるが筋性防御はみられなかった．

入院時検査成績：赤血球数319×10⁴/cmm，白血球数28,600/cmm，血中の Amylase 367IU/L，GOT 41 IU/L, GPT 30IU/L であった．腹腔穿刺で血液が証明された．腹腔内出血の診断で，受傷から3時間20分後に開腹した．

手術所見：腹腔内に1,900ml の血液の貯留があり，胃前庭部前壁の漿膜筋層が10cm にわたり離開していた．膵は鉤部で粉砕され，頭側膵に高度の挫滅がみられた．十二指腸は第3部で完全に断裂していた．症例1，2と同じ方法でPDを施行した（図3）．手術時間は7時間40分，総出血量は4,200ml であった．

術後経過：膵液瘻を合併したが，術後4週目に自然閉鎖した．術後8カ月目の空腹時血糖は正常で，尿糖も検出されない．

III. 考　察

膵頭部の損傷では，周囲に重要臓器が隣接するという解剖学的特異性から，手術術式の選択に困窮することが少なくない．さらに，他臓器の合併損傷を伴うことが多いことも，病態をより複雑なものにしている．

いままでに種々の手術術式が報告されていることも，治療の困難さを物語っている．

膵頭部損傷の手術成績を向上させるためには，損傷の程度，特に主膵管が損傷されているか否かにより手術術式を決定することが重要である．しかし，主膵管が直接に肉眼視される時や，膵が断裂している時以外では，その判断は術中といえども困難である．主膵管の損傷が疑われる場合には，術中膵管造影[2]や，術前あるいは術中の内視鏡的膵管造影[3][4]により，的確に診断する必要があろう．

浮腫性のもの，被膜下血腫，表在性の被膜下裂傷などの場合には，単純ドレナージや膵縫合・ドレナージでよい．しかし，Lucas[5]の膵損傷分類で，Class II 以上の損傷では，ドレナージによる術後死亡と合併症の頻度は高く，より積極的な治療が要求される[6][7]．

Martin ら[8]は，transduodenal sphincterotomy により膵管内にチューブを挿入して，膵実質を縫着する膵管吻合術を報告した．しかし，水本ら[9]は，実験的に主膵管損傷を作製して膵管欠損部をチューブで橋渡ししたところ，30%にチューブの閉塞がみられたとして，この術式には限界があると述べている．また，鈍的損傷では，膵の挫滅が高度で膵管さえ確認できないことが多いため，適応となる症例は少ないと思われる．

Letton ら[10]は，膵機能の温存を目的として，膵頭側断端を閉鎖して尾側膵断端と空腸とを吻合する術式を考案した．Northrup ら[11]，Jones[12]は，この術式には批判的である．死亡率および術後合併症の頻度は依然として高率であること，80%以下の膵切除では，膵機能不全の発生は少ないことがその理由である．われわれが経験した3症例のように，頭側膵が高度に挫滅されているものには，十分に対処しえないことも問題である．

Donovan ら[13]は，十二指腸損傷の重篤な術後合併症である lateral duodenal fistula の予防を目的として，duodenal diverticulization なる術式を発表した．1977年に，Vaughan ら[14]は，簡便法として pyloric exclusion procedure を報告したが，その死亡率は19～33%と依然として高い．Wynn ら[15]，Lowe ら[16]は，治療の主座は膵にあるとして，膵損傷の程度を考慮せずにかかる術式を行うことに異議を唱えている．われわれも，その適応は十二指腸損傷を合併した軽度の膵損傷例に限られるべきであろうと考えている．

さて，膵損傷の治療原則は，止血，挫滅組織の切除，膵液ドレナージに要約されよう．特に止血は確実に行われるべきであり，Fogelman ら[17]は，術後出血の要因は不完全な止血操作にあると述べている．膵頭・十二指腸損傷に対する PD は，かかる原則を確実に実施しうる優れた術式である．しかし，従来，外傷時における PD は侵襲が大きく，術後死亡率も高いとして批判的な意見が多かった．事実，Nance ら[19]の24%，Donovan ら[13]の38%と高い死亡率であった．Jones[12]は，膵頭部損傷で死亡した25例の死亡原因を検討したところ，肺合併症や腎不全で死亡する症例が多く，膵頭部損傷自体が死因となったものは9例にすぎなかったとしている．Yellin ら[20]によると，心，肺，腎などの臓器不全で死亡する症例が多く，術式と死亡率との間には相関はみられなかったという．かかる成績は，循環器系を含めた他の臓器不全の予防と治療が十分に実施可能であれば，手術成績の改善が期待しうることを示唆するものである．

近年の抗ショック療法や術前，術後の全身管理の進歩には，めざましいものがある．術後は，intensive care unit において総合的に治療できるようになった．これらのことを認識したうえで，最近の手術成績をみてみる．Lowe ら[16]は6例に，Berni ら[2]は8例に，Oreskovich ら[21]は10例に PD を行っているが，いずれにも死亡例はみられないのである．真栄城ら[4]は，死亡例はないものの，術後1年目に3例中2例で膵機能不全がみられたことから，外傷においては PD はできるだけ避けるべきであるとしている．しかし，Berni ら[2]は，8例中1例に軽度の耐糖能異常がみられたにすぎず，長期成績も良好であるとして，PD の有用性を強調している．原田ら[22]，渡辺ら[23]も，姑息的な術式よりも PD のごとき根治手術のほうがはるかに成績がよいとしている．われわれが報告した3例でも死亡例はなく，膵内外分泌機能も正常であった．

以上のように，PD の手術成績は，最近，著明に改善している．その要因は，主として集中治療の進歩によるところが大きいと思われるが，Berni ら[2]は，術中膵管造影により膵管損傷を診断して適切な処置を行った結果，術後死亡および術後合併症の頻度が低下したとして，術中膵管造影の意義を強調している．さらには，先人達の努力による手術テクニックの向上も評価すべきであろう．

PD の適応として Foley ら[24]は，1）膵頭部の挫滅が高度で主膵管の損傷がある場合，2）止血困難な膵頭部からの出血がある場合，3）膵頭・十二指腸の合併損傷で，切除が出血をコントロールできる唯一の方法と考

えられる場合を挙げている．われわれは，この適応にのっとり今後も積極的にPDで対処していく所存である．

IV．おわりに

膵頭部損傷で膵頭十二指腸切除術を施行した3例を報告した．死亡例はなく，術後の膵内外分泌機能も正常であった．膵頭部損傷が高度の場合には，膵頭十二指腸切除術が最も根治的で安全性の高い術式と思われた．

本論文の要旨は第60回中国四国外科学会総会で発表した．

文　献

1) Thal AP, Wilson RF: A pattern of severe blunt trauma to the region of the pancreas. Surg Gynecol Obstet 119：773—778, 1964
2) Berni GA, Bandy K, Oreskovich DF et al: Role of intraoperative pancreatography in patients with injury to the pancreas. Am J Surg 143：602—605, 1982
3) Bozymski EM, Orlando RC, Holt JW: Traumatic disruption of the pancreatic duct demonstrated by endoscopic retrograde pancreatography. J Trauma 21：244—245, 1981
4) 真栄城優夫：病態と治療，膵外傷．肝・胆・膵　8：203—209, 1984
5) Lucas CE: Diagnosis and reatment of pancreatic and duodenal injury. Surg Clin North Am 57：49—65, 1977
6) Campbell R, Kennedy T: The management of pancreatic and pancreaticoduodenal injuries. Br J Surg 67：845—850, 1980
7) Anane-Sefah J, norton LW, Eiseman B: Operative choice and technique following pancreatic injury. Arch Surg 110：161—166, 1975
8) Martin LW, Henderson BM, Welsh N: Disruption of the head of the pancreas caused by blunt trauma in cnildren: A report of two cases treated with primary repair of the pancreatic duct. Surgy 63：697—700, 1968
9) 水本龍二，安藤芳之，佐々木秀俊：膵損傷の病態生理—特に主膵管損傷について—．胆と膵　2：1359—1364, 1981
10) Letton AH, Wilson JP: Traumatic severance of pancreas treated by Roux-Y anastomosis. Surg Gynecol Obstet 109：473—478, 1959
11) Northrup WF III, Simmons RL: Pancreatic trauma: A review. Surgery 71：27—43, 1972
12) Jones RC: Management of pancreatic trauma. Ann Surg 187：555—564, 1978
13) Donovan AJ, Hagen WE: Traumatic perforation of the duodenum. Am J Surg 111：341—350, 1966
14) Vaughan GD III, Frazier OH, Graham DY et al: The use of pyloric exclusion in the management of severe duodenal injuries. Am J Surg 134：785—7900, 1977
15) Wynn M, Hill DM, Miller DR et al: Management of pancreatic and duodenal trauma. Am J Surg 150：327—332, 1985
16) Lower RJ, Saletta JD, Moss GS: Pancreatoduodenectomy for penetrating pancreatic trauma. J Trauma 17：732—741, 1977
17) Fogelman MJ, Robison LJ: Wound of the pancreas. Am J Surg 101：698—706, 1961
18) Werschky LR, Jordan GL Jr: Surgical management of traumatic injuries to the pancreas. Am J Surg 116：768—772, 1968
19) Nance FC, Deloach DH: Pancreaticoduodenectomy following abdominal trauma. J Trauma 11：577—585, 1971
20) Yellin AE, Rosoff L Sr: Pancreaticoduodenectomy following pancreatoduodenal injuries. Arch Surg 110：1173—1183, 1975
21) Oreskovich MR, Carrico CJ: Pancreaticoduodenectomy for trauma: A viable option?. Am J Surg 147：618—623, 1984
22) 原田　昇，浦　一秀，土屋涼一：膵損傷後の治療—損傷分類も含めて—．胆と膵　2：1383—1389, 1981
23) 渡辺　晃，西連寺完茂，西野弘美：手術適応と術式の選択．膵臓に対する手術術式の選択．外科　41：121—129, 1979
24) Foley WJ, Gaines RD, Fry WJ: Pancreaticoduodenectomy for severe trauma to the head of thepancreas and the associated structures: Report of three cases. Ann Surg 170：759—765, 1969