日消外会誌　20（7）：1809～1812，1987年

同時性三重複癌（膵嚢胞腺癌・胃癌・十二指腸癌）の1切除例

島根医科大学第1外科
矢野　誠司　田村　勝洋　安藤静一郎　内藤　篤
樽見　隆雄　中川　正久　中瀬　明
同　中検病理
長　岡　三　郎

A CASE REPORT OF RESECTED SYNCHRONOUS TRIPPLE CANCER WITH PANCREATIC CYSTADENOCARCINOMA, GASTRIC CANCER AND DUODENAL CANCER

Seiji YANO, Katsuhiro TAMURA, Seiichiro ANDO, Atsushi NAITO, Takao TARUMI, Masahisa NAKAGAWA and Akira NAKASE
First Department of Surgery, Shimane Medical University
Saburo NAGAOKA
Pathologic Section, Central Clinical Laboratory, Shimane Medical University

索引用語：同時性三重複癌，膵嚢胞腺癌

はじめに

以前はまれであった重複癌も，近年，診断技術の進歩に伴い年々増加傾向にある．しかし，三重複癌の報告はいまだなお少ない．一方，膵嚢胞腺癌も比較的まれな疾患であり，本邦では，現在までに約80～110例[1)2)]の文献的報告がなされているにすぎない．今回，われわれは，膵嚢胞腺癌に胃癌，十二指腸癌を合併していた同時性三重複癌の1例を経験し，一期的に切除しえたので，若干の文献的考察を加えて報告する．なお，膵嚢胞腺癌を含む三重複癌は，われわれが検索しえた限りでは文献的報告例はなく，本症例が本邦第1例目と考えられる．

症　例

患者：63歳，女性．

主訴：上腹部腫瘤．

既往歴：5年前に子宮ポリープを，3年前に胆石症を指摘された．

家族歴：特記すべきことなし．

現病歴：昭和59年8月31日，住民健診で上腹部腫瘤を指摘され，9月13日，精査のため当院内科に入院，胃癌と膵嚢胞腺癌の同時性重複癌あるいは膵嚢胞腺癌の胃壁浸潤が疑われた．同時に，これとは別に胃および十二指腸の多発性隆起性病変も指摘され，10月2日，手術のため当科に転科となった．この間，軽度の上腹部痛と約3kgの体重減少がみられた．

入院時現症：体格小，栄養状態やや不良で，眼球強膜に黄染なく，眼瞼結膜に軽度の貧血を認めた．胸部理学的所見は異常を認めず，腹部は，左季肋部に，手拳大で，弾性硬，表面平滑，境界のやや不明瞭な，可動性のない腫瘤を触知した．

入院時検査成績：生化学的検査には異常を認めなかったが，末梢血は，Hb 9.4g/dlと軽度の貧血がみられ，血清学的検査では，CEA 1,800ng/mlと高値を示し，CA19-9も60u/mlとやや高い値を示した．PFDテストは，70%と正常下限で，75g OGTTは，血糖2時間値186mg/dlと糖尿病型に属したが，インシュリンの反応は良好であった（**表1**）．

上部消化管造影：胃体上部から前庭部および十二指腸球部に，広範な多発性隆起性病変を認め，胃小弯側は，壁の不整，硬化像が著明であった（**図1**）．

胃内視鏡検査：上部消化管造影と同様に，多数の表

＜1986年10月15日受理＞別刷請求先：矢野　誠司
〒693　出雲市塩冶町89―1　島根医科大学第1外科

表1　入院時検査成績

末梢血：		検尿：	
RBC	$331\times10^4/mm^3$	糖 (−)	
Hb	9.4 g/dl	蛋白 (−)	
Ht	28.5%	ビリルビン (−)	
WBC	$5300/mm^3$	ウロビリノーゲン正常	
PLT	$28.0\times10^4/mm^3$		
検便：		**赤沈：**	
茶褐色		1時間	17 mm
潜血反応 (−)		2時間	32 mm
血清学的検査：		PFDテスト	
CEA	1800 ng/ml	70%	
CA 19-9	60 U/ml		
生化学的検査：			
T.P	6.3 g/dl	ChE	1174 IU/l
A/G	1.40	T.Bil	0.2 mg/dl
GOT	15 IU/l	BUN	21 mg/dl
GPT	13 IU/l	Crea	0.9 mg/dl
LDH	433 IU/l	Na	138 mEq/l
LAP	59 IU/l	K	4.2 mEq/l
ALP	59 IU/l	Cl	105 mEq/l
TTT	4.2 K.U.	S-amylase	337 IU/l
ZTT	1.6 K.U.	S-Fe	31 μg/dl
		TIBC	425 μg/dl

75 g OGTT

	0′	30′	60′	90′	120′	180′
BS (mg/dl)	86	168	211	189	186	115
IRI (μU/ml)	9	54	96	62	98	40

図1　上部消化管造影．胃体上部から前庭部および十二指腸球部に，広範な多発性隆起性病変を認め，胃小弯側は壁の不整，硬化像が著明である．

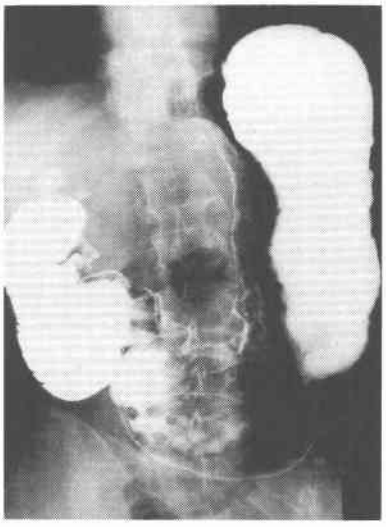

面不整な隆起性病変を認め，胃生検では，乳頭腺癌であった．

上腹部 computed tomography：膵体部を中心に，隔壁形成を伴った多房性の腫瘍を認めた．また，胃壁の肥厚，不整が著明で，両者の連続性が疑われた（図2）．

嚢胞造影：エコーガイド下に，膵腫瘍を穿刺，造影した．腫瘍内に造影剤の貯留がみられ，同時に行った吸引生検では，腺癌であった．

手術所見：昭和59年10月18日，全身麻酔下に上腹部

図2　上腹部 computed tomography．膵体部を中心に，隔壁形成を伴った多房性の腫瘍を認め，胃壁の肥厚，不整が著明である．

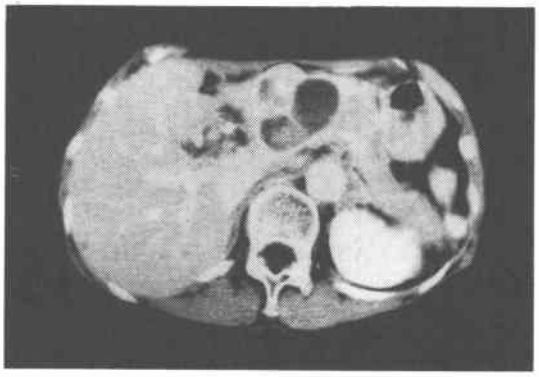

正中切開にて開腹した．腹腔内所見は，膵体部を中心に頭部に及ぶ手拳大の膵腫瘍が，胃の後壁に強く癒着し，胃への直接浸潤が疑われた．そこで，約10%の膵尾部を残して，膵頭部・体部，胃，十二指腸の病変部を一塊に切除すべく，胃全摘を伴う頭側膵亜全摘術を施行した．再建は，空腸を結腸後に挙上し，ρ-loop にて食道空腸吻合を行い，口側より，膵，胆管の順に吻合し，Billroth I 法に準じて行った[3]．

切除標本肉眼的所見：胃体上部から前庭部に，多発性隆起性病変を認め，十二指腸球部の幽門輪より約1.5 cm 以内にも同様の病変がみられた（図3）．膵腫瘍は，膵体部に，主膵管より離れて存在し，胃の後壁と癒着していたが，胃との剝離は容易で両者に連続性はなかった．また，この割面は，被膜を有し，隔壁により分画された多房性の嚢胞で，嚢胞内に黄色混濁液と出血巣がみられた（図4）．

病理組織学的所見：胃の多発性隆起性病変の大部分は乳頭腺癌で，おのおのが独立した多中心性癌であり，内腔に突出した粘膜面より深層に向って浸潤していた．そのうち最大のものは，8.0，4.7cm の大きさで，深達度は ss-α，その他は sm まで浸潤しており，いずれも著明な脈管侵襲（v（＋），ly（＋））を認めた[4]（図5）．十二指腸の多発性隆起性病変は，すべて乳頭腺癌で，胃病変と同様，多中心性癌であった（図6）．また，胃の多発性隆起性病変のうち，小さいものは数個が胃腺型腺腫であった．膵腫瘍は，嚢胞を形成し，その内壁は乳頭状増殖を示し，結合織からなる被膜を有する乳頭嚢胞腺癌であった（図7）．

術後経過：術直後は順調に経過していたが，術後6日目，突然出血性ショックに陥り死亡した．剖検では，

図3　切除標本とシェーマ．胃体上部から前庭部に多発性隆起性病変を認め，十二指腸球部にも同様の病変を認める．膵腫瘍は膵体部に主膵管より離れて存在する．

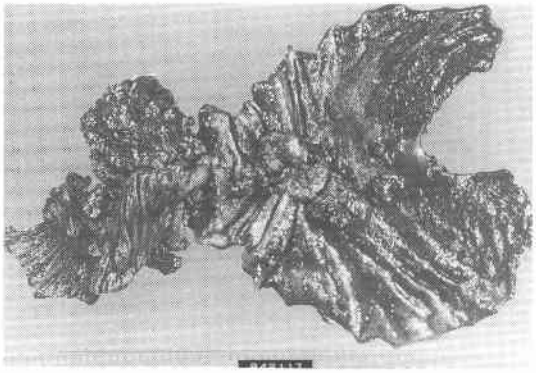

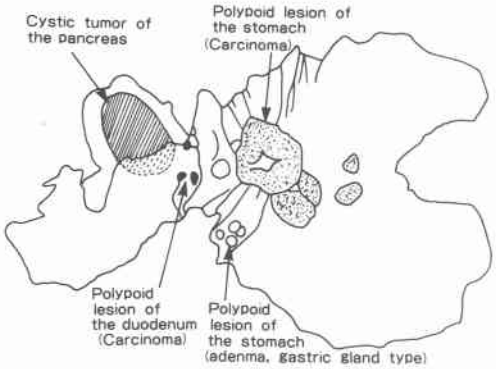

図4　膵腫瘍割面．被膜を有し，隔壁により分画された多房性の嚢胞で，嚢胞内に黄色混濁液と出血巣を認める．(写真左側が頭側)

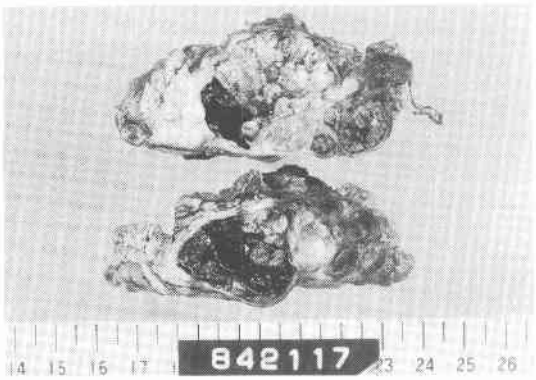

腹腔内に大量出血を認め，脾動脈の破綻によるものと思われた．他臓器にはポリープや癌病変は認めなかったが，右肺上葉に組織学的転移病巣を1カ所認めた．

図5　胃癌の組織像．多発性隆起性病変の1つで，乳頭腺癌である．内腔に突出した粘膜面より深層に向かって浸潤している．(深達度 ss-α, v (+) ly (+))

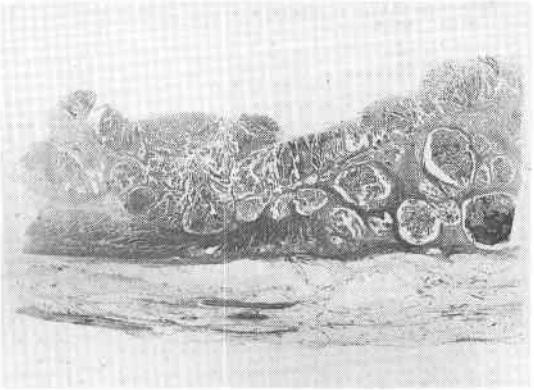

図6　十二指腸癌の組織像．多発性隆起性病変の1つで，胃癌と同様乳頭腺癌である．

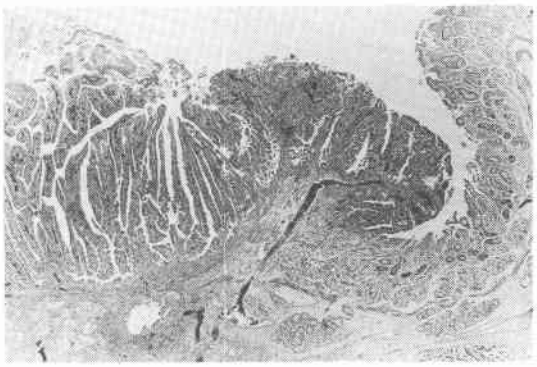

図7　膵腫瘍の組織像．嚢胞を形成し，その内壁は乳頭状増殖を示し，結合織からなる被膜を有する乳頭嚢胞腺癌である．

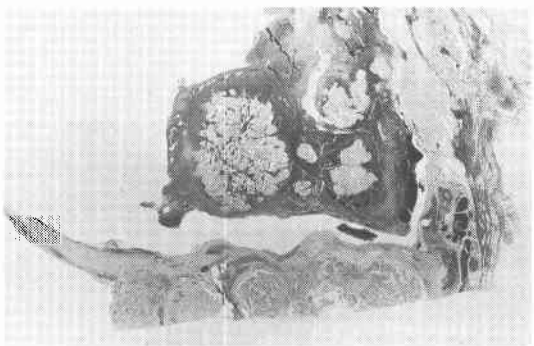

考　察

重複癌の報告は年々増加している．しかし，その基

準については，Warren & Gatesの定義[5]が広く用いられているが，各自の見解が加味され，また，集計方法が異なるため，正確な発生率を知ることは困難である．このうち，三重複癌については畠山ら[6]は267例を，佐藤ら[7]は431例を集計している．一方，膵嚢胞腺癌については，迫ら[1]が82例を，春日ら[2]は116例を集計しているが，膵嚢胞腺癌を合併した重複癌の報告は，われわれが集計しえた本邦文献上では2例[8]しかなく，甲状腺癌，胃癌との合併が各1例のみで，三重複癌の報告はみられなかった．

ところで，胃と十二指腸という連続した臓器に発生した重複癌の場合，その独立性が問題となる．本症例では，胃・十二指腸に多数の隆起性病変がみられ，おのおの乳頭腺癌の形をとっており，胃癌および膵癌の脈管侵襲が著明なことより，十二指腸の癌は転移性であることを考慮しなければならないが，1）胃・十二指腸の隆起性病変は，おのおの肉眼的にも組織学的にも非連続性であること，2）内田ら[9]は，胃癌で組織学的に十二指腸に浸潤していたもの35例中，Borrmann 1型のものは2例，亀川ら[10]は，103例の胃癌の十二指腸浸潤例で，Borrmann 1型のものは皆無と報告しており，Borrmann 1型の胃癌が十二指腸に浸潤することはきわめてまれであること，3）胃・十二指腸のそれぞれの癌組織は周囲の胃および十二指腸固有上皮と移行を示し，浸潤による既存の組織の破壊，潰瘍化などはなく，既存の組織が癌組織の中に取り残されている所見もないこと，4）胃には癌以外にも多数の胃腺型腺腫がみられ，胃・十二指腸のおのおのの癌病変は，ポリポージスと関連があると考えられること，以上より胃と十二指腸の癌病変は，おのおの独立したものと考えられた．重複癌の発生要因については，佐々木ら[11]は遺伝因子との関係を，Gantiら[12]は免疫不全との関係を述べている．しかし，いずれにしても，宿主側の要因に何らかの外的因子が加わって発生すると考えられる．本症例は，3癌とも組織学的に乳頭状増殖と類似した形態を示し，しかも，胃・十二指腸のおのおの独立した多発性隆起性病変が，同時に次々と癌化を起こしたと考えられ，興味がもたれた．

また，膵嚢胞腺癌の諸家による切除率は67%と比較的良好であるが，三重複癌で3癌とも切除された25例を出口ら[13]は報告しており，術前診断，術式，術後管理などの進歩により切除可能な症例は，今後さらに増加するであろう．本症例は，術後6日目に脾動脈破裂で失ったが，これは，頭側膵亜全摘を施行した際，膵腫瘍と脾動脈の剝離に際して，おそらく，一部脾動脈の外膜損傷があったと推察され，その点では膵全摘術をすべきであったと思われるが，胃全摘と合わせて膵全摘を行うには，侵襲があまりにも過大であると恐れたためであり，反省している．重複癌，特に同時性の場合には，過大な手術侵襲が加わるため，十分に手術適応を検討する必要がある．

おわりに

本邦第1例目の膵嚢胞腺癌，胃癌，十二指腸癌を合併した同時性三重複癌の1切除例を報告した．

なお，本論文の要旨は，第60回中国四国外科学会総会において報告した．

文　献

1）迫　康博，松本雅裕，崎元哲郎ほか：膵嚢胞腺癌の一例と本邦報告82症例の文献的考察．日消病会誌　79：993—999，1982
2）春日井務，坪井圭之助，中川公彦ほか：膵嚢胞腺癌の一例と本邦報告116症例と文献的考察．日生病医誌　11：283—288，1983
3）田村勝洋，中川正久，小野恵司ほか：再建術式よりみた膵頭十二指腸切除後の残存膵機能．日消外会誌　17：758—762，1984
4）胃癌研究会編：胃癌取扱い規約．改訂第11版，東京，金原出版，1985
5）Warren S, Gates O: Multiple primary malignant tumors. A survey of literature and statistical study. Am J Cancer 16：1358—1414，1932
6）畠山　元，大平雅一，鬼頭秀樹ほか：治癒切除をおこないえた異時性三重複癌の一例．日臨外医会誌　43：1131—1137，1982
7）佐藤直樹，高木知敬，光山重人ほか：乳癌，肛門癌，肺癌の異時性三重複癌の一切除例．日臨外医会誌　46：966—971，1985
8）渡辺義二，植松貞夫，竜　崇正ほか：胃癌を合併した膵嚢胞腺癌の一例．日消外会誌　14：1486—1490，1981
9）亀川隆久，佐野千秋，宮崎泰彦ほか：下部胃癌の十二指腸浸潤に関する臨床病理学的研究．消外　6：357—361，1983
10）内田雄三，野川辰彦，山下三千年ほか：胃・十二指腸に跨がる癌の臨床病理学的研究．日消外会誌　12：891—900，1979
11）佐々木廸郎，草野満夫，荻田征美ほか：重複癌—最近の本邦報告例の検討—．北海道外科誌　17：221—229，1972
12）Ganti RA, Good RA: Ocurrence of malignancy in immunodeficiency disease. Cancer 28：89—98，1971
13）出口久次，小沢哲郎，宮島良征ほか：三重複癌の一症例と本邦文献的考察．日臨外医会誌　43：272—280，1982