日消外会誌　20（7）：1817～1820，1987年

小腸海綿状血管腫の1例

弘前大学第2外科
*市立函館病院外科
**町立浪岡病院外科
三上　泰徳　羽田　隆吉　杉山　譲
山内　登　相馬　宏樹　朝倉　靖夫
小野　慶一　小澤　正則*　嶋野　松朗**

CAVERNOUS HEMANGIOMA OF THE SMALL INTESTINE, REPORT OF A CASE

Yasunori MIKAMI, Ryukichi HADA, Yuzuru SUGIYAMA, Noboru YAMAUCHI, Hiroki SOUMA, Yasuo ASAKURA, Keiichi ONO, Masanori OZAWA* and Maturo SIMANO**
The 2nd Department of Surgery, Hirosaki University School of Medicine
*Department of Surgery, Hakodate Municipal Hospital
**Department of Surgery, Namioka Municipal Hospital

索引用語：小腸良性腫瘍，海綿状血管腫

はじめに

小腸の原発性腫瘍は頻度の低い疾患とされている．今回われわれは，再三の消化管出血により鉄欠乏性貧血を認めたため，radionuclide（RI）-アンギオグラフィー，腹部血管造影，小腸X線造影を施行したところ，回腸に出血性の血管豊富な腫瘤が指摘されたため，回腸部分切除を施行した．組織学検索にて海綿状血管腫と診断された．小腸良性腫瘍の中でも海綿状血管腫はまれな疾患と考えられ，若干の文献的考察を加えて報告する．

症　例

患者：三○慶○，52歳，男性．

既往歴：18歳より肺結核で療養中．51歳より糖尿病の治療中．

家族歴：未婚で特記すべきものなし．

現病歴：他病院にて，昭和58年4月より肺結核の治療は中止していたが，糖尿病の治療は続けていた．昭和59年春ごろより食欲不振，呕気，めまい，易疲労感を自覚したため検査を受けたところ，貧血を指摘され輸血をうけていた．しかし，その後も症状の消失みられないため，昭和59年9月25日，本人の希望もあり，当院内科転院となった．

入院時現症：身長164cm，体重48kg．体温36.3℃．血圧110～72mmHg，脈拍84/分で整．また，眼球強膜に黄疸は認めなかったが眼瞼結膜には著明な貧血を認めた．しかし，打聴診では心肺所見に異常なく，腹部は平坦で柔らかく，腫瘤も触知しなかった．また，表在リンパ節の腫張も認めなかった．

入院時臨床検査成績：高度の小球性低色素性貧血が認められ，網状赤血球が増加していた．また，軽度の低蛋白血症が認められるものの，肝機能，電解質，腎機能に異常は認めなかった．入院時のBUNは10.8 mg/dlと正常であった．α-フェトプロテインやCEAなどの腫瘍マーカーは正常範囲であった（**表1**）．

以上より，貧血は消化管出血による鉄欠乏性貧血と診断され，骨髄穿刺検査でも同様の結果を得た．胃十二指腸透視検査，注腸造影検査，さらに内視鏡検査も行われたが食道，胃，十二指腸，大腸には異常を指摘されなかった．さらに小腸造影検査を施行したところ，回腸に腫瘤陰影を認めたため，RIアンギオグラフィー施行し，同部位に出血の所見を認めた．さらに腹部血管造影，腹部computed tomography（以下CT）などを施行した．

＜1986年11月12日受理＞別刷請求先：三上　泰徳
〒036　弘前市在府町5　弘前大学医学部第2外科

表1　入院時臨床検査成績

RBC	278	X10⁴/mm³	Bil.(T)	0.3	mg/dl
Hb	4.4	g/dl	(D)	0.1	mg/dl
Ht	18	%	ZST	6.8	K.U.
WBC	6200	/mm³	ALP	4.5	K.A.U.
sta.	3	%	GOT	8	U/L
seg.	66	%	GPT	5	U/L
lym.	22	%	γ-GTP	12	mU/ml
bas.	1	%			
eos.	3	%	CEA	1.0	ng/ml
mon.	5	%	AFP	(-)	
Pl.	27.8	X10⁴/mm³	ESR (1h)	13	mm
Na	140	mEq/L	(2h)	30	mm
K	4.1	mEq/L	stool		
Cl	109	mEq/L	occult blood		(+++)
CPK	25	U/L	parasite		(-)
Amy.(s)	180	IU/L	Combs test		
(u)	540	IU/L	(D)		(-)
TP	5.1	g/dl	(I)		(-)
A/G	1.5		Chest X-P		old tbc
BUN	15.2	mg/dl	Plain abdominal X-P		
Crea.	0.6	mg/dl			no calcification
Glu.	198	mg/dl	ECG		almost free

図1　小腸充満像．矢印で示した部位が腫瘤で，2個のポリープ状の隆起性病変を認める．

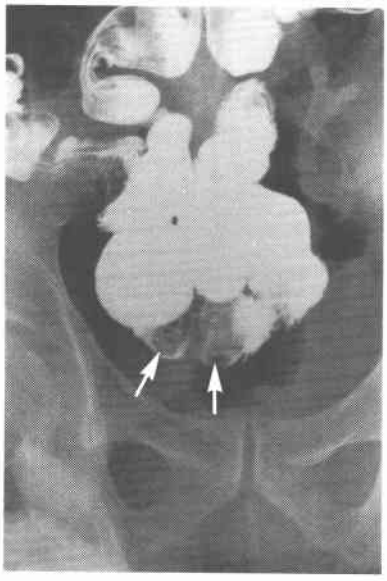

小腸X線造影所見：二重造影では不明で，充満像でのみ腫瘤が描出されており，骨盤腔内に位置する部位の回腸に数個の隆起性病変が指摘された（図1）．

RIアンギオグラフィー：核種^{99m}Tc標識人血清アルブミン（^{99m}Tc-HSA）を用いて施行された．投与直後や30分後には右骨盤腔内の盲腸，上行結腸へのabnormal activity flowが認められた．さらに12時間後および24時間後の検査でも盲腸内に核種の貯溜が見られている．これらのことから，回腸からの出血と推定された（図2a～d）．

図2　RI-angiography．矢印で示した部位，すなわち，盲腸および上行結腸に一致して核種（^{99m}Tc-HSA）の貯溜がみられ，回腸からの出血が最も考えられた．
a. 直後，b. 30分後，c. 12時間後，d. 24時間後

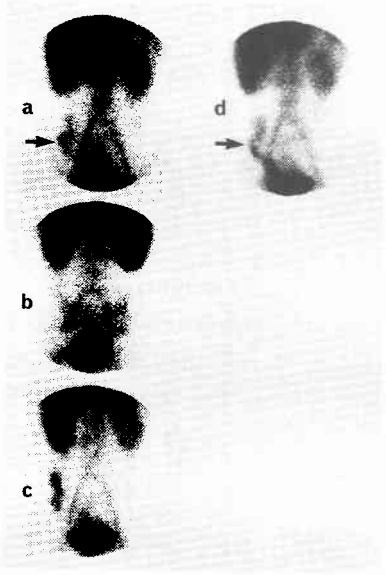

図3　腹部血管造影像．上腸間膜動脈造影法により得られた回腸動脈枝で，腫瘤に一致して境界鮮明な濃染像が著明である．

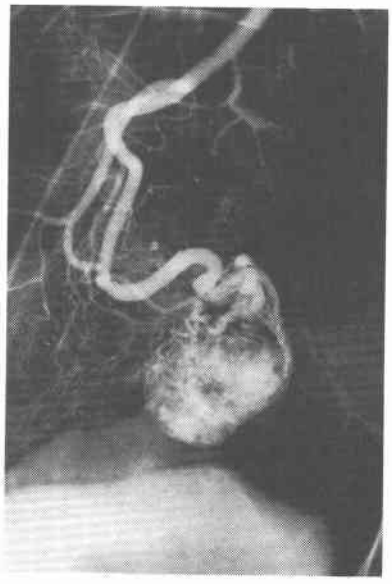

腹部血管造影所見：上腸間膜動脈造影では回腸動脈の著明な拡張と細かな血管新生が認められたが，悪性腫瘤を思わせる明らかな所見は認めなかった．また，境界鮮明な濃染像が著明に見られ，静脈は他部位より早く濃く描出され，血管腫あるいは動静脈奇形が最も考えられたが，確診は得られず，さらに鑑別診断も不可能であった（図3）．

腹部CT所見：肝転移巣や大動脈周囲リンパ節の腫脹は認めず，小骨盤腔内，特に膀胱左腹側に強いcontrast enhansementを示す腫瘤が認められた．また，明

図4　腹部CT像．肝転移巣やリンパ節腫脹は認めず，矢印で示すごとく，小骨盤腔内にcontrast enhansementを示す腫瘤を認める．

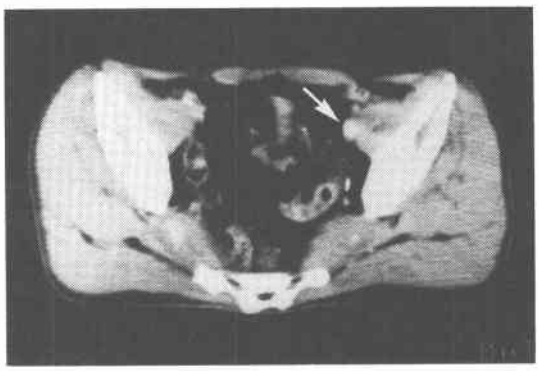

図5　切除標本肉眼所見．粘膜面からの観察では腫瘤はともに山田III型ポリープ（a, b）からなり，表面は発赤著明で糜爛も認めた．大きさはそれぞれ2.5×2.5cm（a），0.8×0.8cm（b）であった．

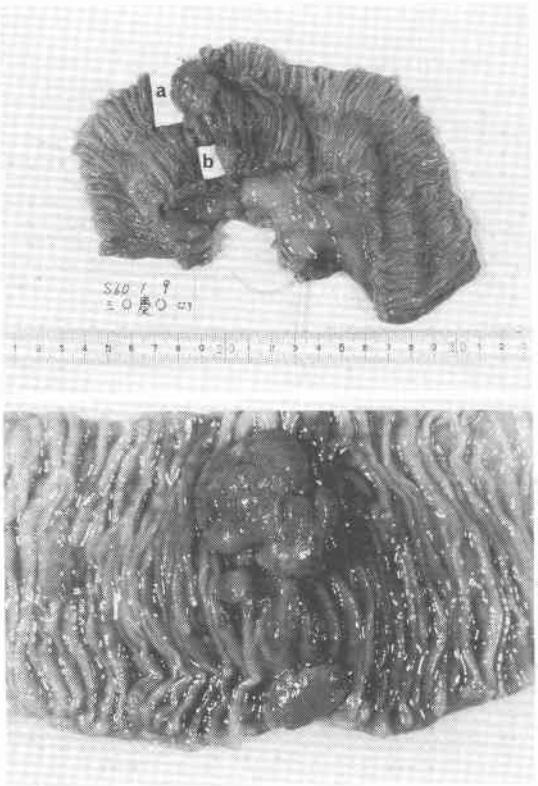

図6　2個の山田III型ポリープ（a, b）のそれぞれのルーペ像と病理組織学的所見（c）．両ポリープとも組織学的には同じ像を呈し，粘膜下に大小の拡張した管腔が存在した．一部漿膜下まで血管系の異常が認められ，海綿状血管腫と診断された．HE染色，×80．

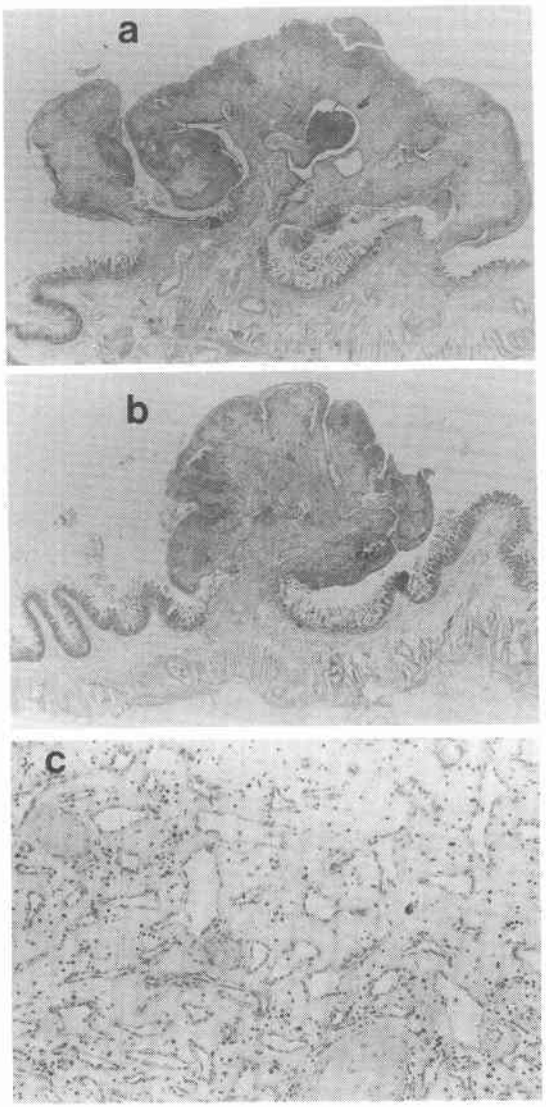

らかな腫瘤内石灰化は認めなかった（図4）.

以上の検査所見から，確診は得られなかったが回腸の出血性腫瘤，すなわち血管腫あるいは動静脈奇形の良性腫瘍と診断することが可能であったため，昭和60年1月5日，手術目的に当院外科転科となった.

手術所見：腹部正中切開にて開腹．腹水はなし．腫瘤は回腸末端部より口側約40cmの部位に，全周性に，長さ約10cmにわたって存在した．漿膜面の血管は怒張し，色調は赤紫色で浮腫状の腫瘤であった．所属リンパ節は腫脹なく，肝，胆，膵，胃十二指腸，その他の小腸にも特に異常を認めず，肉眼的には良性腫瘍と診断した．手術は病変部を含め回腸を約40cmにわたって部分切除を施行した.

切除標本肉眼所見：肉眼的に粘膜面を観察すると腫瘤はそれぞれ大きさ2.5×2.5cm, 1.2×1.0cm, 0.8×0.8cmの山田III型ポリープで，腸管縦軸に直交して存在し，それらの表面は発赤や糜爛を伴っていた（図5）.

病理組織学的所見：3個のポリープ（図6a, b）は毛細血管の密な増生と間質の浮腫，炎症性細胞浸潤がみられ，粘膜下は大小の拡張した管腔を認めた．病変はポリープ状の部位が主体であるが，漿膜下に至る全層性の血管系の異常が観察された（図6c）．管腔の壁は一層の内皮細胞により構成されているが，内皮細胞の異型成は認めず，組織学的にはMorsonら[1]の分類によると海綿状血管腫（circumscribed, polypoid, cavernous hemangioma）と診断された.

考　察

小腸に原発する腫瘍はまれで，さらに臨床的に良性腫瘍を経験することは極めて少ない．八尾ら[2]の本邦報告例のまとめによると，小腸良性腫瘍は214例で，小腸悪性腫瘍678例の約1/3の頻度とされている．また，小腸血管腫は24例，11.2%で，平滑筋腫90例，42.1%，脂肪腫37例，17.3%に次いでその発生頻度を認めており，さらに，著者らが1980年より1985年までの小腸良性腫瘍を医学中央雑誌を中心に検索したが，ほぼ同様の発生頻度の結果を得ている[4)5)].

さらに，種ヶ島ら[4]によると，小腸良性腫瘍の発生部位は，Treitz靱帯より60cm肛門側，Bauchin弁より60cm口側の範囲に約80%が存在するとしており，自験例でもBauhin弁より約40cmの部位に認めている．本症の臨床症状としては，Goodら[3]の分類によると，1）出血に伴う症状，すなわち顕出血，貧血など，2）閉塞，狭窄に伴う症状，すなわち腹痛，イレウス，などとされており，平滑筋腫や血管腫のようなhypervascular tumorは自験例のように消化管出血，貧血を主症状として受診して，消化管の精査を受けていることが多い．一方，脂肪腫や線維腫などのhypovacular tumorは狭窄やイレウスの症状を呈することが多い．自験例では一般検査として，胃十二指腸透視，注腸造影検査，胆道系の精査を施行しても明らかな出血巣が発見できなかった．そこで小腸造影検査を施行し，骨盤腔内の回腸に充満像で限局性の辺縁不整な腫瘤が描出されている．しかし圧迫法，二重造影法では不明瞭であったため，さらに，RI-アンギオグラフィーを施行したところ，盲腸，上行結腸に核種の貯溜が認められ，回腸末端の出血が示唆された．そこで，上腸間膜動脈造影を行ったところ回腸動脈枝の著明な拡張と新生血管が認められ，直径約3.0×4.5cmの境界鮮明な腫瘤像が描出された．しかし，良性か悪性か，また平滑筋腫か血管腫かの鑑別は不可能であった．これに対し最近では，小腸内視鏡による空腸腫瘤に対する質的診断の試みがなされており，Treitz靱帯より60cm以内であれば可能との報告[4]もみられる．本症のように回腸に対しても内視鏡検査さらに生検が可能と考えられるが，しかし，まだ一般的には本症の術前診断は困難であり，今後解決しなければならない問題であろう.

ま と め

52歳，男性で，年に数回の消化管出血とそれに伴う貧血を主訴として切除を受けた回腸海綿状血管腫を経験したので若干の文献的考察を加えて報告した.

おわりに，本症例を報告するにあたり，御協力をいただいた鶴田町立病院内科藤田浩先生，浪岡町立病院外科高野敲先生には深謝いたします．また，本論文の要旨は第123回日本消化器病学会東北支部例会にて発表した.

文　献

1）Morson BC, Dawson IMP: Gastrointestinal pathology, ed 2. Oxford, Black-well, 1979, p254—256
2）八尾恒良，日吉雄一，田中啓二ほか：最近10年間（1970—1979）の本邦報告例の集計からみた空・回腸腫瘍．II．良性腫瘍．胃と腸　16：1049—1056, 1981
3）Good CA: Tufmors of the small intestine. Am J Roentgenol 89：685—705, 1963
4）種ヶ島和洋，鈴木紘一，斎藤　昭ほか：腸閉塞症状を繰り返した小腸脂肪腫の1例．胃と腸　21：303—307, 1986
5）藤田直孝，望月福治，伊東正一郎ほか：小腸海綿状血管腫の1例．胃と腸　20：1021—1025, 1985