日消外会誌　20（7）：1821～1824，1987年

急性腹症として発症した原発性小腸悪性リンパ腫の2例

1）岩手医科大学第1外科
2）岩手医科大学救急センター外科
3）山本組合総合病院外科
4）岩手医科大学第2病理

中村　隆二[1)]　土谷　正彦[1)]　大津　友見[1)]
森　昌造[1)]　桑田　雪男[2)]　別所　啓司[3)]
小野　雄司[3)]　門間　信博[4)]　岩崎　琢也[4)]

TWO CASES OF PRIMARY MALIGNANT LYMPHOMA OF THE SMALL INTESTINE PRESENTED WITH AN ACUTE ABDOMEN

Ryuji NAKAMURA[1)], Masahiko TSUCHIYA[1)], Tomomi OHTSU[1)], Shouzou MORI[1)], Yukio KUWATA[2)], Keisi BESSHO[3)], Yuji ONO[3)] Nobuhiro MONMA[4)] and Takuya IWASAKI[4)]

1）Department of Surgery I, Iwate Medical University, School of Medicine
2）Department of Surgery, Critical Emergency Medicine, Iwate Medical University
3）Department of Surgery, Yamamoto General Hospital
4）Department of Pathology II, Iwate Medical University, School of Medicine

索引用語：小腸悪性リンパ腫，急性腹症

はじめに

節外性悪性リンパ腫のうち消化管に生じる頻度は約20％で[1)]，発生部位としては胃，小腸に原発することが多く，小腸では回腸末端部に生じやすい[2)]．一方，小腸の原発性悪性腫瘍に占める悪性リンパ腫の頻度は38％[3)]あるいは68.2％[4)]と非常に高く，その中には急性腹症で発症する場合もあることが報告されている[5)6)]．

最近われわれは，1例は腸閉塞，他の1例は汎発性腹膜炎で手術を施行した原発性悪性リンパ腫の2例を経験した．

症　例

症例1：54歳の男性．

家族歴：特記事項なし．

既往歴：虫垂切除術（22歳），痔核根治術（34歳）を受けた．

現病歴：約1週間前より腹痛，腹部膨満感，食思不振が出現し当科外来を受診した．最近1カ月で約5kgの体重減少がみられた．

入院時所見：体格中等度の男性で著明な腹部膨隆が見られ打診上鼓音を呈した．表在リンパ節の腫大はみられなかった．腹部X線検査では水平画形成を伴う著明な小腸ガス像がみられ，腸閉塞が疑われた．デニスチューブで腸管減圧後，右下腹部に硬い腫瘤が触知された．腹部のcomputed tomography（CT）検査で同

図1　症例1；入院時の腹部CT像．右腹腔内に5×5 cmの腫瘤状陰影がみられる（矢印）．

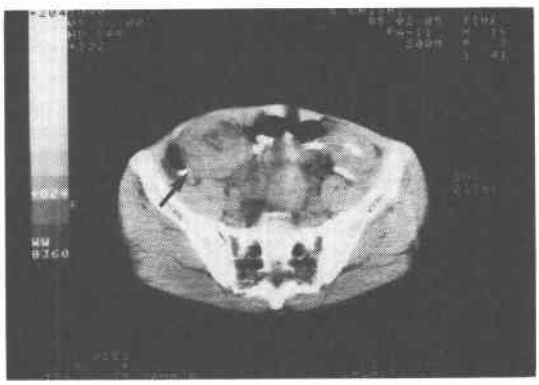

＜1986年10月15日受理＞別刷請求先：中村　隆二
〒020　盛岡市内丸19―1　岩手医科大学第1外科

部位に腫瘤状陰影を認め(図1)，また，デニスチューブからの小腸造影検査で回腸末端部付近の腸管の完全閉塞を認めた．回盲部の癌を疑い開腹術を施行した．

手術所見：回盲弁より30cm口側の所から20cmにわたる回腸―回腸の腸重積とその口側腸管の拡張がみられた．周囲の腸間膜リンパ節の腫大が多数みられた．重積している部位を含め70cmの回腸切除を行い閉腹した．

摘出標本所見：陥入している腸管の先進部の粘膜下に腫瘤形成がみられた(図2)．組織学的検索では，腸管壁全層に異型細胞の瀰漫性の増生がみられた（図3a)．異型細胞の核は類円形で，血管内皮細胞の核とほぼ同大で小型の核小体を有し，胞体は少量でピロニン好性であった．核分裂像も多数みられた．これらの異型細胞の増生に混在して，貪食像を示す組織球が散在性に分布しstarry-sky像を示していた（図3b)．瀰漫性悪性リンパ腫Burkitt型と診断された．

病理診断確定後，頭部を含め全身の骨X線検査，胸腹部CT検査，全身Gaシンチグラフィを施行したが腫瘤形成を疑わせる所見は得られなかった．リンパ管

図2　症例1；重積していた腸管先進部の割面．一部に出血を伴う粘膜下腫瘍がみられる．

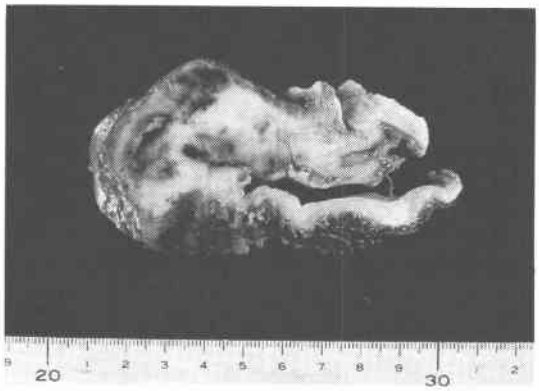

図3a　症例1；腫瘍の組織像．腫瘍細胞が瀰漫性に浸潤増生している（H-E. 染色，×160)．

図3b　症例1；腫瘍細胞の胞体は乏しく，核は類円形で小型の核小体を有している．貪食像を示す組織球が散在性に分布している（H-E. 染色，×640)．

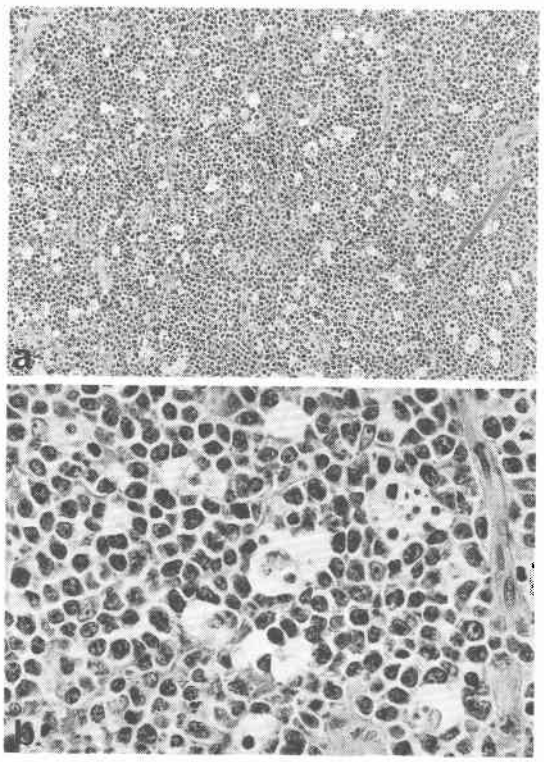

図4a　症例2；切除標本．全周性の境界明瞭な潰瘍の中心に穿孔がみられる．

図4b　症例2；割面像．粘膜下を中心に灰白色の腫瘤がみられる．

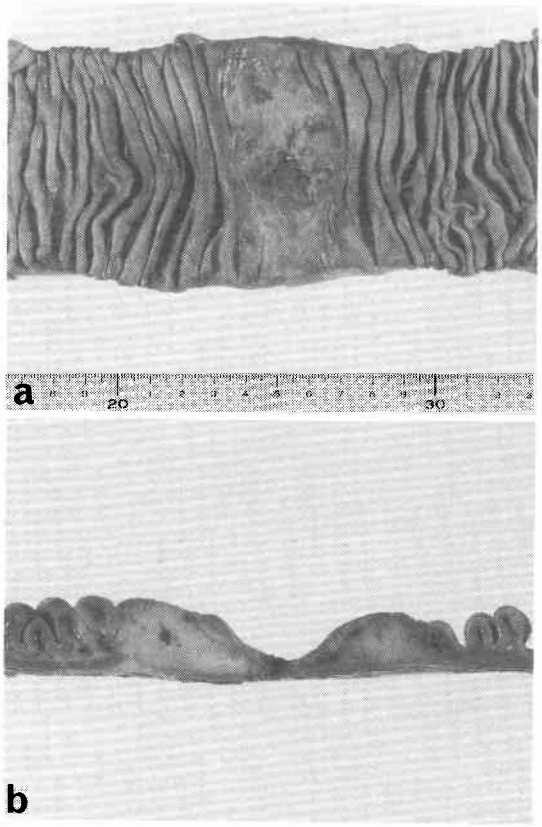

造影でも腹腔内に転移を疑わせるリンパ節の腫大はみられなかった．また，血中の抗EB抗体は低値であった．

術後経過：BOAP（ブレオマイシン，オンコビン，アドリアマイシン，プレドニン）療法を施行したが，約2カ月ごろより上腹部痛，左下肢の浮腫，左鼠径リンパ節の腫大が現れ，次いで，上腹部に圧痛を伴う大きな腫瘤を触れるようになり，CT検査で胃へのリンパ腫の浸潤が疑われた．術後3カ月で死亡した．

症例2：47歳，男性．

家族歴：特記事項なし．

既往歴：特記事項なし．

現病歴：1カ月前より食思不振，軽度の上腹部痛，下痢が現れ，約5kgの体重減少がみられた．就寝後突然腹痛が出現し軽減しないため当科外来を受診した．

入院時所見：体格中等度で黄疸，貧血はなく，表在リンパ節は触知しなかった．下腹部を中心に広範に圧痛があり板状硬でBlumberg徴候陽性であった．血液検査で白血球数の増多もあり，穿孔性腹膜炎の診断で緊急開腹術を施行した．

手術所見：膿性腹水を少量認め，Treitz靱帯より40cm肛門側の空腸に直径2mmの穿孔がみられた．周囲の腸間膜リンパ節の腫大が多数みられた．穿孔部位を中心に20cmの空腸切除を行い閉腹した．

切除標本所見：粘膜に幅5cmの全周性で境界明瞭な潰瘍があり，潰瘍底の中心に穿孔がみられた（**図4a**）．割面をみると，粘膜下を中心に壁全層に浸潤する腫瘤がみられた（**図4b**）．組織学的には粘膜下を中心に壁全層に及ぶ異型細胞の瀰漫性の増生を認めた（**図5a**）．異型細胞の胞体は乏しく，核はクロマチンに富み，時に核膜の切れこみcleaveを認め，血管内皮細胞の核とほぼ同大であった．時に大型の核を有する異型細胞の混在をみとめたが20%以下であった（**図5b**）．瀰漫性悪性リンパ腫，中細胞型と診断された．

術後経過：術後，症例1と同様の諸検査を施行したが腫瘤形成を疑わせる所見はなく，VEPA（ビンクリスチン，エンドキサン，6-メルカプトプリン，プレドニン）療法を開始した．術後2カ月に再度穿孔性腹膜炎が出現し，回盲弁より30cm口側の回腸に径3cmの穿孔を伴う腫瘤がみられ再度切除術を行った．組織像は前回と全く同様であった．術後，発熱，まひ性イレウスが続き，再手術後3カ月に死亡した．

考　察

消化管悪性リンパ腫は，節性悪性リンパ腫に比べ，

図5a　症例2；組織像．瀰漫性の腫瘍細胞の浸潤増生がみられる（H-E. 染色，×160）．

図5b　症例2；腫瘍細胞は胞体に乏しく核はクロマチンに富み，時に核膜の切れ込みがみられる（H-E. 染色，×640）．

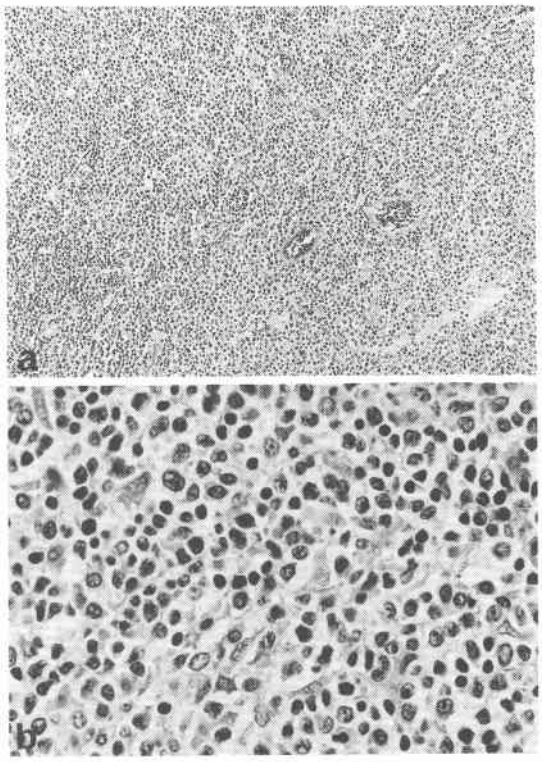

外科的に切除された症例では，はるかに予後は良好である[7)8)]が，消化管悪性リンパ腫の中で，小腸に発生したものの予後が最も悪く[4)]節生リンパ腫よりも悪いとされる[9)]．しかし，小腸悪性リンパ腫においても，腫瘍の切除は長期生存のための必須要件であり[10)11)]，早期に切除されたものでは完全治癒が期待されうる．一般に，消化管悪性リンパ腫の予後決定因子としてリンパ腫の進行度が上げられる．手術時の進行度と予後の関係をみた報告によれば，腫瘍が腸管に限局しているもの，あるいはリンパ節転移があっても腸間膜の所属リンパ節にとどまるものに比べ，所属リンパ節を越えるリンパ腫の進展があるものは有意に予後不良となり[12)~14)]，腸管原発の悪性リンパ腫においても主病巣の切除の他にリンパ節の郭清が必要であるとする報告もある[15)16)]．

本症例では両例とも手術時に小腸の主病巣以外に腹腔内に腫瘤を認めず，術後の画像診断でも大動脈周囲

リンパ節，縦隔内リンパ節の腫大もみられなかったが，主病巣の切除にもかかわらず早期に再発し死亡した．本症例の2例とも術中に所属リンパ節の腫大がみられたが，主病巣を含む最小限の腸切除のみ施行したために，腸間膜のリンパ節転移巣が遺残し，そこよりリンパ腫の進展が起こった可能性が高い．

しかし，本症例第2例にみられたように，小腸悪性リンパ腫では病巣が多発する頻度が高く[4]，単純にリンパ節の郭清を基準とした切除範囲の決定では解決されない面もあり，今後の症例の累積が必要と思われる．

おわりに

急性腹症で発症した原発性小腸悪性リンパ腫の2例に小腸部分切除術が行われたが，再発し術後3ヵ月で死亡した．本疾患はまれではあるが予後不良の疾患であり，術中の慎重な検索により十分な腫瘍の切除が必要と思われた．

文　献

1) Foucar K, Foucar E, Mitors F et al: Epithelialotropic lymphoma of the small bowel: Report of a fetal case with cytotoxic/suppressor T-cell immunotype. Cancer **54**: 54—60, 1984
2) 難波紘二，板垣哲郎：消化管の悪性リンパ腫—日本，米国，イタリア123症例の比較—．癌の臨　27：716—720，1981
3) 八尾恒良，日吉雄一，田中啓司ほか：最近10年間（1970—1979）の本邦報告例の集計からみた空・回腸腫瘍．胃と腸　16：935—941，1981
4) 中村敬男，田中貞男，佐藤栄一：胃腸管悪性リンパ腫の病理組織学的検討．癌の臨　28：301—306，1982
5) 神代正道，江里口直文，大津直之ほか：穿孔性腹膜炎を初発症状とする小腸悪性リンパ腫．癌の臨　27：171—174，1981
6) 笠井　潔，神谷博文，平塚博義ほか：穿孔を来した小腸悪性リンパ腫の2例—その腫瘍細胞表面抗原の検策—．癌の臨　28：366—370，1982
7) Freeman C, Berg JW, Cutler SJ: Occurrence and prognosis of extranodal lymphomas. Cancer **29**: 252—260, 1972
8) Fu YS, Perzin KH: Lymphosarcoma of the small intestine. A clinicopathologic study. Cancer **29**: 645—659, 1979
9) 森　茂郎，山口和克，喜納　勇ほか：腸管原発悪性リンパ腫の病理—特に胃およびリンパ節原発悪性リンパ腫との比較—．癌の臨　20：484—489，1974
10) Dawson MP, Cornes JS, Morson BC: Primary malignant lymphoid tumors of the intestinal tract. Br J Surg **49**: 80—89, 1961
11) Loer WJ, Mujahed Z, Zahn FD: Primary lymphoma of the gastrointestinal yract. A review of 100 cases. Ann Surg **170**: 232—238, 1969
12) Lewin KJ, Ranchod M, Dorfman RF: Lymphomas of the gastrointestinal tract. A study of 117 cases presenting with gastrointestinal disease. Cancer **42**: 693—707, 1978
13) Aozasa K, Tsujimoto M, Inoue A et al: Primary gastrointestinal lymphoma. A clinicopathologic study of 102 patients. Oncology **42**: 97—103, 1985
14) Morgan DR, Holgate CS, Dixon MF et al: Primary small intestinal lymphoma: A study of 39 cases. J Pathol **147**: 211—221, 1985
15) Blackledge G, Bush H, Dodge OG et al: A study of gastrointestinal lymphomas. Clin Oncol **5**: 209—219, 1979
16) 津森孝生，中尾量保，宮田正彦：悪性リンパ腫の予後因子に関する検討—消化管原発例について—．日消外会誌　18：2137—2140，1985