日消外会誌　20（7）：1825～1828，1987年

# 上行結腸 villous adenoma の1例

至聖病院，*東京女子医科大学第2外科
金丸　洋　高木　正人　笠井　恵*

# A CASE OF VILLOUS ADENOMA OF THE ASCENDING COLON

**Hirosi KANAMARU, Masato TAKAGI and Megumi KASAI***
Department of Surgery, Sisei Hospital
*The Second Department of Surgery, Tokyo Women's Medical College

**索引用語**：上行結腸絨毛腺腫

## はじめに

大腸絨毛腺腫は本邦では比較的まれな疾患で現在まで125例（本症例を含む）が報告されている．上行結腸に発生した絨毛腺腫を経験したので，文献的考察を加え発表する．なお上行結腸に発生した絨毛腺腫の報告は本邦では本例を含め3例である．

## 症　例

患者：細○妙○，48歳，女性．

家族歴：特記事項なし．

既往歴：31歳，虫垂切除術，36歳，帝王切開術．

現病歴：3～4年前から，年に2～3回下腹部全体に激痛が出現したが，排便（下痢）後は軽快した．4カ月前より時々腹鳴が有り，右下腹部がシクシク痛んだ．患者は，腹部手術後の腸管癒着のためと思っていた．

入院時現症：体格中等度（155cm, 42kg），栄養状態は中等度．腹部は平坦で，右下腹部に軽い圧痛を認めたが腫瘤は触知しなかった．肝•脾などの腫大もなく，表在リンパ節腫脹も認めなかった．

検査成績：RBC 402×10mm³, Hb 13.3g/dl, Ht 38%, WBC 7,500/mm³, P1 23.1×10⁴/mm³, T.P. 6.6 g/dl, T. bil 0.4mg/dl, GOT 14U, GPT 10U, Al-P 6.7 U/dl, LDH 283U/dl, γ-GTP 10mU/ml, Amyl 173IU/L, Na 143mEq/L, K 3.6mEq/L, CRP（－）.

画像診断：注腸X線写真：上行結腸中央部外側に基部を有する山田III型，球状の腫瘤を認める．腸管内腔をほぼ閉塞し，表面は粘液様物質で覆われている（図1）．

図1　注腸X線写真
太矢印：上行結腸中央部の腫瘤像．細矢印：腫瘤表面を覆う粘液様物質．

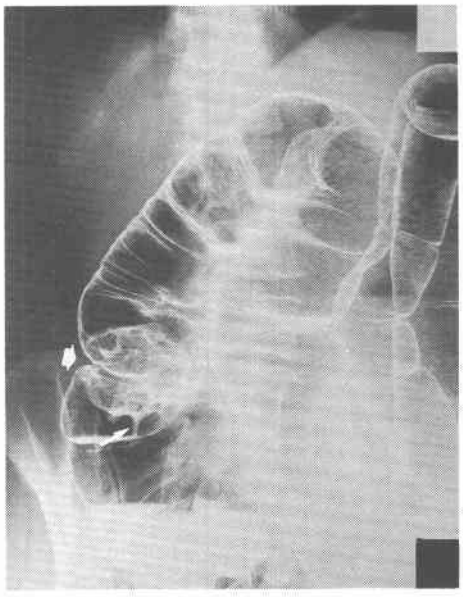

大腸内視鏡検査：腫瘤表面は絨毛状でその上を透明なゼリー状物質が覆っている．口側へのファイバーの挿入は不能であったが肛側の腫瘤表面に潰瘍や出血は認めない．腫瘤肛側の生検材料からは，強い異型性を伴う絨毛腺腫組織を認めたが，癌病巣は認められなかった（図2）．

腹部超音波検査：腫瘤およびその中心部の茎に相当する部分の境界が柿の種形の高エコーとして認められる（図3）．

腹部 computed tomography（CT）検査：結腸内腔をほぼ閉塞する腫瘤の断面とその表面を覆う層を認

＜1986年11月12受理＞別刷請求先：金丸　洋
〒350-13　狭山市下奥富八反目1221　至聖病院外科

図2　大腸内視鏡写真
表面は大小の顆粒状を呈し，透明なゼリー様物質で覆われている．

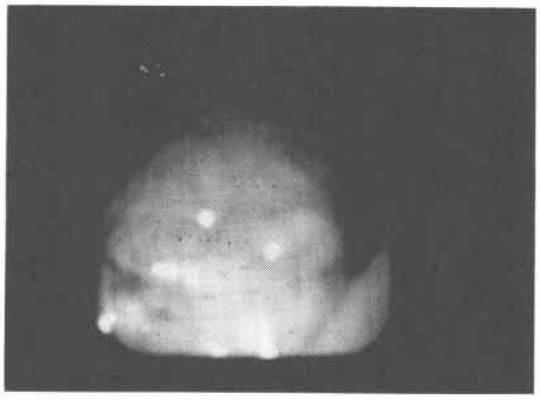

図3　腫瘤の超音波像
太矢印：腫瘤．細矢印：茎部が柿の種状の高エコーとして認められる．

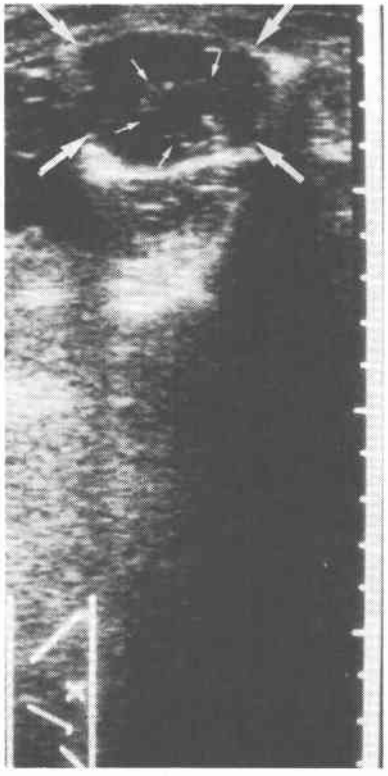

め，ゼリー状物質と考えられる（図4）．

手術所見：上行結腸中部に腫瘤を触知，付近のリンパ節に腫脹なく漿膜浸潤も認めない．腫瘤から口側，肛側各3cmずつを合併切除し，端々吻合した．大腸内

図4　腫瘤のCT像
＊ほぼ円形で均質な腫瘤断面．*表面を覆う粘液様物質．

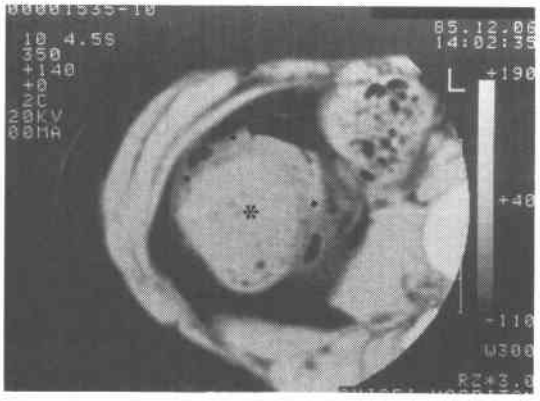


図5　切除標本
5×4×3cmの鶏卵状腫瘤．表面は大小顆粒状に隆起し，透明なゼリー状物質が覆っている．

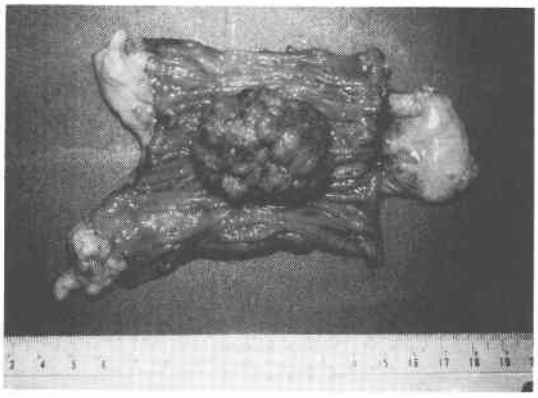

視鏡検査で癌病巣を認めなかったため，所属リンパ節の郭清は行わなかった．腹腔内の他の臓器には異常を認めなかった．

摘出標本：5×4×3cmの鶏卵大腫瘤が上行結腸中央部外側壁粘膜面から発生し腸管内腔へ突出している．表面は顆粒状に隆起し，その上を厚く透明なゼリー状物質が覆っている．近接像では多数の絨毛突起が認められる（図5，6）．

病理組織学的所見：腸管腔に向かって伸びた血管結合織に乏しい間質，多数の分岐に乏しい腫瘍腺管の増殖（finger like process）およびsmまでの深さの早期癌病巣を認める．腫瘤と正常粘膜の境界は明瞭である（図7，8）．

図6　腫瘤表面の近接像
絨毛状突起が明らかである．

図7　腫瘤の割面ルーペ像
血管結合織の乏しい間質，分岐に乏しい腫瘍腺管の増殖（finger like process）．

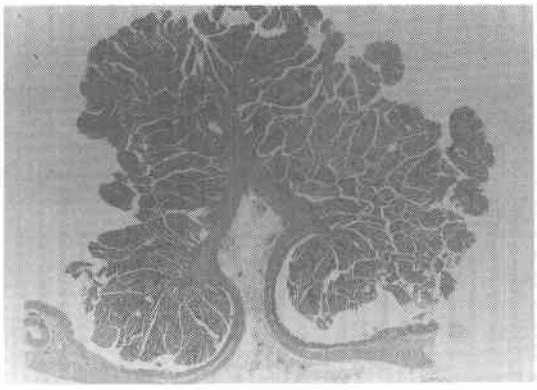

図8　腫瘤表面の組織像
smまでの深の癌組織を認める．

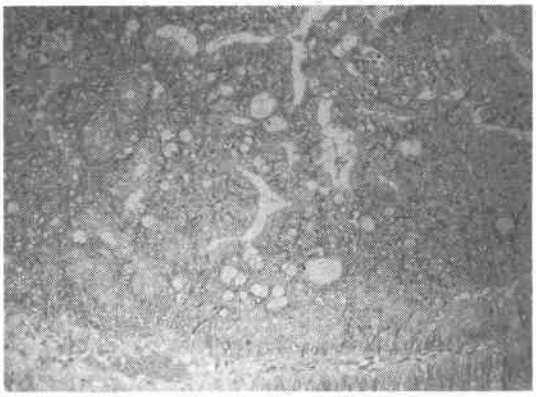

図9　腫瘤最大径と癌病変の有無
1％以下の危険率で3群間に有意差を認めない．

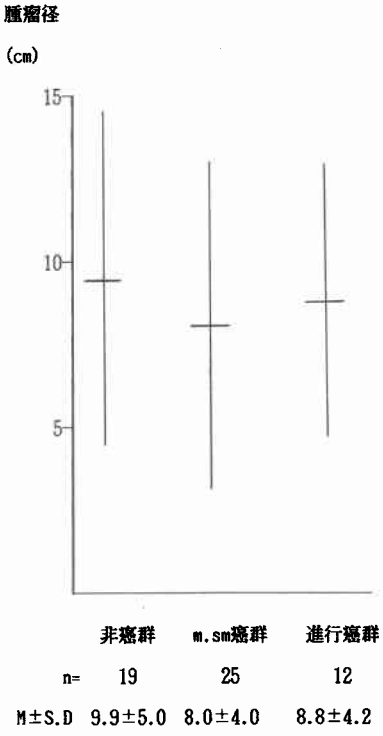


## 考　察

絨毛腺腫は，その特異的な形態および高頻度に癌病変を合併することから関心を持たれている．

組織学的に絨毛腺腫は，「大腸癌取扱い規約」[1]で，良性上皮性腫瘍に属する3種の腺腫，tubular adenoma 腺管腺腫，tubulo-villous adenoma 腺管絨毛腺腫，villous adenoma 絨毛腺腫，の一つと分類され，本邦において腺腫全体に対する絨毛腺腫の割合は1.3～3.6％[2)3)]である．また，三種の間には移行型がありその差は連続的である[4)]とされ，大きな腫瘤では三者の混在が認められる．

欧米ではHolmes（1861）[5)]の報告以来多数例が報告されており，本邦では（1985．12．31）現在125例（本例を含む）が報告されている．

発生部位では，直腸・直腸S状結腸移行部が102例（82％）と大部分を占め，他の部位はS状結腸12例，下行結腸2例，横行結腸3例，上行結腸3例（2.4％）[6)7)]，盲腸3例とまれである．著者らが集計した米国における症例報告1,331例の部位別発生頻度も同様で上行結腸37例（2.8％）である．

癌化率については，30～60％（invasive 11～39％）[9)]，78.4％（10.8％）[6)]と報告者により大きな差を認める．

その指標としては，腫瘤の大きさとの関連を指摘する報告[10)11)]もあるが，本邦報告例のうち病理所見および腫瘤最大径の記載の明らかな56例における両者の関係を見ると，非癌群19例（34%）9.9±5.0cm, m, sm 癌群25例（45%）8.0±4.0cm, 進行癌群12例（21%）8.8±4.2cm である．t 検定では1%以下の危険率でこれら3群間の腫瘍最大径に統計的有意差を認めず，癌の合併と腫瘤の大きさとは関連性がないと考えられる（図9）．

臨床症状としては，右下腹部痛および便通異常であるが本症に特徴的な物はない．

注腸X線写真では，その表面が厚い粘液で覆われ腫瘤表面の絨毛状または顆粒状隆起像を詳細に描出する事は困難であるが，厚い粘液の存在から本症を強く疑うことができる．大腸内視鏡検査では，粘液を通して腫瘤表面の小隆起が明らかであり絨毛腺腫と診断可能である．生検で癌の合併および深達度の判定を行うが，大きな腫瘤では全体の観察および内視鏡の口側への挿入が難しく生検部位が制限されるため，術前診断に問題を残す点である．本症例も術前生検では癌病変は認められなかった．

治療方針としては，有茎性の小ポリープは，内視鏡的ポリペクトミーで良いと思われるが，本例のように大きな広基性腫瘤の場合には術前生検で癌病巣が発見されない場合もあるので，腸切除とともに十分な所属リンパ節郭清が必要と思われる．

## 結　語

上行結腸に発生した絨毛腺腫の1例を報告した．

本邦報告56例の内，37例（66%）に癌が合併し12例（21%）は進行癌であった．腫瘤の大きさと癌病変の合併の有無は無関係であった．

術前生検で癌病巣が発見されない場合においても内視鏡的ポリペクトミーの不能な症例では，腸切除と十分な所属リンパ郭清が必要と思われる．

稿を終わるにあたり，病理組織検査を行っていただきました東京女子医大消化器病センター内科講師，長廻　紘先生に深謝いたします．

## 文　献

1) 大腸癌研究会編：臨床・病理．大腸癌取扱い規約．改訂第3版，東京，金原出版，1983，p36
2) 佐野量造：胃と腸の臨床病理ノート．東京，医学書院，1977，p221—243
3) Muto T, Ishikawa K, kino I et al: Comparative histologic study of adenomas of the large intestine in Japan and England, with special reference to malignant potential. Dis Colon Rectum 20：11—16，1977
4) 近藤秀則，朝倉　晃，岡村伸介ほか：癌化を伴った直腸 villous tumor の1例．消外　8：509—513，1985
5) Holmes T: Villous tumors of the rectum. Trans Path Soc 12：120—121，1861
6) 佐々木喬敏，王本文彦，丸山雅一ほか：大腸 villous adenoma 37例の検討．胃と腸　17：1151—1160，1982
7) 加納宣康，雑賀俊夫，松原長樹ほか：特異な形体を有する上行結腸の巨大 villous adenoma の1例．外科　46：1435—1437，1984
8) 金丸　洋，天野一夫，小野田万丈ほか：直腸絨毛腺腫の1例．日本大腸肛門病会誌　35：530—537，1982
9) 山際祐史，石原明徳：大腸腺腫における絨毛腺管の意義．外科　41：1035—1039，1979
10) 渡辺英伸，須田武保：大腸の前癌病変．癌と化療　11：1—9，1983
11) 小塚貞雄，野垣茂吉，野垣正宏ほか：大腸絨毛腺腫，腺管絨毛腺腫および腺管腺腫の比較研究．癌の臨　27：1118—1124，1981