日消外会誌　20（7）：1833～1836，1987年

直腸癌術後に発症した腎盂自然破裂の1例
―術前放射線療法が原因と考えられた症例―

市立秋田総合病院第2外科
桜　庭　　清　　添　野　武　彦
秋田大学第1外科
鈴　木　　克　　彦

SPONTANEOUS RUPTURE OF RENAL PELVIS INDUCED BY PREOPERATIVE IRRADIATION FOR RECTAL CANCER; REPORT OF A CASE

Kiyoshi SAKURABA and Takehiko SOENO
The 2nd Department of Surgery, Akita City Hospital
Katsuhiko SUZUKI
The 1st Depatment of Surgery, Akita University School of Medicine

索引用語：腎盂自然破裂，直腸癌の術前放射線療法，直腸癌

I. はじめに

最近，われわれは直腸癌術後に発症した，極めてまれである腎盂自然破裂[1)~6)]を経験した．その原因として術前放射線照射[7)~9)]の影響が最も強いと考えられたので若干の文献的考察を加えて報告する．

II. 症　例

患者：62歳，男性．

主訴：発熱，左側腹部痛，左腰部痛．

家族歴，既往歴：特記すべきことなし．

現病歴：昭和60年6月19日，直腸癌の診断で秋田大学第1外科に入院した．術前に放射線3,000radを照射して約2週間後の7月24日腹会陰式直腸切断術が行われた．術後，軽度のイレウス症状が出現したが保存的に改善して術後48病日に退院した．しかし，退院のころより出現した軽度の発熱，左側腹部痛，左腰部痛が退院翌日には突然に激痛となり，9月10日当科へ担送入院となった．

術前放射線照射法：Linac 300rad/dayを対向2門で隔日に，総量3,000radを照射した．また，同時に5-fluorouracil坐剤100mg/dayを併用した．照射野は体表面にて上縁を中直腸動脈の上方部が十分含まれる

＜1986年11月12日受理＞別刷請求先：桜庭　清
〒010　秋田市川元松丘町4－30　市立秋田総合病院第2外科

図1　放射線照射野のとり方
line a：greater sciatic foramenの上端より1cm上方のline. line b：中直腸動脈が十分含まれる骨盤壁内側のline. line c：両側のischiadic boneの下縁を結ぶline.

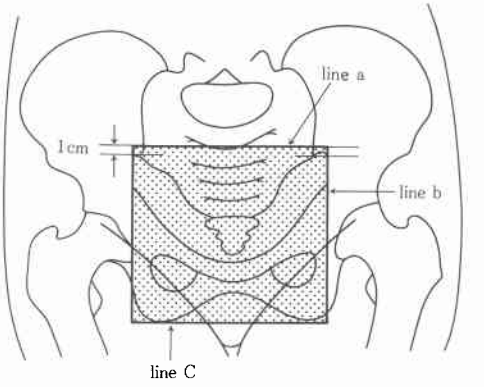

greater sciatic foramenの上端より1cm上方のlineとし，下縁はisciadic boneの下縁を結ぶline，外側縁は骨盤壁内側のlineとした（図1）．

手術所見（秋田大学第1外科にて施行）：大腸癌取扱い規約によると，癌腫は下部直腸（Rb）を占め限局潰瘍型で，腹膜播種性転移，肝転移，リンパ節転移何れも認められなかった．また，小骨盤腔内には軽度の線維性癒着が認められたが，周囲への直接浸潤はなく

表　1

血液検査		ALP	3.9KA
RBC	394×10⁴/mm³	Amylase	109IU/L
WBC	11,300/mm³	T. Chol.	118mg/dl
Hb	11.3g/dl	BUN	17.5mg/dl
Hct	37%	Creat.	1.3mg/dl
Platelet C.	18.5×10⁴/mm³	Na	133mEq/L
		K	4.0mEq/L
血沈	97mm/h	Cl	99mEq/L
		Ca	9.2mg/dl
生化学検査		検尿	
T.P.	6.3g/dl	比重	1.012
T.B.	1.3mg/dl	蛋白	(−)
GOT	9Karmen	糖	(−)
GPT	5Karmen	沈渣	異常なし
LDH	225U		

図2　摘出標本所見

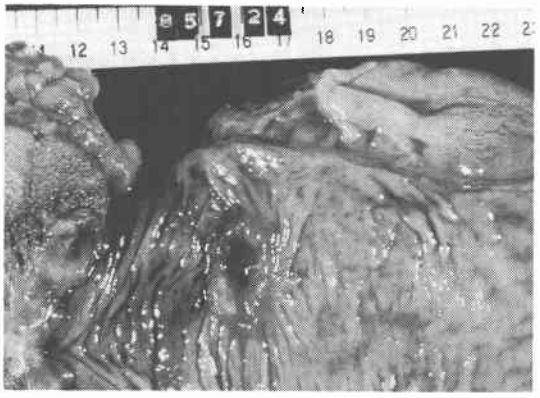

Stage I と診断され，第2群リンパ節郭清を伴う直腸切断術が行われた．摘出標本では，歯状線より5cm口側に2.7×1.5cm大の限局潰瘍型の癌腫が認められ，壁深達度は固有筋層までであった（図2）．

＜入院時理学所見＞体格中等度．顔貌は苦悶状で貧血黄疸なし．体温38.3℃．血圧106～60mmHg．脈拍66/分緊張良好整．胸部打聴診上異常なし．腹部所見：左下腹部に人工肛門の既設された腹壁は平坦だが，左側腹部に強い圧痛と筋性防御があり，左背部から左腰部にかけては強い圧痛が認められた．肝，腎，脾，腫瘤は触知しなかった．

＜検査成績＞臨床検査成績は軽度の白血球増多が認められたが，肝機能，腎機能，検尿に異常はなかった（表1）．

Drip infusion pyelography（DIP）：秋田大学第1外科入院時のDIPは尿管狭窄，尿管結石は認められず

図3　術前のDIP像

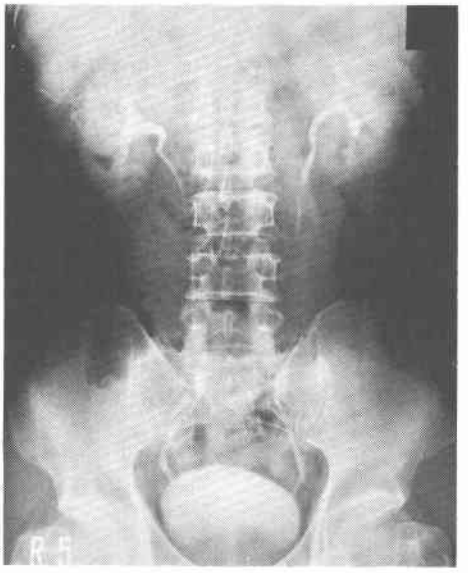

図4　当科入院時のCT像

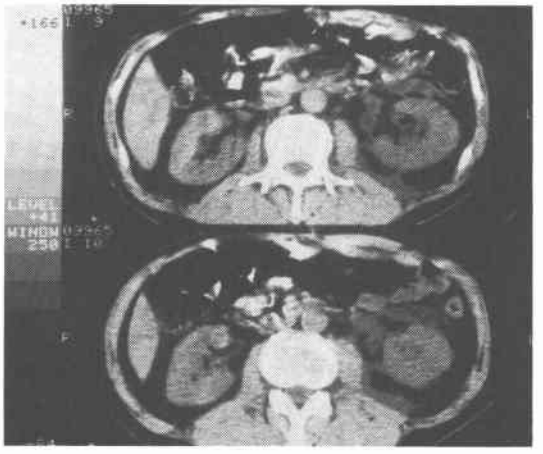

正常であった（図3）．Computed tomography（CT）：当科入院時のCT像は左腎周囲にlow density areaが認められcontrast mediumでenhancementされなかった．また両側腎盂尿管の拡張が認められた（図4）．Retrograde pyelography（RP）：左側下部尿管の高度狭窄および腎盂尿管の拡張と腎盂から造影剤の漏出が認められた（図5a, b）．また同時に行ったCT検査では左腎盂から造影剤が漏出し，腎周囲に貯留している所見が得られた（図6）．

これらから尿管狭窄により尿管内圧上昇のために引き起こされた腎盂自然破裂と診断した．

図5a　RP像
左下部尿管の高度な狭窄が認められる．人工肛門装具のopen end pouchの留金（矢印）．

図5b　RP像
左腎盂から造影剤の漏出が認められる．

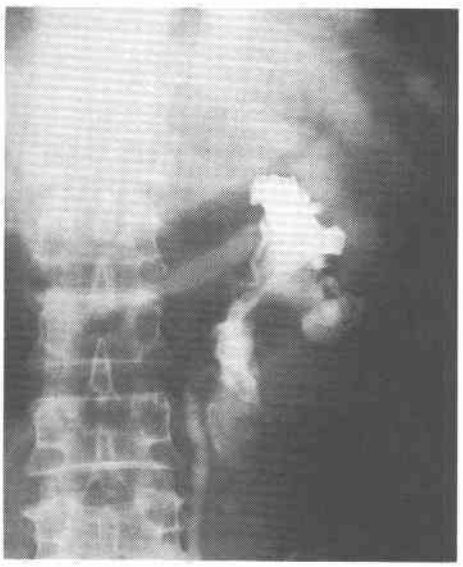

経過：患者は9月24日泌尿器科転科後，保存的に改善をみてまもなく退院し，現職に復帰した．しかし，退院時のDIP検査にて，両側水腎症が認められたため泌尿器科外来にて厳重に経過観察を受けている（図7）．

図6　RP施行時のCT像
左腎盂から漏出した造影剤が腎周囲に貯留している所見を認める．

図7　退院時のDIP像
両側尿管に同レベルの部位で狭窄を認め，両側水腎症の所見を認める．

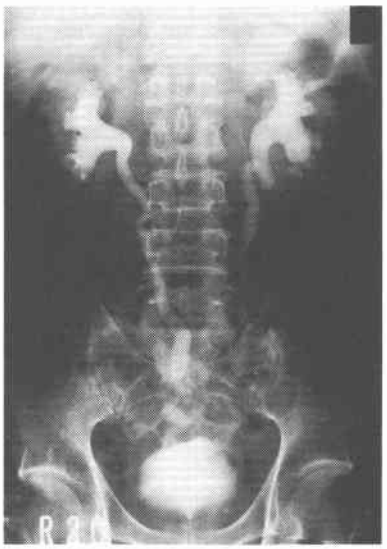

III. 考　　察

腎盂尿管自然破裂[1)2)]は極めてまれな疾患である．本症の原因となる疾患としては，結石症が圧倒的に多く，ほかに腫瘍[3)]，結核や腎移植手術[4)]も報告されているが，いずれにせよ泌尿器科的疾患が大部分である．臨床症状は，側腹部痛，腰痛，発熱，血尿が主であるが本症例では血尿は認められなかった．泌尿器科的に臨

床診断名としての腎盂尿管破裂は，肉眼的に破裂が確認され，重篤で緊急の外科的治療を必要とする大規模な損傷であり，本症例のように結果的に保存的に軽快するものは腎盂外溢流として区別した方がよいとしている報告[5)6)]も見られるが，しかし，腎盂破裂と腎盂外溢流の定義が判然としていないのが現状のようである．腎盂外溢流は腎盂尿管内圧の上昇により腎杯円蓋部からの逆流が起こり腎盂外に溢流する現象で，明らかに腎盂の破裂が認められそこから漏出する現象は腎盂破裂とすべきで，治療の種類にかかわらない方が良いと思われる．本症例は特に外科的治療を必要とせずに軽快してはいるが，RP, CT 検査で明らかに腎盂から造影剤の漏出が認められたことより，腎盂に何らかの破壊的現象が起こったことは事実であり，腎盂破裂との診断は妥当なものであると考えられる．

さて，最近の癌治療は，外科的治療に種々の集学的治療を加えることが主流となってきた．直腸癌の補助療法としては放射線療法[7)~9)]，免疫化学療法があるが，特に術前の放射線照射は癌主病巣の縮小化や局所再発の抑制に効果があり，癌治療成績の向上に寄与している．しかし，術前放射線照射における副作用も比較的多く，瘻孔閉鎖遅延，皮膚障害，放射線膀胱炎，術中の剝離困難等が報告されている．

本症例は尿管狭窄が生じ，それを契機に腎盂尿管内圧の上昇が起こり腎盂破裂が発症した．最も重要な問題は，尿管狭窄の原因であるが，われわれは次のように考察した．すなわち，本症例の場合，術前放射線療法が図1で示した照射野で行われ，体内で放射線照射の範囲が広がることを考慮すれば，尿管狭窄の認められた部位がその範囲内に入っていたのは明白である．しかも，手術中に骨盤腔内の線維性癒着のあったことは，その裏付けと考えられる．また，時間的にも，照射後約2カ月で本症が発症していることは，放射線照射の組織障害が生じる時期として矛盾はないと言える．さらに，術中尿管損傷のなかったことを考慮すれば，尿管狭窄の原因は，断定は困難であるが，術前放射線照射の影響が多大であり，それに手術による尿管の剝離操作が加わって高度の狭窄が起こったと考えられた．狭窄の起こった尿管の部位は特に放射線障害が強かったのであろう．また，図7で認められるように尿管狭窄の部位がほぼ左右対称に同一レベルで起こったことは，放射線照射による影響を強く示唆する所見と思われる．

術前放射線療法の副作用として本症例のような報告はない．しかし，放射線の照射野から考えると尿管狭窄の発現は比較的多いと予測され，術前術後の尿路造影が重要であると考えられた．さらに，今後本症例のような副作用を防止するために，放射線の照射量および照射法の工夫検討が必要であると考えられる．また，放射線照射の適応は直腸癌の進行度を十分に考慮した上で決定されなければならない．手術操作に細心の注意を払わなければならないことは言うまでもない．

まとめ

腎盂自然破裂というまれな疾患を直腸癌術後に経験した．その原因は術前の放射線照射による尿管狭窄と考えられた．今日，直腸癌の術前療法として放射線照射が確立されているが本症例のような副作用の報告はない．しかし，放射線照射野，術野から考えると直腸癌治療において留意されるべき問題である．

文献

1) 打林忠雄，久住治男，庄田良中ほか：腎盂自然破裂の1例．泌紀　29：1359—1362，1983
2) 石塚源造，森田　隆，渋谷昌良：尿管自然破裂の1例．臨泌　33：291—294，1979
3) Lucian L, Aldovini D, Piscioli F et al: Cytologic detection of ureteral metastasis from breast carcinoma causing peripelvic extravasation. Urology 22：56—58，1983
4) Kogan BA, Konnak JW, MacGregor RJ et al: Spontaneous rupture of renal pelvis after renal transplantation. Urology 18：456—458，1981
5) 山本尊彦：尿管結石による自然腎盂外溢流の1例．西日泌　38：540—544，1976
6) 濃沼信夫，日景高志，三橋慎一ほか：尿管結石を伴う自然腎盂外溢流の1例．西日泌　41：551—556，1979
7) 水沢広和：直腸癌術後局所再発防止を目的とした集学治療の研究—術前5-FU坐薬・放射線療法の試み—．秋田医　12：173—187，1985
8) 網野三郎，阿部令彦，原　正博ほか：腹部消化器癌術前照射—とくに胃癌，直腸癌の術前照射について—．癌の臨床．癌放射線療法．東京，篠原出版，1978，p223—226
9) 木村幸三郎，花輪　聡，谷　千秋ほか：大腸癌補助療法—特に直腸癌の術前照射について—．外科治療　53：649—654，1985