日消外会誌　20（8）：1948～1951，1987年

症　例

Roux-Y 吻合の挙上空腸脚を通じて発生した食道静脈瘤の2症例

防衛医科大学校第2外科
米川　甫　島　伸吾　杉浦　芳章
吉住　豊　大塚八左右　尾形　利郎

ESOPHAGEAL VARICES ARISING FROM THE ARCADE OF ASCENDING JEJUNAL LIMB AFTER ROUX-Y ESOPHAGOJEJUNOSTOMY —A REPORT OF TWO CASES

Hajime YONEKAWA, Shingo SHIMA, Yoshiaki SUGIURA, Yutaka YOSHIZUMI, Hassou OOTSUKA and Toshiro OGATA
Second Department of Surgery, National Defense Medical College

索引用語：胃全摘術後食道静脈瘤，Roux-Y 食道空腸吻合術後食道静脈瘤

はじめに

Roux-Y 吻合術による消化管再建は，消化器外科において広く用いられる術式であるが肝硬変のある症例では思わぬ合併症を生じることがある．著者らは門脈系の血液が Roux-Y 吻合の挙上空腸脚の静脈を逆流して食道静脈瘤が形成されたと思われる2症例を経験したので報告する．

症　例

症例1

患者：50歳，男性

主訴：吐血

既往歴：23歳，急性膵炎

家族歴：特記すべきことなし．

嗜好：日本酒を毎日平均4合，30年間飲酒．

現病歴：昭和57年9月吐血があり近医へ入院．肝硬変，食道静脈瘤破裂と診断され当科を紹介された．食道静脈瘤の内視鏡所見[1]は Lm, F3, CB, RC（＋）であり，肝機能は総ビリルビン2.2mg/dl, GOT 144, GPT 86, LDH 149, AL-P 140, コリンエステラーゼ1.08IU/ml, Alb 3.7g/dl, γ-glob 24.1%であった．入院順を待つ間，10月12日に吐血して救急車で来院した．

現症および経過：体格，栄養中等，意識清明．血圧70/40mmHg, 心拍数120/分，黄疸，腹水を認めず，肝を4横指，脾を3横指触知した．外来にて Sengstaken-Blakemore tube（以下SBチューブ）を挿入し，Lactated Ringer 1,000ml, 輸血1,200ml の投与を行うも収縮期血圧90mmHg で出血が持続したので，緊急手術を施行した．

手術所見：左開胸により食道離断術を試みて食道を半周切開したところ，肛門側の食道より多量の出血が認められた．皮切を腹部に延長し胃切開から胃内を観察すると，噴門より3cm 離れた胃静脈瘤からの出血が見られたので下部食道噴門側胃切除を行った．胃の周囲には膵炎の後遺症による高度の癒着があり，また手術時間をできるだけ短縮する必要もあったので，幽門側は空置したまま消化管再建術を食道空腸 Roux-Y 吻合により行った．脾摘は行わなかった．

組織学的検査：肝組織は甲型肝硬変．

術後経過：一過性に肝性脳症が出現したが，39病日に退院して復職した．

（第2回入院経過）

58年2月2日早朝吐血し，救急車で来院，収縮期血圧50mmHg 以下であった．SBチューブを挿入して食道バルーンのみを加圧した．輸血800ml を行い全身状態の改善をみたが，肝性昏睡となった．上腸間膜動脈造影を行ったところ静脈相において Roux-Y 吻合の挙上空腸脚の静脈が著明に拡張していた（図1）．出血が持続するため2月16日に右開胸で食道空腸吻合部近傍の血行郭清術を行ったものの，なお完全には止血しなかった．そこで2月26日にこの拡張した挙上空腸脚の静脈の選択的シャント手術を試みたが，その静脈壁

＜1986年12月10日受理＞別刷請求先：米川　甫
〒359　所沢市並木3－2　防衛医科大学校第2外科

図1　上腸間膜動脈造影(静脈相)．食道空腸吻合のため挙上された空腸脚の静脈が著明に拡張している(←)．

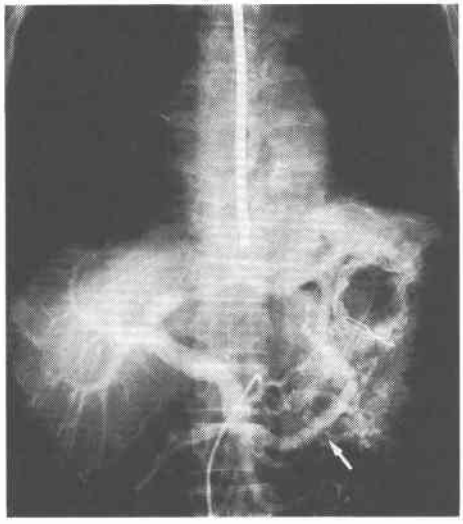

図2　食道鏡所見
左；挙上された空腸脚にも静脈瘤を認める(←)．右；食道空腸吻合の前壁（図の左側）の粘膜下をのりこえて，半周を占める静脈瘤が空腸から食道へ続いている．

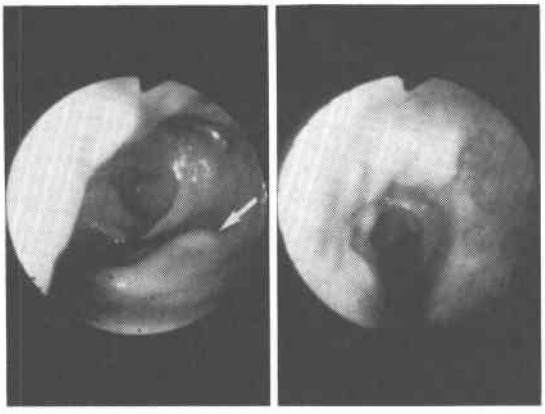

があまりに弱いため人工血管と吻合できず不成功であった．やむなくこれを門脈側の根部で結紮するとともに，空腸脚の腸間膜の血行を支配動脈1本を残して遮断した．術後経過は良好で患者は3月19日に元気に退院し復職した．

（第3回入院経過）

59年1月30日下血あり，脈拍触知不能で搬入された．SBチューブを挿入するとともに輸血8本を施行し，状態が安定した．内視鏡では，挙上空腸脚にも静脈瘤が認められ(**図2左**)，それが食道空腸吻合部の粘膜下を乗り越えていた(**図2右**)．食道静脈瘤はLm, F3, CB, RC(＋)であった．上腸間膜動脈造影を行ったところ，前回の手術で根部を切断したRoux-Yの脚の静脈へ向かう副血行路が認められた(**図3**)．今回入院中の検査では肝機能障害の程度はChild Cだったので手術を考慮しなかった．2月5日，18日および3月14日に内視鏡硬化療法を反復して退院した．内視鏡的硬化療法は効果的であったが，挙上された空腸脚に欝血によると思われた潰瘍の発生をみた（**図4**）．

図3　上腸間膜動脈造影(静脈相)．空腸脚の副血行路を通り，前回の手術で切断された空腸脚の静脈が造影されている（→）．

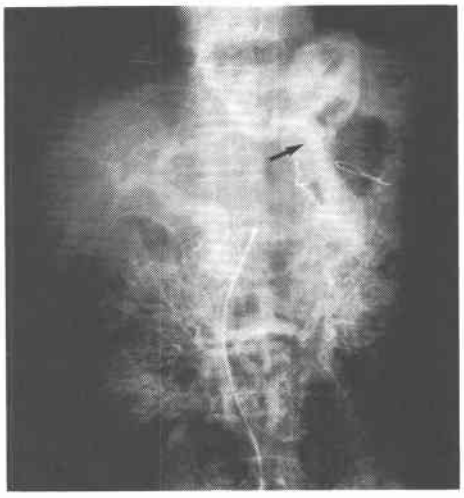

図4　食道鏡所見．内視鏡的硬化療法の施行後，約2ヵ月経過して空腸に潰瘍が形成された（→）．

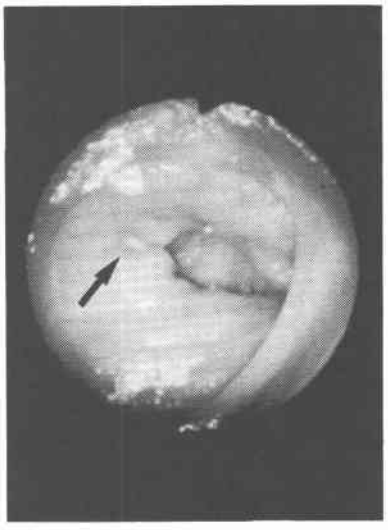

（第4回入院経過）

59年9月26日腹水増加などの肝不全傾向および食道静脈瘤の再発のため入院した．入院時の血中アンモニアは250μg/dl と高く，食道静脈瘤は Lm, F3, CB, RC（＋）であった．

上腸間膜動脈造影の静脈相では前回と同じくRoux-Y 吻合の挙上空腸脚の静脈の拡張を認めた．本例は10月19日に下血があり，10月27日，30日に内視鏡的硬化療法を反復したが，11月18日に食道潰瘍出血・肝不全で死亡した．

症例2

患者：38歳，男性

主訴：吐血

既往歴：昭和53年，胃癌のため某大学病院で胃全摘術，脾摘を受け，輸血が行われた．その後血清肝炎となり6ヵ月間入院した．

家族歴：特記すべきことなし．

嗜好：アルコール飲まず．

現病歴：60年5月1日，吐血と意識障害あり近医へ入院し，食道静脈瘤と診断され当科を紹介された．

入院時現症：体格，栄養中等．意識清明．血圧140/90mmHg, 脈拍92/分，黄疸を認めないが腹水あり，肝臓を2横指触知した．

入院後経過：食道静脈瘤は Lm, F3, CB, RC（＋）であった．5月30日に上腸間膜動脈造影を行ったところ，Roux-Y 吻合に用いた脚の静脈が拡張して食道へつながっているのが認められた（図5）．本例では肝左葉に直径3cm の肝癌が認められたのでマイトマイシン＋リピオドールの肝動脈内投与を行った後，6月15日，20日に内視鏡的硬化療法を施行した．本例は60年9月および61年1月に再吐血を起こし，他院で内視鏡的硬化療法を受けている．

図5　上腸間膜動脈造影（静脈相）．症例2でも，挙上された空腸脚の静脈の著明な拡張が認められた（←）．

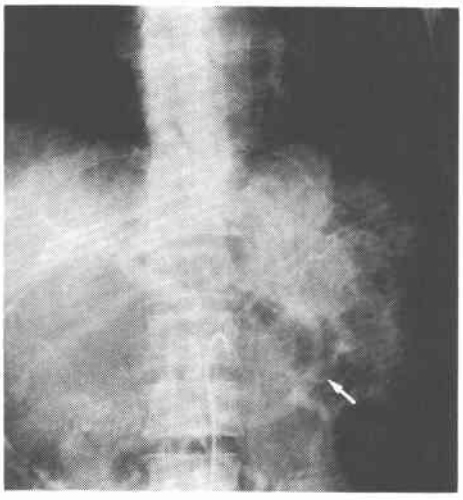

考　察

胃切除後に食道静脈瘤が発生することは一般にはまれなことと考えられる．第15回日本門脈圧亢進症研究会では主題IIとして「胃十二指腸潰瘍合併静脈瘤および胃切除後静脈瘤合併例の治療」がとりあげられたが，胃切除後の静脈瘤として報告されたものは27例であった[2]．著者らはこれらのほかに本邦文献より国土ら[3]の9例，大谷ら[4]清水ら[5]の1例づつを見出しえたが，それでも報告例は38例にすぎない．このうち35例は胃亜全摘，胃広範切除後のもので，胃全摘術後の症例は3例であった．また調べえた海外文献でも胃全摘術後の食道静脈瘤の報告は Phemister ら[6]の1例にすぎなかった．したがって，食道空腸 Roux-Y 吻合術後に見られた食道静脈瘤は極めてまれなものと思われる．そ

表1　胃全摘術/食道空腸吻合術後の食道静脈瘤症例

発表者	患　者	原疾患	手術時年齢/術式	吐血時期
Phemister ら[6]	18歳，男	(Banti*)	6歳，脾摘 16歳，胃全摘術	8ヵ月後
大谷ら[4]	53歳，女	胃潰瘍	33歳，胃全摘術	17年後
清水ら[5]	47歳，男	食道静脈瘤	37歳，胃全摘術 脾摘	10年後
自験例	50歳，男	胃静脈瘤	47歳，胃全摘術 傍食道血行郭清	6ヵ月後
自験例	38歳，男	胃癌	31歳，胃全摘術 脾摘	10年後

（*文献に記載された病名）

こで著者らは詳細の不明な杉浦ら[2]のプロシーディング中の1例を除外して，大谷ら[4]，清水ら[5]，Phemisterら[6]の症例に自験例2例を加えて食道空腸吻合術後に発生または再発した食道静脈瘤出血5例につき臨床的検討を行った（**表1**）．

5例の男女比は4：1で，食道空腸吻合施行時の年齢は10代1例，30代3例，40代1例と比較的に若年者であった．初回手術時に肝硬変，肝線維症が認められた症例は3例あり全例食道静脈瘤破裂に対する緊急手術例であった．肝障害がなかった2例の原疾患はそれぞれ胃癌，高位胃潰瘍であり，胃全摘術中にともに輸血が行われ，それ結果肝硬変となったものである．これら5例の食道空腸吻合の施行から出血までの期間は，初回手術時に肝硬変があった3例ではそれぞれ術後6，8カ月および10年であり，肝障害がなかった2例ではそれぞれ7年，17年であった．

食道静脈瘤の発生または再発に関与したと考えられた副血行路は，Phemisterら[6]の1例を除き4例において明らかであった．すなわち，高位胃潰瘍に対して胃全摘術が行われた1例では左胃静脈の門脈側断端が遺残してそこから後腹膜を通じるシャントが認められた．他の3例，すなわち清水ら[5]の症例および自験例2例ではRoux-Y吻合に用いた挙上空腸脚の静脈の拡張がみられ，それが食道静脈瘤の原因と考えられた．

食道空腸吻合術後の食道静脈瘤に対し清水ら[5]は経胸的食道離断術を行い，大谷ら[4]はシャント結紮＋食道離断術を施行してともに良好な結果を術後6カ月の時点で報告している．著者らは食道の再離断を行わなかったが食道空腸吻合部の上下2cmの血行郭清を行ったところ，約1年後に吻合部の粘膜下を乗り越える食道静脈瘤の再発をみた．したがって，このような症例に対する直達手術の評価にはより長期の経過観察が必要と思われた．

著者らは，自験例1においては3回目入院時には肝硬変が進行していたため，そして症例2においては肝癌が合併していたため内視鏡的硬化療法（intra-variceal）を施行したが，その結果は不満足かつ危険なものであった．すなわち症例1ではAethoxysclerol注入部位より約10cm肛門側の空腸内に潰瘍形成が見られた．このことは硬化剤が食道から空腸脚の静脈にまで逆流した証拠と思われるが，その反面空腸からの出血の可能性を生じさせるものであった．幸い下血はみられなかったが，便潜血は（＋）が持続した．また症例2ではEthanolamine Oleateの注入後3日間にわたり腹痛がみられ，静脈瘤は一時縮小したものの，その効果は3～4カ月しか持続しなかった．

以上に示したように食道空腸吻合に用いた挙上空腸脚を通じて食道静脈瘤が発生した場合の治療には，手術にしろ硬化療法にしろ，まだ未解決な問題が残されていると思われる．著者らは挙上された空腸脚の静脈の選択的シャント手術が理論的に正しいと考えて試みたがその施行は技術的に困難であった．したがって，肝硬変の併存する若年者に対しては可能な限りRoux-Y食道空腸吻合術を避けるべきであると考えている．

山下ら[7]は肝硬変を合併した胃癌症例において胃亜全摘術とDistal splenorenal shuntを併施して良好な成績を報告しているが，胃全摘が絶対的に適応となる症例において肝硬変の合併が見いだされた場合は，原疾患の進行度や肝硬変の程度により上腸間膜静脈下大静脈H吻合を付加する適応についても考慮すべきかと思われた．

結　語

食道空腸Roux-Y吻合術後に挙上空腸脚を通じて発生した食道静脈瘤の2例を報告し，その病態と治療につき考察を行った．

文　献

1) 日本門脈圧亢進症研究会編：食道静脈瘤内視鏡所見記載基準．日消外会誌　13：338—340，1980
2) 杉浦光雄：第15回門脈圧亢進症研究会プロシーディング．1982
3) 国土典宏，三條健昌，梅北信孝ほか：胃切除後食道静脈瘤合併例の検討．日消病会誌　85：280，1985
4) 大谷吉明，堀口　実，武井秀夫ほか：胃全摘後に発生した興味ある食道静脈瘤の1例．日消病会誌　74：100，1977
5) 清水武昭，村山裕一，吉田圭介ほか：胃全摘術後10年目に食道静脈瘤出血をきたした1症例．新潟医会誌　98：302，1984
6) Phemister DB, Humphreys EM: Gastroesophageal resection and total gastrectomy in the treatment of bleeding esophageal varicose veins in Banti's syndrome. Ann Surg 126：397—406，1947
7) 山下忠義，芦田　寛，石川羊男ほか：肝硬変を合併した胃癌の手術．消外　3：443—450，1980