日消外会誌　20（8）：1952～1955，1987年

# 術前に確診された食道嚢腫の1手術例

東京大学医学部第3外科学教室
定月　英一　上西　紀夫　酒井　滋　佐野　広美
金子　正二　海老原光江　安田　秀光　城島　嘉昭
伊原　治　大原　毅

# A CASE REPORT OF PREOPERATIVELY DIAGNOSED ESOPHAGEAL DUPLICATION CYST

**Hidekazu SADATSUKI, Michio KAMINISHI, Sigeru SAKAI, Hiromi SANO, Shouji KANEKO, Mitsue EBIHARA, Hidemitsu YASUDA, Yoshiaki JYOUJIMA, Osamu IHARA and Takeshi OOHARA**
3rd Department of Surgery, University of Tokyo

**索引用語**：食道嚢腫

## はじめに

食道の良性腫瘍は比較的まれな疾患であり，なかでも嚢腫は非常にめずらしい．今回われわれは成人の下部食道に発生した嚢腫を術前に確定診断し，切除標本の病理組織学的検討にても嚢腫と確認した症例を経験したので，文献的考察を加えて報告する．

## 症　例

患者：51歳，男性，会社員．

主訴：特になし．

既往歴：高血圧，蓄膿症（25年前に手術）．

家族歴：特記事項なし．

嗜好品：酒1合/日，タバコ20本/日．

現病歴：昭和60年3月，会社の検診にて食道に異常を指摘され，精査目的にて当科入院となった．

入院時全身所見：身長166cm，体重72kg，栄養良好．貧血，黄疸なく，全身のリンパ節腫脹も認めない．胸腹部に理学的に異常を認めない．

血液生化学的検査：軽度の血小板減少を認めた以外著変なし．出血凝固時間正常．肝機能正常．腎機能検査正常，尿一般検査正常，呼吸機能検査正常．したがって術前検査としては血小板減少を認める以外特に異常は無かった．血小板減少については，骨髄検査など内科的に精査を行ったが明らかな原因は不明であり，原疾患とは関係はないと判断した．

X線検査所見：胸腹部単純撮影では特に異常無く，腫瘤をおもわせる陰影も認めない．食道バリウム透視では胸部下部食道から腹部食道にかけて右側壁に約5cmの腫瘤陰影を認めたが，粘膜面には異常は認めなかった（図1上）．computed tomography（CT）では食道壁に接してlow density massを認め，腫瘤壁はenhanceされるが内部はenhanceされず，嚢腫を示唆する所見であった（図2）．

内視鏡検査所見：歯列より40cmのところから，食道右側壁粘膜下に半球状に突出した径約4cmの膨隆が認められたが，粘膜面には特に異常はなく，また鉗子にて圧迫すると容易に陥凹し粘膜下の嚢腫を思わせた（図1下）．

以上の所見より食道嚢腫と診断し摘除術を施行した．

手術所見：左第7肋間にて開胸すると，横隔膜直上胸部食道の右側壁に，食道の固有筋層に包まれた径約4cmの半球状に突出した腫瘤を認めた．この腫瘤は食道筋層を切開すると固有筋層とは別の筋層に覆われていた．周囲組織とは癒着は無かった．食道粘膜と嚢腫壁はほぼ接していたが，その部分でも嚢腫を被包する筋層は保たれていた．食道粘膜を損傷しないように腫瘤の摘除を試みたが，食道粘膜と腫瘤との癒着が強い

＜1986年12月10日受理＞別刷請求先：定月　英一
〒112　文京区目白台3－28－6　東京大学医学部第3外科

図1　上：食道Ba造影　胸部下部から腹部食道の右側壁に粘膜下腫瘍を思わせる腫瘤陰影を認める．
下：内視鏡写真　食道右側壁から後壁にかけて粘膜下腫瘍を思わせる半球状の突出を認める．

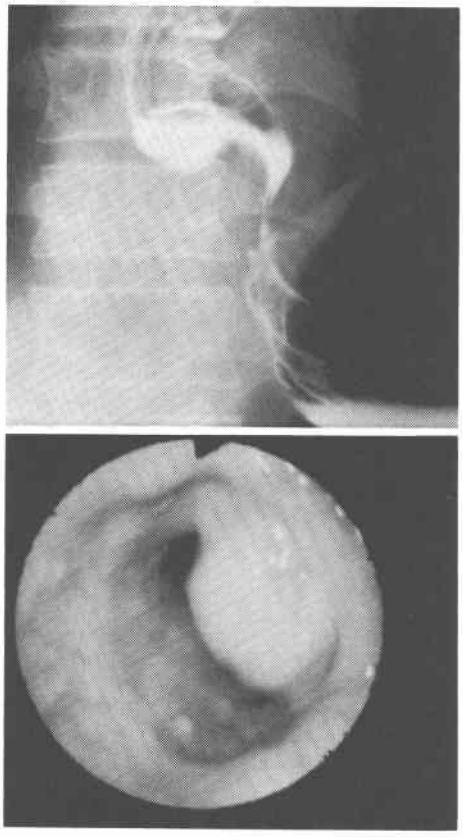

図2　CT：食道右側壁から後壁にかけて嚢腫を認め，嚢腫壁はenhanceされている．

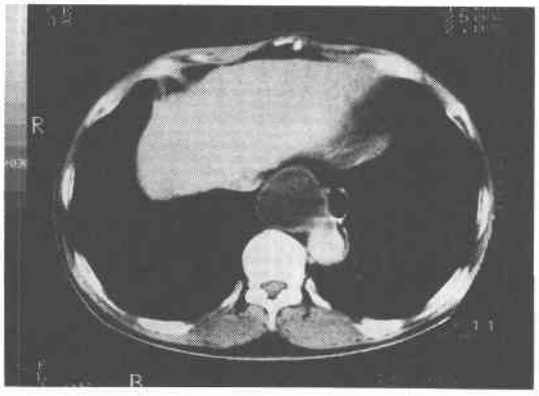

部分があり，ここで食道粘膜を一部損傷したが，縫合閉鎖を行い摘除術を終了した．

図3　摘出標本：単房性嚢腫．粘膜面は平滑である．

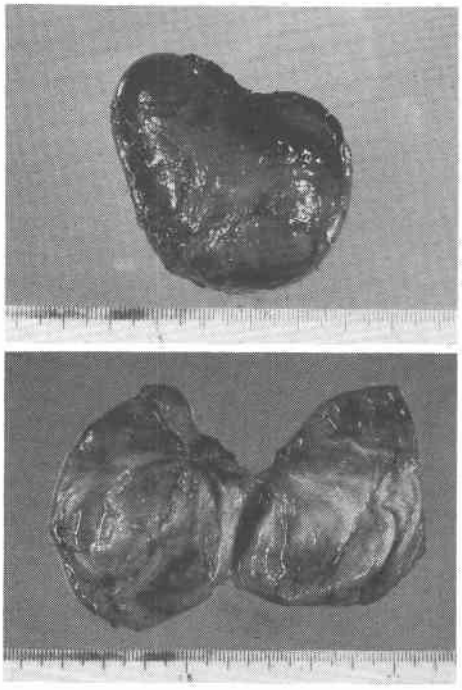

図4　組織標本（H-E染色）：左×100，ほぼ二層の絨毛円柱上皮に覆われている．右×40，嚢腫壁は内外二層の筋層からなる．軟骨組織は認めない．



摘出標本所見：腫瘤は，4.3×5.8×4.0cm大の卵型の単房性の嚢腫で，表面は平滑であり，硬度は柔らかく，約25mlの淡黄褐色透明なやや粘稠性の液体の貯留をみとめた（図3）．また内腔上皮は多層（ほぼ二層）の絨毛上皮で覆われており，輪縦二層の平滑筋層を持っているが，軟骨組織は認めなかった．また悪性所見も無かった（図4）．

以上の術中所見および摘出標本の病理組織学的所見

より食道嚢腫と最終診断した．

## 考　察

食道嚢腫は比較的まれな疾患であり，食道腫瘍の0.5～2.5%を占めるが[1)2)]，食道の良性腫瘍のなかでは平滑筋腫に次いで多いとされている[3)4)]．正岡ら[5)]の集計によれば，縦隔腫瘍4,098例中食道嚢腫を含む先天性嚢腫は332例（8.1%）であり，気管支性嚢腫184例，心嚢性嚢腫63例に次いで，食道嚢腫を含む消化管嚢胞29例となっている．一般に食道嚢腫といった場合，**表1**に挙げたものを総称しているが[6)]，通常は先天性の重複嚢腫をさして食道嚢腫ということが多い．また消化管重複症のなかの10～15%を食道嚢腫が占めるともいわれている[2)7)]．このような食道重複嚢腫は胎生期の発生異常と考えられ食道の成長と胃の右回転のために嚢腫は下部食道右側に多く発生する[8)]．

Arbonaら[6)]によれば，食道嚢腫が消化管重複症であるため条件として，1）嚢腫が食道壁内に存在すること，2）嚢腫壁は二層の筋層で覆われていること，3）内腔上皮は扁平上皮もしくは胎生期の食道上皮に見られる上皮で覆われていること，の3点を挙げている．われわれの症例は，先に述べた条件を満たしており先天性食道重複嚢腫と診断した．しかし，ここで傍食道型の気管支嚢胞との鑑別が問題となる．気管支嚢胞は多くは肺に発生し，食道に発生するものは極めてまれであり，組織学的には軟骨を有することが特徴である[3)6)]．

われわれが調べた範囲では，食道嚢腫は欧米で48例[2)3)6)9)10)]，本邦で自験例を含めて34例の報告を見るにすぎない[11)]．**表2**に本邦での報告例をまとめた．記載のはっきりしている27例中，右側22例，左側5例と右側に多く，そのうち上部，中部，下部はそれぞれ1/3ずつをしめていた．

食道嚢腫の約2/3は乳幼児期に嚢腫による圧排のために何らかの症状を呈し発見される事が多いが，約1/3は成人になって偶然発見されることが多い[3)7)]．本邦報告例でも約40%が無症状であり，本例も無症状で検診にて偶然発見されている．また嚢腫内に感染を起こしたり嚢腫内に出血し縦隔へ破裂した時には疼痛を伴うこともある[1)7)]．

診断は，食道透視および内視鏡で粘膜下腫瘍の形を取り，CTおよびエコー内視鏡で嚢腫像を呈すればほぼ確実である．また胸部単純撮影で縦隔に腫瘤陰影の形を呈することも多い．しかし，旁食道型の気管支嚢腫，その他の嚢腫との鑑別は画像診断だけでは不可能であり，確定診断は病理組織学的診断によらなければならない．

表1　食道嚢腫の分類

- Ⅰ．Congenital
  - Duplication cysts
  - Broncogenic cysts
  - Gastric cysts
  - Inclusion cysts
- Ⅱ．Other
  - Neuro-enteric cysts
- Ⅲ．Acquired
  - Retention cysts
    - Single
    - Multiple (Esophagitis cystica)

Arbona ら[9)]による

表2　食道嚢腫本邦報告例

| No. | 報告者 | 年齢 | 性 | 部位 | 大きさ | 症状 | 内腔上皮 |
|---|---|---|---|---|---|---|---|
| 1 | 稲田ほか | 9 | 女 | 左上肺野 | 鶏卵大 | － | 重層扁平 |
| 2 | 戸田ほか | 31 | 男 | 右上肺野 | 鶏卵大 | ? | 重層扁平 |
| 3 | 浜口 | 52 | 男 | 右下部食道 | 5×4cm | ＋ | 立方 |
| 4 | 門脇ほか | 28 | 男 | 左下肺野 | ? | － | ? |
| 5 | 松本 | 33 | 男 | 右肺門部 | ? | ＋ | 重層扁平 |
| 6 | 石田ほか | 5 | 男 | ? | ? | － | 繊毛円柱 |
| 7 | 沼野 | 27 | 女 | 下部食道 | 雀卵大 | ＋ | 円柱 |
| 8 | 土屋ほか | 5 | 男 | 右上肺野 | 鶏卵大 | － | 繊毛円柱 |
| 9 | 上道ほか | 36 | 女 | 右下肺野 | 超鶏卵大 | ＋ | 円柱 |
| 10 | 鑓山ほか | 5 | 男 | 右上肺野 | 5cm | ＋ | 重層扁平 |
| 11 | 藤井ほか | ? | 男 | ? | ? | － | ? |
| 12 | 吉村ほか | 18 | 女 | 右上肺野 | 2×1.7×1.5cm | ＋ | 重層扁平 |
| 13 | 浜野ほか | 4 | 男 | 左上肺野 | 3.7×2.7×1.8cm | － | 重層扁平 |
| 14 | 上戸ほか | 6 | 男 | 右上肺野 | 6×5×3cm | ＋ | 多列繊毛 |
| 15 | 安住ほか | 33 | 男 | 右下部食道 | 胡桃大 | ＋ | 繊毛 |
| 16 | 大木ほか | 17 | 女 | 右肺門部 | 4×2.5cm | － | 移行 |
| 17 | 月岡ほか | 36 | 女 | 右下肺野 | 超鶏卵大 | ＋ | 高円柱 |
| 18 | 月岡ほか | 22 | 男 | 右下肺野 | 胡桃大 | ＋ | 移行＋繊毛円柱 |
| 19 | 吉次ほか | 7 | 女 | 右上肺野 | 4×3.5×3cm | － | 重層扁平＋繊毛円柱 |
| 20 | 鮫島 | 33 | 男 | 右中部食道 | 鶏卵大 | ＋ | 繊毛重層円柱 |
| 21 | 鮫島 | 36 | 男 | 右下部食道 | 超鶏卵大 | ＋ | 繊毛円柱 |
| 22 | 勝部ほか | 26 | 男 | 左下部食道 | 3×3×3cm | ＋ | 扁平 |
| 23 | 木村ほか | 30 | 男 | 下部食道 | 5.8×5.3×4.2cm | ＋ | 多列繊毛 |
| 24 | 高嶋ほか | ? | ? | ? | ? | － | 重層扁平＋繊毛 |
| 25 | 斎藤ほか | 11 | 女 | 右中部食道 | 拇指頭大 | ＋ | 繊毛円柱 |
| 26 | 大谷ほか | 77 | 男 | 中部食道 | ? | － | 扁平 |
| 27 | 秋山ほか | 71 | 女 | 下部食道 | ? | ＋ | 繊毛円柱 |
| 28 | 石神ほか | 20 | 男 | 右中部食道 | ? | ＋ | ? |
| 29 | 金子ほか | 20 | 女 | 左下肺野 | 4×3×3cm | － | ? |
| 30 | 田中ほか | 43 | 女 | 右上肺野 | ? | － | 重層扁平 |
| 31 | 藤田ほか | 7 | 男 | 右肺門部 | 4×3×2cm | － | 偽重層扁平 |
| 32 | 横山ほか | 37 | 男 | 右下部食道 | 3×3.5cm | － | 繊毛円柱 |
| 33 | 森口ほか | 35 | 男 | 右肺門部 | 5×5cm | － | 繊毛円柱＋扁平 |
| 34 | 自験例 | 51 | 男 | 右下部食道 | 4.3×5.8×4.0cm | － | 繊毛 |

（ページ数の都合で文献出典は省略してある。）

治療については，無症状のものであっても外科的切除が原則となっている．その理由は確定診断を得るためには切除によらざるをえず，また癌の発生をみた報告もあるからである[9)12)]．最近Kuhlmanら[10)]は術前に内視鏡下に細径の長針を用いて穿刺細胞診および生検を行い，悪性が否定されれば嚢腫内容を吸引すればよいと報告している．リスクの悪い症例など適応を限れば良い方法であるが，やはり外科切除が第一選択と考

える.

本例は第187回消化器病学会関東甲信越地方会において報告した.

## 文　献


1) Whitaker JA, Deffenbaugh LD, Cooke AR: Esophageal duplication cyst. Am J Gastroenterol 73: 329—332, 1980
2) Stringel G, Mercer S, Briggs V: Esophageal duplication cyst containing a foreigh body. Can Med Assoc J 132: 529—531, 1985
3) Arnorson T, Aberg C, Arberg T: Benign tumors of the oesophagus and oesophageal cysts. Scand J Thor Cardiovasc Surg 18: 145—150, 1984
4) Postlethwait RW: Benign tumors and cysts of the esophagus. Surg Clin North Am 63: 925—931, 1983
5) 正岡　昭, 山口貞夫, 森　隆ほか：縦隔外科全国集計. 日胸外会誌 19: 1289—1300, 1971
6) Arbona JL, Figuerona JG, Mayoral J: Congenital esophageal cysts: Case report and review of literature. Am J Gastroenterol 79: 177—182, 1984
7) Heinburger IL, Battersby JS: Primary mediastinal tumors of childhood. J Thorac Cardiovasc Surg 50: 92—103, 1965
8) Gross RE, Holcomb GW, Farber S: Duplications of the alimentary tract. Pediatrics 9: 449—468, 1952
9) Tapia RH, White VA: Squamous cell carcinoma arising in a duplication cyst of the esophagus. Am J Gastroenterol 80: 325—329, 1985
10) Kuhlman JE, Fishman EK, Wang KP et al: CT and transensophageal needle aspiration. AJR 145: 531—532, 1985
11) 薦田　烈, 原　史人, 清水康廣ほか：食道嚢胞の1手術例. 日胸外会誌 31: 390—395, 1985
12) McGregorr DH, Milis G, Boudet RA: Intamural squamous cell carcinoma of the esophagus. Cancer 37: 1556—1561, 1976