日消外会誌　20（9）：2186～2190，1987年

直腸肛門癌におけるリンパ節跳躍転移の検討

鹿児島大学第1外科
山田　一隆　石沢　隆　春山　勝郎　四本　紘一
平島　忠久　藤原　章　有本　之嗣　桂　禎紀
鮫島　隆志　島津　久明

A STUDY ON JUMPING METASTASES OF LYMPH NODES IN ANORECTAL CANCER

Kazutaka YAMADA, Takashi ISHIZAWA, Katsuro HARUYAMA, Kouiti YOTSUMOTO, Tadahisa HIRASHIMA, Akira FUJIWARA, Yukitsugu ARIMOTO, Yoshinori KATSURA, Takashi SAMESHIMA and Hisaaki SHIMAZU
First Department of surgery, Kagoshima University School of Medicine

過去14年間において教室で切除を行った直腸肛門癌は172例であり，リンパ節転移陽性症例は89例（52%）であった．これらのうち，リンパ節跳躍転移はRaで3例，Rbで1例，Pで2例に認められ，リンパ節転移症例の7%（6/89例）を占めていた．リンパ節跳躍転移形式として，第1群リンパ節を素通りして直接第2群リンパ節へ跳躍する形式が5例に認められた．また，腫瘍下縁が歯状線上方2.5 cmにあるにもかかわらず，鼠径リンパ節へ転移が認められた直腸癌症例において，第1群リンパ節から第4群リンパ節へ跳躍する形式が認められた．これらの症例における，リンパ節転移の跳躍経路について考察した．

索引用語：直腸肛門癌，リンパ節跳躍転移，鼠径リンパ節転移

はじめに

大腸癌の進展形式として，リンパ行性，血行性，局所他臓器浸潤および腹膜播種の4つ重要な経路の存在が判明しているが，なかでももっともしばしばみられるのはリンパ節転移である．わが国の「大腸癌取扱い規約」[1]では大腸癌のリンパ節転移の程度が，癌占居部位ごとに血管系に沿って第1群から第4群までに分類されている．しかし，取扱い規約による順序を踏まない転移形式，いわゆる跳躍転移が大腸癌においても存在することが知られている．大腸癌のリンパ節転移形式のなかでも，直腸癌では腹膜反転部を境として，上直腸動脈・下腸間膜動脈系の上方向に向かうもの，中および下直腸動脈から内腸骨動脈系の水平方向（側方，前方，後方）に向かうもの，さらに歯状線（以下DL）近辺のものでは下方向（鼠径部）に向かうものなどがあり，結腸癌に比べ複雑な転移様式をとることが知られている[2]．そこで今回，当教室で切除を行った直腸肛門癌症例におけるリンパ節転移のうち，とくに跳躍転移例の臨床病理学的所見およびリンパ節転移形式について検討を行った．また腫瘍下縁がDLの上方にある直腸癌でも鼠径リンパ節に跳躍転移を起こした症例を経験したので，このリンパ節転移形式についても検討した．

I．対象および方法

昭和47年12月より昭和60年12月までに当教室で切除を行った直腸癌および肛門癌172例を対象とした．多発癌および大腸腺腫症は除外した．占居部位の内訳はRs 18例，Ra 18例，RaRb 26例，Rb 73例，RbP 25例，P 12例であり，これらの症例の全摘出リンパ節を「大腸癌取扱い規約」[1]に従い分類し，最大径の割面の切片についてHematoxylin-Eosin染色を行い病理組織学的

＜1987年2月18日受理＞別刷請求先：山田　一隆
〒890　鹿児島市宇宿町1208―1　鹿児島大学医学部第1外科

に検索した．なおリンパ節跳躍転移例では，跳躍したリンパ節転移部より近位のリンパ節を階段状連続切片（4割面）により検索して転移巣のないことを確認した．

II. 成　績

1. 直腸肛門癌におけるリンパ節跳躍転移の発生頻度

教室の切除直腸肛門癌172例におけるリンパ節転移陽性症例は89例（52%）であった．占居部位別にみると，Rsで18例中5例(28%)，Raで18例中12例(67%)，RaRbで26例中16例(62%)，Rbで73例中39例(53%)，RbPで25例中11例（44%），Pで12例中6例（50%）にリンパ節転移が認められた．これらのうち，リンパ節跳躍転移はRaで3例，Rbで1例，Pで2例に認められ全体として6例であり，これはリンパ節転移症例の7%を占めていた（**表1**）．

2. リンパ節跳躍転移症例の臨床病理学的所見

リンパ節跳躍転移を示した症例の組織型は，高分化型腺癌が3例，中分化型腺癌が1例，中分化型扁平上皮癌（肛門癌）が2例であり，組織型に特別の傾向は認められなかった．壁深達度ではa2が3例，ssが2例，pmが1例であり，smおよびaiは認められなかった．脈管浸襲ではリンパ管侵襲あるいは静脈侵襲が全例に認められた．リンパ節転移については，症例1，2，3における原発巣の占居部位はともにRaであり，転移リンパ節は症例1で上直腸リンパ節(No. 252)に1個，症例2でS状結腸中間リンパ節(No. 242-2)に2個，症例3でS状結腸中間リンパ節(No. 242-2)の1個に認められた．症例4の占居部位はRbで，左側中直腸リンパ節（No. 261 L）と左側鼠径リンパ節（No. 292 L）にそれぞれ1個の転移が認められた．また症例5，6の占居部位はともにPであり，転移リンパ節は症例5で上直腸リンパ節(No. 252)に1個，症例6で左側鼠径リンパ節（No. 292 L）の1個に認められた．これらの跳躍転移形式は，第1群リンパ節より第4群リンパ節へ跳躍した症例が1例であり，ほかの5例は第1群リンパ節を素通りし，直接第2群リンパ節への跳躍転移形式を示していた．跳躍転移の転移方向は，Raの3例はすべて上方向転移であり，Rbの1例は下方向転移であった．そしてPの2例は上方向転移が1例，下方向転移が1例であった．すなわち，上方向転移が4例と下方向転移が2例にみられたが，側方向におけるリンパ節跳躍転移は認められなかった．治療については，1例は相対的非治癒手術に終っていたが，ほかの5例はすべて治癒手術がなされていた．各症例の予後は，症例6が術後3年6カ月で遠隔転移再発のため死亡しており，また症例5が術後5年11カ月で他病死しているが，ほかの4例は現在生存中であり，予後は必ずしも不良ではなかった（**表2**）．

3. リンパ節跳躍転移の発生状況

リンパ節跳躍転移形式として，第1群リンパ節を素通りして，直接第2群リンパ節へ跳躍する形式(n(−)

表1　直腸肛門癌におけるリンパ節転移の発生頻度

占居部位	切除症例	リンパ節転移例	跳躍転移例
Rs	18	5　(28%)	
Ra	18	12　(67%)	3　(25%)
RaRb	26	16　(62%)	
Rb	73	39　(53%)	1　(3%)
RbP	25	11　(44%)	
P	12	6　(50%)	2　(33%)
計	172例	89例 (52%)	6例 (7%)

（S. 47. 12. ～S. 60. 12. 単発癌症例）

表2　直腸肛門癌におけるリンパ節跳躍転移症例

症例	年齢・性別	部位	組織型	深達度	脈管侵襲	跳躍転移形式	転移リンパ節	郭清度	予　後
1	53／女	Ra	高・腺癌	ss	ly+, v0	n(−)→n2(上方)	(No. 252) 1個	R3	12年生存中
2	82／男	Ra	高・腺癌	a2	ly0, v+	n(−)→n2(上方)	(No. 242-2) 2個	R2	3年生存中
3	68／女	Ra	中・腺癌	ss	ly+, v0	n(−)→n2(上方)	(No. 242-2) 1個	R3	1年6カ月生存中
4	43／女	Rb	高・腺癌	pm	ly+, v0	n1→n4(下方)	(No. 261L, 292L) 1個	R3	1年6カ月生存中
5	52／女	P	中・扁上癌	a2	ly+, v0	n(−)→n2(上方)	(No. 252) 1個	R2	5年11カ月他病死
6	69／男	P	中・扁上癌	a2	ly+, v0	n(−)→n2(下方)	(No. 292L) 1個	R2	3年6カ月癌死(遠隔転移)

（S. 47. 12. ～S. 60. 12.）

図1　症例3：郭清リンパ節と転移リンパ節

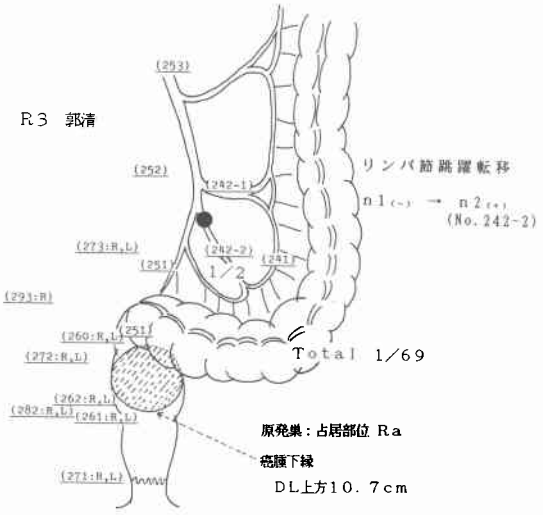

図2　症例4：郭清リンパ節と転移リンパ節

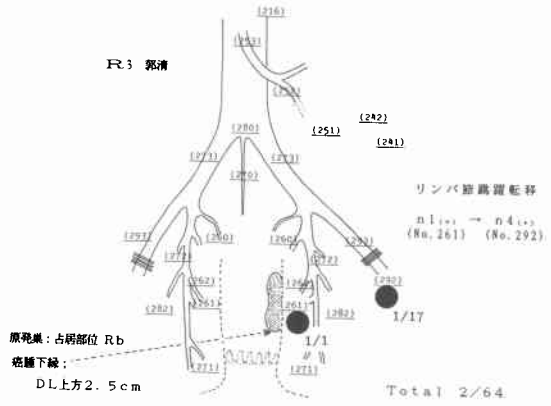

→ n_2（＋））と，第1群リンパ節から第4群リンパ節へ跳躍する形式（n_1（＋）→ n_4（＋））が認められた．前者の代表的症例と後者の1例のリンパ節転移状況は以下のとおりであった．

症例3（n（－）→ n_2（＋））；68歳，女性

血便を主訴に当科を受診し，直腸癌（Ra）の診断にて根治手術を施行した．第3群リンパ節までの郭清（R_3）を行い，69個の郭清リンパ節のうちS状結腸中間リンパ節（No. 242-2）の1個のみに転移を認めた．すなわち，第1群リンパ節を素通りし，上方向の第2群リンパ節への跳躍転移が認められた（図1）．同様に，直接第2群リンパ節へ跳躍した症例（1，2，5，6）は，全郭清リンパ節のうち第2群リンパ節に1ないし2個の転移がみられたのみであった．

症例4（n_1（＋）→ n_4（＋））；43歳，女性

粘血便を主訴に当科を受診し，直腸癌（Rb）と診断した．その際，左鼠径リンパ節を触知した．術前の血清CEA, α-fetoproteinは正常範囲内であり，肝転移は認められなかった．手術は根治を目的に腹会陰式直腸切断術を行い，第3群リンパ節までの郭清（R_3）と左鼠径リンパ節の郭清を行った．腫瘍は長径6cm, O^0から6^0の左側半周を占める限局潰瘍型の高分化型腺癌であった．また腫瘍下縁はDLの上方2.5cmにあたり，壁深達度はpmで，リンパ管侵襲が認められた．64個の郭清リンパ節のうち，左側中直腸リンパ節（No. 261 L）に1個，および左側鼠径リンパ節（No. 292L）に1個の転移が認められた．すなわち，側方向の第1群リンパ節から，下方向の第4群リンパ節への跳躍転移が認められた（図2）．また本症例は，腫瘍下縁がDLの上方2.5cmにあるにもかかわらず，鼠径リンパ節へ転移がみられた非常にまれな症例であった．第4群リンパ節転移陽性のため，手術は相対的非治癒切除となり，術後補助化学療法として，MMC（4mg×10）およびHCFU（600mg/連日）を投与した．術後1年6カ月後の現在も再発の兆候なく生存中である．

III. 考　察

消化器癌のリンパ節転移の1つの特殊型として，取り扱い規約によるリンパ節分類の順序とは異なった，いわゆる跳躍転移があげられる．とくに胸部食道癌のリンパ節転移では比較的高頻度に跳躍転移が存在すると報告されている[3]．直腸癌の場合にも同様の転移様式が存在することが一部の報告者によって指摘され，たとえば直腸癌の上方向リンパ節転移において下腸間膜リンパ節（No. 253）のみへの転移を認めた症例が報告されている[4)5)]．土屋[6]，大見ら[7]は同じく上方向リンパ節転移例において，跳躍転移が10%にみられたと報告し，リンパ流の短絡経路の存在を想定している．また田中ら[8]は上部直腸癌（Ra）で，旁直腸リンパ節（No. 251）から正中仙骨リンパ節（No. 270）へ跳躍転移した症例を示し，s状結腸間膜の脈管系に沿った経路以外のリンパ流が癒着により生じた可能性を推測している．竹村ら[9]はリンフォシンチグラフィーによる下部直腸リンパ流の検討を行い，旁直腸リンパ節を素通りし，それより中枢側の上方向および側方向リンパ節に強い集積を示す跳躍的集積が25%の症例にみられたことを示している．われわれは切除直腸肛門癌のリンパ節転移症例89例の検討で，6例（7%）の跳躍転移例

を認めた．6例中5例が直接第2群リンパ節への跳躍形式をとっており，上方向転移が4例ならびに下方向転移が1例に認められた．これらの症例ではリンパ流の短絡が想定され，また各方向への跳躍転移の可能性を示唆している．

直腸癌の転移リンパ節数について，Dukes[10]は治癒切除例のリンパ節転移例のうち58.9%が1ないし2個の転移個数であったと述べ，Gabriel[4]や大見[5]は3個までの転移がそれぞれ50%，51.7%であったと報告し，リンパ節転移の数はかなりゆっくり増加することを指摘している．われわれの経験した跳躍転移例でも，転移リンパ節数は1ないし2個認めるのみであり，リンパ節転移数における特徴はないものと思われた．リンパ節転移を組織学的に検索する際に，一般的には最大割面のみにより判定しているが，微小転移に対してすべて検索しえているとはいえない．Kingsleyら[11]は乳癌100例において，1割面により転移陰性と診断されたリンパ節に2割面を加えた検索を行い，2例の転移例をみいだしている．われわれは跳躍転移のfalse positiveをなくすため，跳躍転移リンパ節より近位のリンパ節を4割面の検索により確認した．その結果，1割面による検討では89例中7例にリンパ節跳躍転移がみいだされたが，そのうち1例は4割面の検索より跳躍転移と思われたリンパ節より近位のリンパ節の1個に微小転移が確認され，リンパ節跳躍転移例から除外された．また，false negativeの確認には全郭清リンパ節の多数割面による検索が必要であろう．したがって，われわれの示した直腸肛門癌における跳躍転移率（7%）は，微小転移の見逃しにより高くなっている可能性は少なく，むしろ全郭清リンパ節の多数割面の検索により上昇する可能性があるものと思われる．

われわれの経験した跳躍転移症例のうち，症例4は第1群リンパ節より第4群リンパ節へ跳躍する形式を示しており，また腫瘍下縁がDL上方2.5cmにあるにもかかわらず，手術時に鼠径リンパ節転移が確認された症例である．肛門癌では鼠径リンパ節転移が比較的高率にみられ，その頻度は10～40%の転移率といわれている[12]．しかし，直腸癌では鼠径リンパ節転移をきたすことは非常にまれであり，大見[7]，広瀬[13]，高橋ら[14]は治癒切除直腸癌において，癌がDLに接しているときのみ鼠径リンパ節転移がみられると報告している．鼠径リンパ節へ向かうリンパ管は，仙波[15]によれば肛門管皮膚帯，Blair[16]によればmucocutaneous junction以下のperineal regionから出発し，坐骨直腸窩の皮下を通るものと考えられており，さらに仙波[15]は，臀部から大腿外側を通過し鼠径リンパ節へ向かう経路の存在することも明らかにしている．これらの流域のみならず，高橋ら[14]は臨床的検討より，直腸肛門管周囲をとりまく泌尿器，生殖器を介しての経路，側方向リンパ節を介しての逆行性経路，および再発巣からの経路の存在を報告している．また直腸肛門管の壁内リンパ管については，DLを境として上下のリンパ管に連絡があるとするもの[15]，ないとするもの[16]と研究者によって異なっている．しかし，黄可[17]は組織学的検討により，直腸の粘膜下組織を走るリンパ管はその弁の方向からみてすべて上行性であり，この上行性の弁はmucocutaneous junctionより下方2mmまでの粘膜下リンパ管にみられたと報告している．われわれの経験した症例4における鼠径リンパ節への転移形式については，側方リンパ節にリンパ流を閉塞するような転移がないことより逆行性進展は考えにくく，また腫瘍下縁がDL上方2.5cmと高位に存在するため，肛門管皮膚帯を通じた経路の可能性も乏しいように思われる．そこで本症例はpm癌であるが，腫瘍の壁在性が0°から6°を占める左側半周性のものであることより，腫瘍近傍転移リンパ節（No. 261 L）から直腸前方臓器を介した左側鼠径リンパ節への跳躍転移経路，あるいは他の短絡路の存在が想定される．

結　語

1．過去14年間において教室で切除を行った直腸肛門癌は172例であり，リンパ節転移陽性症例は89例（52%）であった．これらのうち，リンパ節跳躍転移はRaで3例，Rbで1例，Pで2例に認められ，リンパ節転移症例の7%（6/89例）を占めていた．

2．リンパ節跳躍転移形式として，第1群リンパ節を素通りして直接第2群リンパ節へ跳躍する形式が5例に認められた．また，腫瘍下縁がDL上方2.5cmにあるにもかかわらず，鼠径リンパ節へ転移が認められた直腸癌症例において，第1群リンパ節から第4群リンパ節へ跳躍する形式が認められた．

文　献

1）大腸癌研究会編：大腸癌取扱い規約．東京，金原出版，1983
2）梶谷　鐶，広瀬益雄：直腸癌根治手術．手術　25：35—50，1971
3）山崎　繁，吉野邦英，佐藤達夫ほか：胸部食道癌跳躍転移における胸管の役割．リンパ学　7：77—80，1984
4）Gabriel WB, Dukes CE, Bussey H Jr: Lym-

phatic spread in cancer of the rectum. Br J Surg 23：395—413, 1935
5) 斉藤　博：直腸癌の病像とリンパ節転移および切除予後に関する臨床病理学的研究—第一編．日外会誌　75：701—714, 1974
6) 土屋周二：直腸癌根治手術におけるリンパ節郭清術．日外会誌　80：1520—1523, 1979
7) 大見良裕：直腸癌のリンパ節転移の特徴—拡大郭清による摘出リンパ節の検討—．日外会誌　81：676—687, 1980
8) 田中猛夫，西村一郎，松下利雄ほか：S状結腸癌．直腸癌のリンパ節転移．非定型的転移症例の検討．日消外会誌　14：1491—1494, 1981
9) 竹村克二，安藤昌之，岡部　聡ほか：下部直腸リンパ流．日本大腸肛門病会誌　39：113—120, 1986
10) Dukes CE: Cancer of the rectum. —An analysis of 1,000 cases—. J Pathol 1：527—539, 1940
11) Kingsley WB, Peters GN, Cheek JH: What constitutes adequate study of axillary lymph node in breast cancer?. Ann Surg 201：311—314, 1984
12) 山本恵一，龍村俊樹，関　雅博ほか：肛門癌．消外 6：171—181, 1983
13) 広瀬益雄，山田　粛，梶谷　鐶：直腸癌根治手術におけるリンパ節転移の態様および壁深達度について．癌の臨　17：254—260, 1971
14) 高橋　孝，古島　薫，太田博俊ほか：肛門癌のリンパ節転移の特徴—とくに鼠径リンパ節転移について—．日本大腸肛門病会誌　34：473—478, 1981
15) 仙波嘉清：直腸淋巴管系統に関する解剖学的研究．福岡医大誌　20：1213—1268, 1927
16) Blair JB, Holyoke EA, Best RR: A note on the lymphatics of the middle and lower rectum and anus. Anat Record 108：635—644, 1950
17) 黄可富彦：直腸肛門管の壁内リンパ管の微細分布について．日本大腸肛門病会誌　29：548—569, 1976