日消外会誌　20（9）：2205～2208，1987年

胆石症に対する総胆管十二指腸側側吻合術後に胃癌の発生をみた3症例

和歌山県立医科大学消化器外科
青木　洋三　川口　富司　湯川　裕史　植阪　和修
嶋田　浩介　柿原美千秋　上田　耕臣　佐々木政一
川嶋　寛昭　竹井　信夫　勝見　正治

THREE CASES OF GASTRIC CARCINOMA DEVELOPED AFTER SIDE-TO-SIDE CHOLEDOCHODUODENOSTOMY FOR GALLSTONE DISEASE

Yozo AOKI, Tomiji KAWAGUCHI, Hirofumi YUKAWA, Kazunobu UESAKA, Kosuke SHIMADA, Michiaki KAKIHARA, Koshin UEDA, Masakazu SASAKI, Hiroaki KAWASHIMA, Nobuo TAKEI and Masaharu KATSUMI
Department of Gastroenterological Surgery, Wakayama Medical College

索引用語：総胆管十二指腸側側吻合術，胆石症術後胃癌，胆汁胃内逆流

緒　言

総胆管十二指腸側側吻合術（以下本術式）は適応を厳格にさえすればその手術成績は一般にいわれるほど悪いものではない．これは私達の過去15年にわたる詳細な追跡調査で明らかになった[1]．本術式施行後に起こる合併症には，縫合不全や上行感染など，われわれが十分に留意すれば予防できるものと，綿密な管理と指導をしても，ある程度やむをえないものとがある．さしずめ胆汁の胃内逆流による，いわゆる胆汁性胃炎[2]は後者に属するものと思われる．われわれは70症例を経験するうち，3症例の胃癌発生に遭遇した．本論文ではその3症例を紹介し，本術式と術後の胃癌発生に関し，胆汁の胃内逆流の観点から若干の文献的考察を試みる．

対象と方法

1．昭和46年1月から61年2月までに和歌山県立医科大学消化器外科で本術式を施行した70症例を対象とした．

2．本術式術後1カ月から15年を経過した10症例に対し術後の胆汁胃内逆流を検索するため，内視鏡検査と胆道シンチグラフィー（以下シンチ）を施行した．内視鏡検査には原則としてオリンパス社製GIF-XQ_{10}を用い，胆汁の逆流の有無を肉眼的に確かめるとともに，可能な症例では胃前庭部，体部，噴門部より生検し，10％ホルマリンで固定後ヘマトキシリン・エオジン染色をして，胃炎や他の病変の有無，程度を検索した．シンチは青木ら[3]の方法で行い，胃領域での放射能活性の有無により，胆汁の胃内逆流の有無を推定した．

結　果

I．胃癌発生症例

症例1．58歳の男性で心窩部痛を主訴として来院した．昭和50年6月2日総胆管結石症のため，胆嚢摘出術（以下胆摘）と本術式をうけた．その後経過は順調であったが，昭和57年1月初旬より空腹時の心窩部痛を自覚し，同年2月3日当科を受診，胃癌と診断された．同年2月24日胃切除術と所属リンパ節郭清術，Roux-Y法が施行された．図1に術前の胃X線造影像，内視鏡像と摘出標本を示す．摘出標本の病理組織は胃癌取扱い規約[4]でいうmoderately differentiated tubular adenocarcinoma（P_0, H_0, n(−), pm, INFα, ly_1, v_0, ow(−), aw(−)）で，粘膜下層にリンパろ胞の増生がみられた．また非癌部胃粘膜上皮には腸上皮化生が認められ，粘膜の萎縮傾向が強度にみられた

＜1987年2月8日受理＞別刷請求先：青木　洋三
〒640　和歌山市7番丁1　和歌山県立医科大学消化器外科

図1　症例1の術前の胃X線造影像（左），内視鏡像（右下）と摘出標本（右下），胃体下部後壁に病変を認める．

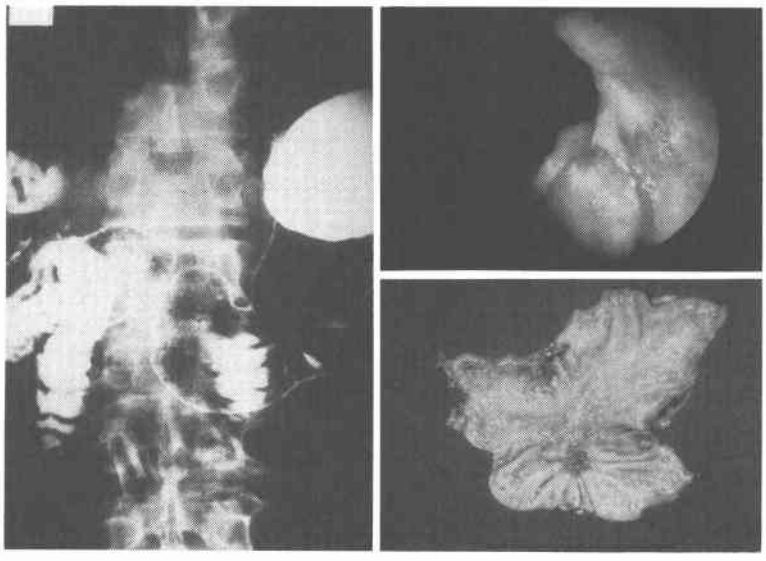

図2　症例1の摘出標本の病理組織像．病巣に近接した部の像で，粘膜の腸上皮化生と萎縮，粘膜下層に一部癌の浸潤（矢印）を認める．ヘマトキシリン・エオジン染色，×25．

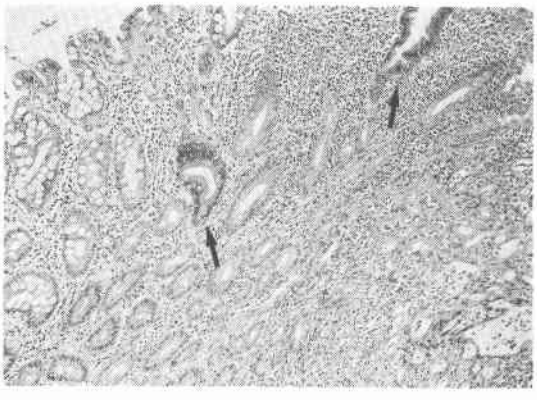

（図2）．所属リンパ節には転移は認められなかった．胃切除後4年6カ月を経過した現在，再発の兆候もなく健在である．

症例2．72歳の男性で心窩部痛と悪心を主訴に来院した．昭和49年10月31日胆嚢・総胆管結石のため胆摘と本術式を受けた．その後経過は順調であったが，昭和58年7月3日心窩部痛と悪心を自覚し，以後悪心が持続したため，同年7月14日当科を受診し胃癌による幽門狭窄症と診断された．同年7月21日胃切除術と所属リンパ節郭清，Billroth II 法再建術をうけた．摘出標本の病理組織は mucinous adenocarcinoma（P_0，H_0，n(＋)，ssγ，INFβ，ly_3，v_0，ow(－)，aw(－)）であった．非癌部胃粘膜上皮は腸上皮化生をともない萎縮傾向を示していた．10カ月後に再発死した．

症例3．42歳の女性で心窩部痛と食欲不振を主訴に来院した．昭和51年10月25日胆嚢・総胆管結石のため胆摘と本術式をうけた．その後経過は順調であったが，昭和60年7月ごろから心窩部痛，8月より食欲不振が出現し，同年10月2日勤務先の集団検診で胃の異常を指摘された．同年10月12日当科を受診し，胃癌と診断された．図3に当科で施行した胃X線バリウム造影像を示す．胃内視鏡時の生検で signet ring cell carcinoma と診断された．理学的に腹水の貯留とダグラス窩転移を認めたため，保存的治療を施行したが10カ月後死亡した．

II．本術式術後の胆汁の胃内逆流に関する検討

図4にシンチにより観察された本術式術後の胆汁胃内逆流像を示す．このような胆汁胃内逆流の有無をシンチと内視鏡検査の両面から10症例について検討したところ，シンチでは3症例，30%に，内視鏡には8症例，80%に観察された（表1）．内視鏡検査時に施行した生検では，粘膜の炎症像が5症例，50%に，腸上皮化生が2症例，20%に認められ，生検部位による差はあまりみられなかった．（図5）．ちなみに対象とした

図3　症例3の胃X線造影像．胃全体の硬化，変形と巨大皺襞を認める．

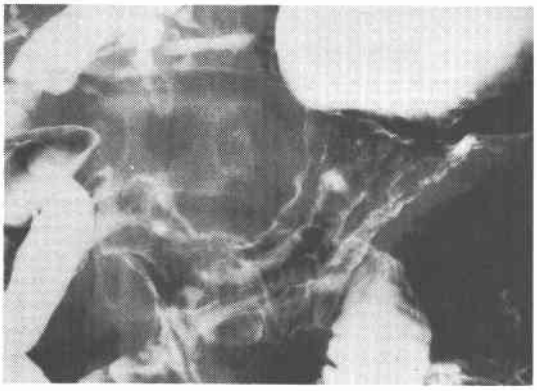

図4　胆道シンチグラフィーによる胆汁の胃内逆流（矢印）の証明

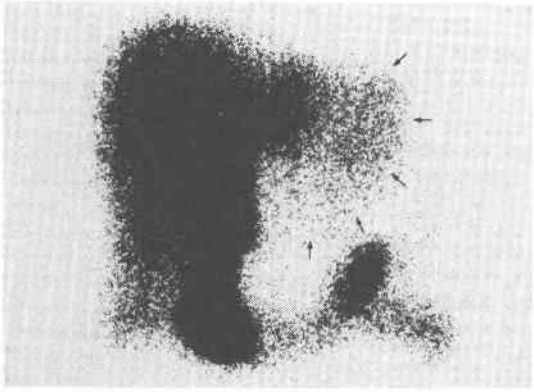

70症例中術前の内視鏡検査時に胆汁の胃内逆流が認められたのは，記載の明らかな52症例中3症例，5.7%であった．また術後に検討したこれら10症例では術前には認められていなかった．

考　察

良性疾患に対し本術式がなされた後胃癌が発生したという報告はみあたらない．私達が経験した3症例の内訳は男性2症例，女性1症例であり，術後経過からというと7年目が1症例，9年目が2症例である．この罹病率を昭和59年度の日本人の胃の悪性新生物による死亡率と比較すると明らかに高い[5]．すなわち人口10万人に対し男性では52.2人（約0.05%），女性では31.1人（約0.03%），全体で41.7人（約0.04%）であり，手術その他で永久治癒をみた症例を加えたとしても，なおその差は明白である．

本術式と術後の胃癌の発生の関係は不明で推測の域を出ないが，今回の10症例の検討で，シンチでは30%，内視鏡検査では80%に胆汁の胃内逆流が観察されたことから，以後胆汁の胃内逆流との関連性において考察をすすめる．シンチでの検出率が30%と低いのは，少量の胆汁が胃に逆流しても胆汁の放射能活性がバックグラウンドのそれに打ち消され，識別不能になる症例がかなりあるためと思われる．胆汁の胃内逆流による胃癌の発生は，胃切除後の残胃でのものでよく知られている．胃良性疾患に対する胃切除後に発生する残胃の癌は，1922年 Balfour[6]により報告された．Stalsberg ら[7]は630例の検討から，25年以上前に胃切除をうけた群の胃癌死は同年代の胃癌死の6倍にのぼると述べている．Siurala ら[8]は胃亜全摘後に発生する残胃の萎縮性胃炎は小腸との吻合部近傍で最も著しく，かつこの

表1　胃内視鏡と胆道シンチグラフィーによる胆汁胃内逆流の観察

症例	年齢（歳）	性	術後経過年月	胆汁胃内逆流*	
				内視鏡	シンチグラフィー
1	74	F	1カ月	(+)	(−)
2	68	M	2年	(−)	(−)
3	81	M	10年	(+)	(−)
4	63	M	2カ月	(+)	(+)
5	78	M	4年	(+)	(−)
6	68	F	2年	(−)	(−)
7	52	F	15年	(+)	(−)
8	42	F	10年	(+)	(+)
9	68	F	3カ月	(+)	(+)
10	65	F	5年	(+)	(−)

* 両検査で陰性の症例は胃生検所見も正常

図5　胃内視鏡検査時の生検所見．表1の症例9．びらんと粘膜上皮下の炎症性細胞浸潤を認める．ヘマトキシリン・エオジン染色，×50．

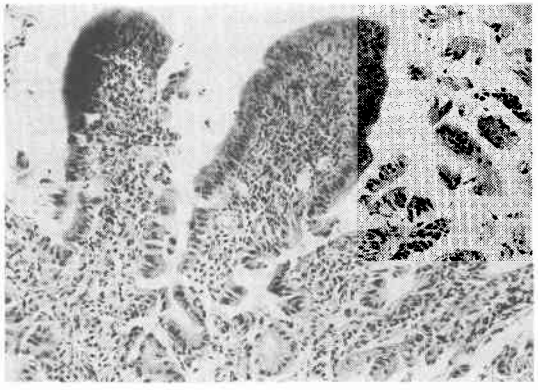

部に発癌しやすいことから，胆汁の逆流が胃粘膜障害，ひいては発癌の重要な要因となることを指摘した．ラットを用いた実験によれば，胃切除後 Billroth II 法で再建した群で残胃での発癌率が最も高く[9]，Billroth I 法再建がこれにつぎ，Roux-Y によるものがもっとも低率であった．これらの事実は臨床的にも一致することから[10]，残胃内に逆流した胆汁が残胃での発癌に一役をになうことは確実であろう．

さて本術式の術後には胆汁の胃内逆流が高頻度に起こることは文献的にも散見され[11]，今回の検討からも明らかになった．この理由は明らかでないが，われわれは，(1) 本術式施行時の胆摘にともなう胆汁貯留嚢の消失，(2) 十二指腸球部での総胆管との吻合による幽門括約筋機能の変化，の2点をその原因として想定した．胆摘により胆汁は間断なく十二指腸に流出する結果，胃内に逆流しやすくなる[2]．このような見地から胆摘と胃癌発生との関係が検討されている．Gustavsson ら[12]は12～15年前に胆摘をうけた16,773症例につき胃癌の罹病率を検索したところ，術後1年以内は有意に高かったが，2年目以降になると期待値と変らなかった．術後1年以内に高かったのは，胆摘時に既存の胃癌の見落しによるものであろうとし，胆摘は必ずしも胃癌になるリスクを高めるものではないと結論している．一方，Lowenfels ら[13]は剖検例での検討から，若年の女性で胆石症を有するもの，既往に胆摘をうけているものに胃癌が好発していたと述べ，その原因に胆汁の胃内逆流を挙げている．いずれにしても胆摘により胆汁性胃炎，ひいては胃癌に罹患するリスクが高まりうることは警告としてうけとらねばならない．加えて本術式では吻合口が十二指腸球部に存在するため，肝から分泌された胆汁の一部が十二指腸乳頭部を経ずここに流入すること，吻合口が幽門括約筋と接して存在するため，幽門括約筋機能に変化をきたすであろうことは容易に想像され，これが胆汁の胃内への逆流をうながし，胆汁酸による胃粘膜の電気生理学的変化[14]，胆汁性胃炎[2]，胃内酸度の低下と細菌の増殖[2]，などが関与して発癌へと進展する症例もありうると思われる．したがって本術式の術後にはこのようなリスクにも留意し，長期にわたる観察が必要と考える．

結　語

1．胆石症に対する総胆管十二指腸側側吻合術術後70症例の最長15年にわたる追跡調査中に3症例，4.3%に胃癌の発生をみた．

2．本術式の術後には胆汁の胃内逆流が30～80%にみられることから，これによる発癌の可能性を認識し，長期観察する必要がある．

なお本論文の要旨は第28回日本消化器外科学会総会（昭和61年7月，青森市）において発表した．

文　献

1) 青木洋三，中塚久仁英，川口富司ほか：総胆管十二指腸側側吻合術の臨床的検討（第2報）．日臨外医会誌　47：17—24，1986
2) Buxbaum KL: Bile gastritis occuring after cholecystectomy. Am J Gastroenterol 77: 305—311, 1982
3) 青木洋三，谷口勝俊，勝見正治ほか：肝・胆道シンチグラムの定量解析とこれによる胃全摘後 Postcibal Asynchronism の経時的観察．日消外会誌 13：137—145，1980
4) 胃癌研究会編：外科・病理胃癌取扱い規約．改訂第11版，東京，金原出版，1985
5) 厚生省大臣官房統計情報部編：昭和59年度人口動態統計．上巻，東京，財団法人厚生統計協会，1986，p216—221
6) Balfour DC: Factors influencing the life expectancy of patients operated on for gastric ulcers. Ann Surg 75: 405—408, 1922
7) Stalsberg H, Taksdal S: Stomach cancer following gastric surgery for benign conditions. Lancet 2: 1175—1177, 1971
8) Siurala M, Isokoski M, Varis K et al: Prevalence of gastritis in a rural population. Scand J Gastroenterol 3: 211—223, 1968
9) Kondo K, Suzuki H, Nagayo T: The influence of gastrojejunal anastomosis on gastric carcinogenesis in rats. Gann 75: 362—369, 1984
10) Domellöf L, Janunger KG: The risk for gastric carcinoma after partial gastrectomy. Am J Surg 134: 581—584, 1977
11) Akiyama H, Ikezawa H, Kameya S et al: Unsuspected problems of external choledochoduodenostomy. Fiberscopic examination in 15 patients. Am J Surg 140: 660—665, 1980
12) Gustavsson S, Adami HO, Meirik O et al: Cholecystectomy as a risk factor for gastric cancer. A cohort study. Dig Dis Sci 29: 116—120, 1984
13) Lowenfels AB, Domellöf L, Landström CG et al: Cholelithiasis, cholecystectomy and cancer: A case control study in Sweden. Gastroenterology 83: 672—676, 1982
14) Silen W, Forte JG: Effects of bile salts on amphibian gastric mucosa. Am J Physiol 228: 637—644, 1975