日消外会誌　20（9）：2217～2220，1987年

先天性胆嚢欠損症の1例

国立療養所恵那病院外科
水野　力　堀田　哲夫　斎藤　一史
鳥居　敬　船戸　善彦
同　内科
松下豊顕　埜村智之

A CASE REPORT OF AGENESIS OF THE GALLBLADDER

Tsutomu MIZUNO, Tetsuo HOTTA, Kazufumi SAITO, Kei TORII and Yoshihiko FUNATO
Department of Surgery, National Sanatorium Ena Byoin
Toyoaki MATSUSHITA and Tomoyuki NOMURA
Department of Medicine, National Sanatorium Ena Byoin

索引用語：先天性胆嚢欠損症，胆道奇形

はじめに

先天性胆嚢欠損症は比較的まれな胆道奇形である．本邦では現在までに自験例を含め成人例で67例の報告がある．今回われわれは総胆管結石を合併した先天性胆嚢欠損症の1例を経験したので報告する．また欧米ではこの奇形に遺伝的素因の関与があるとする報告もみられ，家系に同奇形が存在するか調査したのであわせて報告するとともに若干の文献的考察を加えた．

症　例

症例：58歳，女性．

主訴：黄疸．

家族歴：両親はともに老衰にて死亡．同胞3人および子2人，孫3人には特に異常はない．

既往歴：特記すべきことはない．

現病歴：1986年3月初旬より上腹部痛があり，近医にて投薬をうけていた．3月11日より黄疸が出現したため3月13日精査目的で当院に入院した．

入院時現症：体格中等度，栄養良好．眼瞼結膜に貧血はないが，眼球強膜，皮膚に黄疸を認めた．血圧130/80mmHg，脈拍64/分，整．体温35.8℃．頸部，胸部に異常所見なく，腹部は平坦，軟で圧痛なく，肝，脾，腎および腫瘤は触知されなかった．

入院時検査成績：**表1**に示すごとく，黄疸と肝機能異常，carbohydrate antigen 19-9（以下CA19-9と略す）の異常高値が認められた．

表1　入院時検査成績

血液一般検査			
RBC	498×10⁴/mm³	AL-P	50.7KA-U
WBC	6000/mm³	Ch-E	0.80ΔpH
Hb	15.4g/dl	LAP	868GR-U
Ht	47%	LDH	596CW-U
Plt	24×10⁴/mm³	γ-GTP	630mU/ml
赤沈	1時間値30mm	Na	141mEq/l
血液生化学検査		K	3.9mEq/l
TP	7.7g/dl	Cl	107mEq/l
Alb	4.3g/dl	BUN	13.4mg/dl
A/G	1.26	CEA	2.1ng/ml
T-Bilirubin	12.5mg/dl	CA 19-9	1800U/ml
D-Bilirubin	4.8mg/dl	尿検査	異常なし
GOT	317K-U		
GPT	252K-U		

腹部超音波検査（以下USと略す）：肝内胆管および総胆管の拡張，肝門部に径4cm大のstrong echoを認めたが，胆嚢は同定できなかった．

Computed tomography（以下CTと略す）：肝内胆管の拡張，肝門部のhigh density areaを認めたが胆嚢は描出されなかった．

入院後経過：閉塞性黄疸の診断下に3月18日経皮経肝胆道ドレナージ（以下PTCDと略す）を施行した．ドレナージ後，黄疸は次第に軽快した．

＜1987年1月14日受理＞別刷請求先：水野　力
〒467　名古屋市瑞穂区瑞穂町字川澄1　名古屋市立大学医学部第2外科

図1　ERCP．拡張した総胆管に径2cm大の結石様陰影欠損像があり，その直上に胆嚢管と思われる突出像を認めたが，胆嚢は描出されなかった．

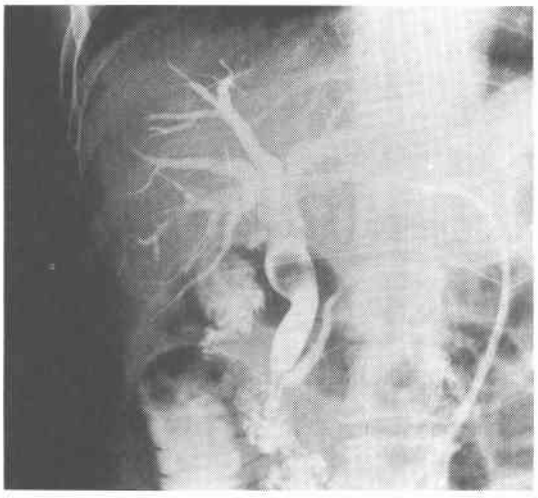

図2　手術所見．総胆管を切開し，結石を摘出した．肝床に胆嚢は存在しなかった．

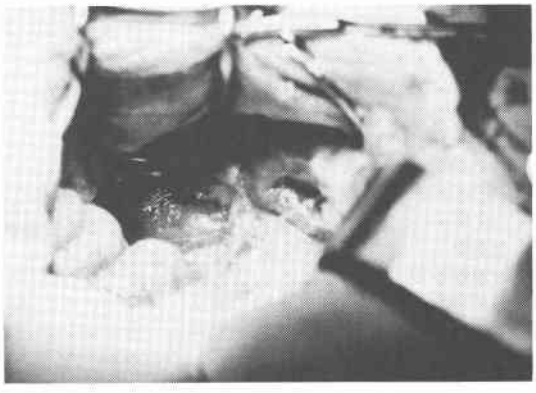

内視鏡的逆行性胆膵管造影（以下ERCPと略す）：拡張した総胆管に径2cm大の結石様陰影欠損像があり，その直上に胆嚢管と思われる突出像を認めたが，胆嚢は描出されなかった（図1）．

以上の検査より総胆管結石による閉塞性黄疸と診断した．胆嚢に関して画像診断で同定されない原因は小結石による胆嚢管閉塞，胆嚢の萎縮，胆嚢の位置異常，胆嚢欠損などが考えられたが，患者の状態を考慮し，上記診断にて4月14日手術を施行した．

手術所見：右経腹直筋切開にて開腹した．肝は肉眼的に異常なく，横行結腸が肝門部に癒着しており，それを剝離すると肝十二指腸間膜が明らかになったが，

図3　手術所見シェーマ

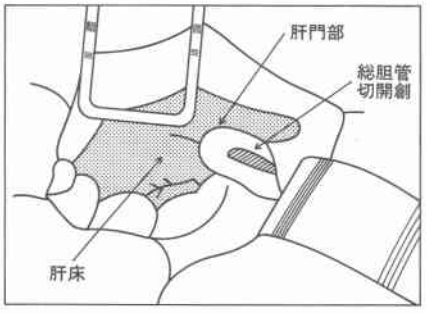

図4　患者の娘のDIC．正常胆嚢像は得られず，総胆管に沿う示指頭大の淡い陰影を認めただけだった．

肝床部に胆嚢は確認できなかった（図2，3）．十二指腸上縁と肝床部とはほとんど距離がなく，3横指ほどであったが，総胆管に結石を触知し，総胆管を切開し，結石を摘出した．結石は1.8×1.5×1.2cmのコレステロール石であった．総胆管切開創よりの胆道鏡検査では総胆管に浅い憩室様陥凹を認め，また肝十二指腸間膜を十分剝離すると同部は大豆大突出を形成しており，その一部を試験採取した（病理組織診断：好酸性な腺構造をもつ萎縮粘膜の一部）．この時点で総胆管結石を合併した先天性胆嚢欠損症と最終診断した．T-tubeを留置することなくPTCDカテーテルを総胆管に誘導し，総胆管切開創を一期的に縫合閉鎖し，Winslow孔近くにペンローズドレーンをおき閉腹した．

術後経過：術後右胸水を合併したが穿刺吸引などの

表2　先天性胆嚢欠損症の本邦報告例

No.	報告年	報告者	年齢	性	胆嚢管	総胆管拡張	総胆管結石	No.	報告年	報告者	年齢	性	胆嚢管	総胆管拡張	総胆管結石	No.	報告年	報告者	年齢	性	胆嚢管	総胆管拡張	総胆管結石
1	1927	石　山	50	女			+	24	1973	金	62	女		+	+	47	1979	佐　藤	72	男	−		+
2	1929	河　石	41	女	+	+	+	25	1974	大　沢	61	女		+	+	48	1979	佐　藤	64	女	−		+
3	1934	村　山	56	男		+	−	26	1974	村　上	49	男		−	−	49	1979	江　口	35	男	−	+	−
4	1941	竹　内	59	男		−	−	27	1974	小　沢	69	男		+	+	50	1980	尾　崎	70	女		+	−
5	1948	雨　宮	59	女	+	+	+	28	1975	伊　藤	53	男				51	1980	高　崎	49	女	−		−
6	1953	鵜　飼	64	女		+	+	29	1975	脇　本	23	女				52	1981	竜　崎	26	男	−	−	−
7	1957	佐々木	55	男		−	−	30	1975	白　松	53	女			+	53	1981	北　野	31	男	−	−	−
8	1957	安部井	30	女				31	1976	小　島	57	女	+	+	−	54	1981	小　島	57	女	+	+	−
9	1958	滝　川	47	男			+	32	1976	高　橋	25	男		−	+	55	1981	小　島	65	女	−	+	−
10	1959	村　上	51	女	+	−	−	33	1976	小　林	30	女				56	1982	太　田	58	女	−	+	+
11	1961	間　野	50	男				34	1977	小　沢	71	男				57	1982	太　田	66	男	−	+	−
12	1961	前　多	56	男		+	+	35	1977	小　沢	54	男		−	−	58	1982	太　田	66	女	+		−
13	1962	間　野	97	男		+	+	36	1977	岩　崎	49	男	+	+	+	59	1982	成　田	46	女	−	−	−
14	1964	中　山	60	女		+	−	37	1977	日　浦	27	女		−		60	1982	原	74	男	−	+	+
15	1965	泉　雄	35	男		−	−	38	1977	大　関	24	男				61	1982	向　井	67	女	−	+	−
16	1966	前　田	20	女				39	1978	井　上	41	女		+	−	62	1983	綱　島	33	男	−	−	−
17	1970	千　葉	43	女		+	−	40	1978	久保田	56	女				63	1984	改　田	61	男	−	−	−
18	1972	積	64	女		+	+	41	1978	岡　島	55	女	−	+	−	64	1984	野　中	58	男	−	+	−
19	1972	武　藤	32	男		−	−	42	1978	東　郷	47	男		+	−	65	1985	大　熊	39	男	−	+	−
20	1972	白　松	46	女		+	−	43	1978	奥　野	45	男	−	+	−	66	1985	清　原	72	女	+	+	+
21	1972	森　谷	35	女		−	−	44	1978	清　水	49	男	−	+	+	67	1986	自験例	58	女	+	+	+
22	1973	許　斐	33	男		−	−	45	1978	早　川	70	男	−	−	−								
23	1973	弘　中	65	女			+	46	1979	関　根	49	女											

処置で軽快した．また術前高値であったCA19-9は術後1カ月で正常値以下に復し，5月22日治癒退院した．

家系調査：先天性胆嚢欠損症に遺伝的素因が関与するか調査する目的で，娘（31歳），息子（30歳）の計2人につきUSおよび点滴静注胆道造影（以下DICと略す）を施行した．息子には正常胆嚢が認められたが，娘はUSで定位置に明確な胆嚢像を描出できず，またDICでも正常胆嚢像が得られず，総胆管に沿う示指頭大の淡い陰影を認めるのみで(図4)，USとDICの所見を合わせ考えると先天性胆嚢欠損症を含めた胆嚢形成不全が疑われたが，確定診断するには至らなかった．

考　察

先天性胆嚢欠損症（以下本症と略す）は比較的まれな胆道奇形であり，本邦では1927年石山[1]の報告以来，われわれの検索した範囲では現在までに自験例を含め成人例で67例の報告がある（表2）．

本症の成因は発生学的な異常に基づくとされている．すながわち胎生4週，前腸と中腸の境界より肝窩（hepatic bud）が発生する．この肝窩には肝，肝管を形成する頭側肝窩と胆嚢，胆嚢管を形成する尾側肝窩があるが，尾側肝窩の発育が障害された場合，胆嚢欠損症がおこるといわれている[2]．

表3　先天性胆嚢欠損症と鑑別を要する胆嚢異常
(Lopez-Rasiら[4]，1974)

1. atrophic or covered with adhesions due to repeated attacks of cholecystitis
2. in the abdominal wall
3. in the falciform ligament
4. in the left side under the left lobe of the liver
5. lying transversely
6. retroperitoneal
7. intrahepatic
8. absence

本症について本邦報告例67例を検討すると，男女比は32対35でやや女性に多く，平均年齢は51.3歳であった．また自験例を含め9例（13.4%）に胆嚢管の一部と思われる痕跡を認めた．さらに22例（32.8%）に総胆管結石が合併しており，一方，結石がない例でも総胆管拡張を高率に認めた(拡張例32例，47.8%)．この理由について，元来本症は無症状に経過しうるが，胆汁の貯臓器官である胆嚢がないことにより，その代償として総胆管に過剰の負担が加わり，年余を経て総胆管の拡張をきたし，さらに炎症が加わり，結石を形成するのであろうと説明されている[3]．

本症と鑑別を要する胆嚢異常として**表3**に示す可能性が考えられるため[4]，本症の確定診断には剖検あるいは開腹術による精査が必要である．しかし，本来良性疾患である本症，特に無症状で結石などの合併症を有していない症例に対してこのような確定診断は過度の侵襲となり，実地臨床と立場からすれば，US，CT，DIC，ERCP，PTCによりかなりの診断ができると思われる．

ところで発生学的異常に基づくとされる本症に遺伝的素因の関与があるのではないかとの疑問が当然生ずる．欧米では現在までに本症の遺伝家系が4例[5]報告されているが，本邦ではいまだない．1950年Kobackerは1家系に2人の本症を証明し，さらに経口胆嚢造影で5人に胆嚢陰影が欠損していたと報告した．1972年Nadeauらは2人の本症と10人の胆嚢陰影の欠損している家系を，1977年Sterchiらは1人の本症と1人の胆嚢陰影の欠損している家系をそれぞれ報告した．1986年Wilsonら[5]は1人の本症を開腹術にて確定診断し，ひき続き患者の家系7人をUSで調査し，その中の1人についてUSと経口胆嚢造影で胆嚢陰影の欠損を認め，本症に遺伝的素因の関与があることを示唆した．今回われわれは術後本症と確定診断した患者の家系2人についてUSおよびDICによる調査をおこない，1人（患者の娘）に先天性胆嚢欠損症を含めた胆嚢形成不全の可能性が考えられた．したがって本症の成因に遺伝的素因の関与がありうることを否定できないであろう．

おわりに

総胆管結石を合併した先天性胆嚢欠損症の1例を経験したので若干の文献的考察を加えて報告した．

文　献

1) 石山福二郎：総輸胆管閉塞石を招来せる先天性胆嚢欠損例．東医新誌　**2533**：1391—1396，1927
2) Gross RE：Congenital anomalies of the gallbladder. A review of one hundred and fortyeight cases with report of a double gallbladder. Arch Surg **32**：131—162，1936
3) 岡島邦雄，藤井康宏，荒木京二郎ほか：本邦報告例からみた先天性胆嚢欠損症の臨床像．日臨外医会誌　**39**：136—142，1978
4) Lopes-Rasi A, Edmunds MC：Agenesis of the gallbladder. Va Med **101**：849—853，1974
5) Wilson JE, Deitrick JE：Agenesis of th gallbladder. Case report and familial investigation. Surgery **99**：106—109，1986