日消外会誌　20（9）：2229～2232，1987年

表層拡大型胆嚢癌と中部胆管癌の胆道系同時性重複癌の1切除例

名古屋掖済会病院外科[1]，消化器科[2]，病理[3]

加藤　岳人　中井　堯雄　大場　清　奥村　武夫
松浦　豊　宮崎　芳機　佐藤　達郎　長野　郁夫
湯浅　典博　上床　邦彦[1]　林　繁和　江崎　正則
山田　昌弘　小嶋　洋二[2]　佐竹　立成[3]

A RESECTED CASE OF MIDDLE BILE DUCT CARCINOMA, ASSOCIATED WITH SUPERFICIAL-SPREADING TYPE GALLBLADDER CARCINOMA

Takehito KATOH, Takao NAKAI, Kiyoshi OHBA, Takeo OKUMURA, Yutaka MATSUURA, Yoshiki MIYAZAKI, Tatsurou SATOH, Ikuo NAGANO, Norihiro YUASA, Kunihiko UWATOKO[1], Shigekazu HAYASHI, Masanori ESAKI, Masahiro YAMADA, Youji KOJIMA[2] and Tatsunari SATAKE[3]

Department of Surgery[1], Gastroenterology[2] and Pathology[3], Nagoya Ekisaikai Hospital

索引用語：表層拡大型胆嚢癌，中部胆管癌，胆道系重複癌

I. はじめに

胆道系の重複癌は比較的まれであり，本邦における報告は10数例を数えるにすぎない[1]．最近われわれは，表層拡大型進展を呈する胆嚢癌と中部胆管癌が併存し，同時性重複癌と考えられた1例を経験したので報告する．

II. 症　例

症例：59歳，男性．

主訴：腹痛．

既往歴：心房細動，甲状腺機能亢進症．

家族歴：特記すべきことなし．

現病歴：1985年10月ごろより右季肋部痛が出現し，近医受診するも軽快せず．10月24日当院紹介され，超音波検査で肝内胆管の拡張を認めたため11月5日入院となった．

現症：右季肋部に鶏卵大の腫瘤を触知．

入院時検査成績では著変を認めなかった．

腹部超音波検査：肝内胆管の著明な拡張と腫大した胆嚢を認めた．胆嚢の体部腹腔側には約15mmの隆起性病変を認めた．

＜1987年2月18日受理＞別刷請求先：加藤　岳人
〒466　名古屋市昭和区鶴舞町65　名古屋大学医学部第1外科

経皮的胆管・胆嚢直接造影：経皮経肝的胆管ドレナージ（PTCD）にて，胆嚢が造影されなかったので，経皮経肝的胆嚢造影（PTCC）を行った．両者の同時造影像では，総肝管の閉塞と上流胆管の拡張を認め，腫大した胆嚢内に不整形の隆起性病変を認めた（図1）．

内視鏡的逆行性膵胆管造影：胆管は乳頭から25mmで閉塞し，主膵管は頭部で狭窄を認めた．膵胆管合流異常は認めなかった．

PTCD瘻孔を拡張し，PTCD後25日目に経皮経肝胆道鏡検査（PTCS）を行った．閉塞部粘膜の直視下生検で腺癌の所見を得た．

以上より中部胆管癌と乳頭型胆嚢癌の重複癌と診断し，1986年1月13日手術を施行した．

手術所見：肝・腹膜に転移を認めず．胆嚢は腫脹緊満し，膵頭部にかけて索状の硬結を触知し，三管合流部は腫瘤に巻き込まれていた．胆嚢を摘出後，膵頭十二指腸切除・リンパ節郭清を行った．さらに左右肝管合流部に小隆起性病変を認め，迅速組織診で異型上皮の診断であったため左右肝管まで胆管を追加切除した．再建はChild変法で行った．

切除標本肉眼的所見：①肝嚢病変：体部に18×17×3mmのやや赤みを帯びた不整な隆起性病変を認めた．他の粘膜面は白色調で平滑であり，微細網状構造は消

図1　経皮的胆管・胆嚢造影．PTCD造影とPTCCを同時に行った像である．総胆管の閉塞(⇧)と胆嚢(GB)内の隆起性病変（⬆）を認めた．

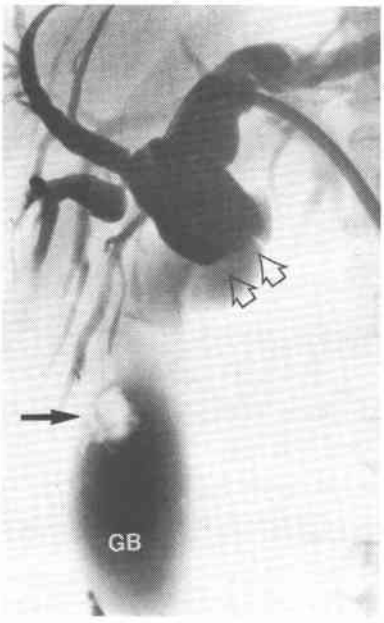

図2　摘出胆嚢標本．体部に隆起性病変を認め，他の粘膜面は平滑で，微細網状構造は消失していた．

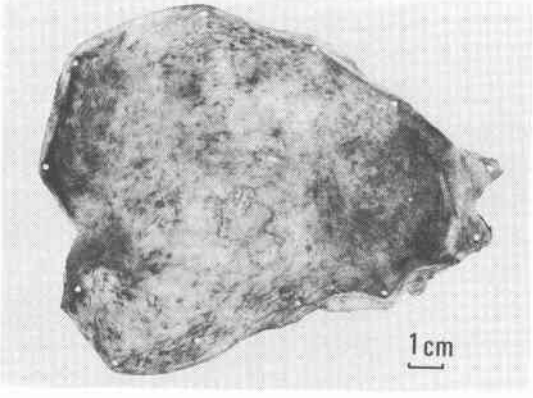

失していた(図2)．②胆管病変：腫瘤は結節浸潤型で大きさは35×25mm，割面は灰白色で胆管を中心に発育し，外膜を越え，十二指腸へも浸潤を認めた(図3)．③上部胆管病変；左右肝管合流部に小隆起の集簇を認めた．

組織学的所見：① 胆嚢病変；肉眼的に隆起した病変は高分化型乳頭管状腺癌で大部分粘膜固有層内に留まりごく一部に筋層への浸潤を認めた(図4)．一方底

図3　摘出標本割面．癌により胆管内腔は消失し，十二指腸へも浸潤している．この部の胆嚢管には癌を認めない．

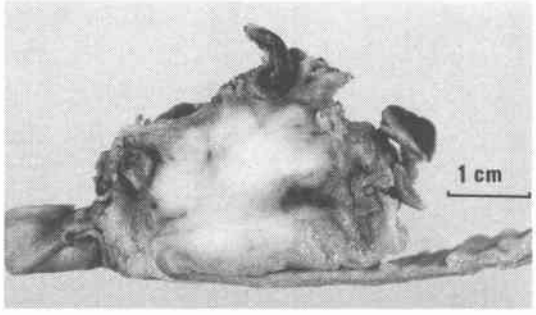

図4　胆嚢隆起性病変組織像．よく分化した乳頭管状腺癌の像で▲は筋層への浸潤部を示す．

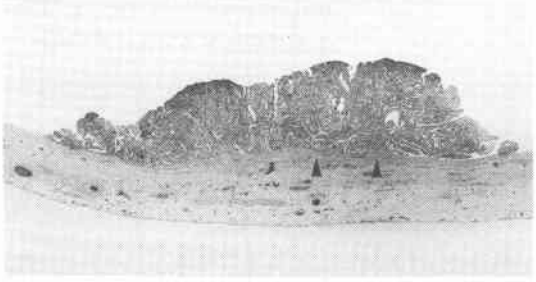

部には，腺管を形成しながら漿膜下層まで浸潤する癌病巣を認め（図5A），その周囲には上皮内にとどまる乳頭状腺癌が認められた．残りの粘膜には，ほぼ一層の細胞配列を示す上皮とごく小さな乳頭管状構造を呈する上皮とが混在した．さらにそれらの中には異型が高度で癌と判断できる部分（図5B）から癌と確定しにくい部分までさまざまな組織像が連続的に移行しながら広がっていた．このような病変を癌と非癌部位に区別することは困難で，最終的にすべて癌と判断した(図6)．

② 胆管病変；中分化型腺癌（図7A）の像を呈し，十二指腸，膵に浸潤を認めた．

胆嚢管粘膜のうち，最も胆管よりの部分の上皮は軽度の異型を示すが癌とはいえず，やや胆嚢よりの部分では上皮内癌の部分との境界が比較的明瞭に認められた（図7B）．以上より2つの癌病変は組織学的には連続性はないと判定された．

③ 上部胆管病変；胆管癌の肝側胆管粘膜は胃の幽門粘膜に類似した化生性変化を呈していた．肝門部胆管上皮は一部異型の強い部分もあったが癌とはいえ

図5　A. 胆嚢底部の浸潤癌. B. 胆嚢頸部の上皮内癌.

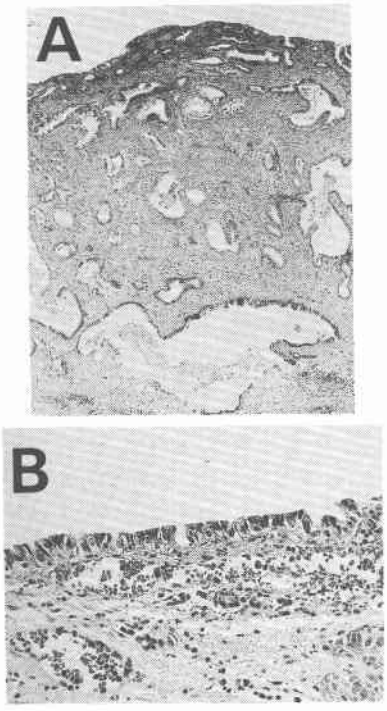

図6　胆嚢病変のシェーマ

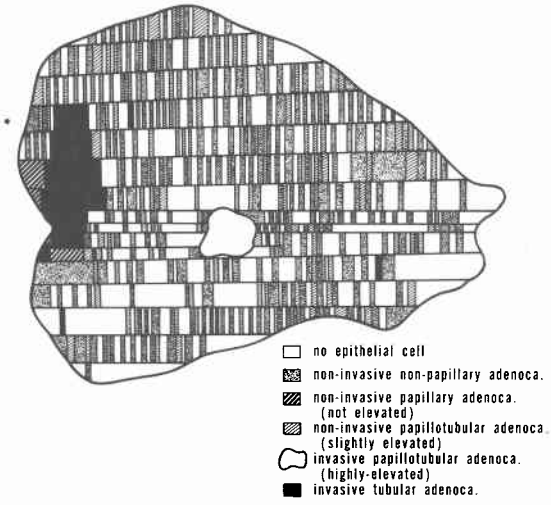

ず，また粘膜下層に炎症性肉芽組織と拡張した腺管を認めた.

なお結石は存在せず，主膵管に扁平上皮化生を認めた.

図7　A. 胆管癌の組織像で中分化腺癌. B. 胆嚢管上皮. ▽を境に右が上皮内癌，左は非癌上皮.

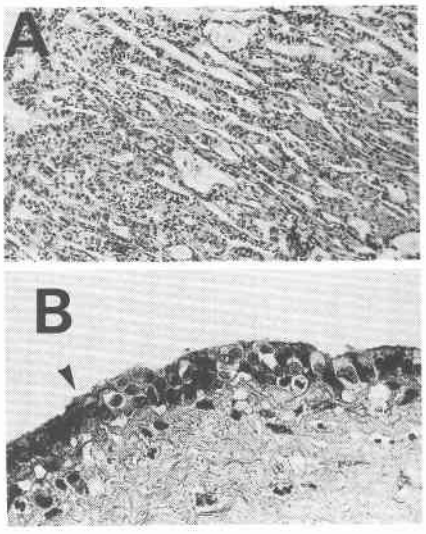

図8　病変の広がりのシェーマ

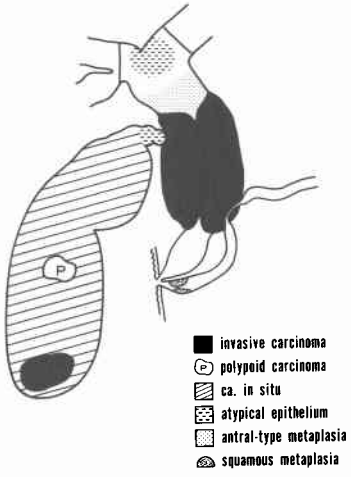

以上の病変の広がりは図8に示す通りで，胆道癌取扱い規約[2]に従って記載すれば，ともに H_0P_0 でリンパ節転移は No. $12b_2$，$12p_2$ に陽性で n_2 となり，胆嚢癌は GfbnC，s_0，$hinf_0$，b_0 で stage III，胆管癌は Bm，S_3，arh_1，$hinf_0$，g_0，$panc_3$，d_3，stage IV となった.

患者は軽快退院したが肝転移にて術後11カ月にて死亡した.

III. 考　察

胆管系と胆嚢に発生した胆道系重複癌は比軽的まれな疾患で，昭和53年～58年の日本剖検輯報の集計では，

胆嚢・肝外胆管同志の2重癌は11例で悪性腫瘍全体の0.009%，多発癌の0.14%にすぎなかった．

重複癌の定義は従来WarrenとGates[3]のクライテリアが用いられているが，胆道系の場合その証明は容易でない．本邦の報告でも胆嚢癌のリンパ節転移が総胆管に浸潤した例[4]や連続・表層性胆嚢内進展を呈する胆管癌症例[5]もみられ，その判断は慎重を要する．本例について考えてみると，まず胆管病変は癌周辺に上皮内癌はなかったものの，①内腔への癌の露出，②胆管を中心とした発育，さらに，③術中所見も考慮し原発性胆管癌と考えられた．次に胆嚢病変は，体部と底部の浸潤癌と頸部・胆嚢管の上皮内癌を認め，浸潤癌が表層拡大進展をしたと考えた．その理由は，早期胆嚢癌の約半数に早期胃癌のIIb型に似た広がりを認めるという渡辺の報告[6]に裏ずけられるように，胆嚢癌における表層拡大進展はまれでないからである．また胆管癌との間にはわずかだが非癌上皮が介在し，連続性がなかったことから，2つの癌は独立して発生した同時性重複癌である可能性が強いと判断した．

碓井は[1]は胆道系重複癌の本邦報告16例を集計したがそれによると，高齢者に好発し無石例が多く，先天性胆管拡張症が4例みられたという．術前診断は不十分な例が大部分であったが，神谷[7]はPTCSとPTCCにより診断した胆嚢癌合併広範囲胆管癌を報告している．本症例の場合，胆管癌はPTCSにより正確に診断しえたが，胆嚢癌は隆起性病変を指摘したのみで上皮内癌や底部の浸潤癌の診断はできなかった．胆嚢内の平坦な病変に対しては経皮経肝胆嚢内視鏡検査(PTCCS)[8]が有力であり，今後応用すべき診断法と考えられる．

最後に本症例では，①無石であったが胆嚢・胆管が胆管癌により閉塞状態であり慢性炎症を伴っていた．②胆管癌の周囲粘膜にmetaplasia，胆嚢管・肝門部胆管上皮には異型上皮を認めた．③胆嚢の上皮内癌の中にいわゆるdysplasia[9]と鑑別困難な部分が混在した．といった所見が認められた．粘膜の慢性炎症により生ずるというmetaplasia, dysplasiaと発癌の関連性[9][10]を指摘する者もあり，本症例の各腫瘍の組織発生において興味深い症例と思われた．

IV. 結　語

表層拡大型進展を呈する胆嚢癌と中部胆管癌が併存し，組織学的検討から同時性重複癌と考えられる1例を報告した．本症例の組織像は多彩で，胆道癌の進展形式や発癌を考える上で興味深いと思われた．

終わりに，御校閲を頂いた名古屋大学第1外科二村雄次先生ならびに貴重な資料を提供して頂いた神谷順一先生に深謝いたします．

文　献

1) 碓氷章彦，蜂須賀喜多男，山口晃広ほか：胆嚢内に癌病変を有する肝外胆管癌の3例．胆と膵　6：667—672，1985
2) 日本胆道外科研究会編：外科　胆道癌取扱い規約．東京，金原出版，1981
3) Warren S, Gates O: Multiple primary malignant tumors. Am J Cancer 16：1358—1414，1932
4) 金井道夫，山本英生，七野滋彦ほか：経皮経肝胆嚢・胆管内視鏡検査が有用だった乳頭型胆嚢癌の1例．Gastroenterol Endosc 26：1987—1995，1984
5) 武藤良弘，内村正幸，脇　慎治ほか：連続表層性胆嚢内進展を呈した胆管癌の2症例．胆と膵　3：931—937，1982
6) 渡辺英伸，田口久美子，味岡洋一ほか：胃・大腸・胆嚢早期癌の肉眼形態の比較．胃と腸　21：57—63，1986
7) 神谷順一，二村雄次，早川直和ほか：肝切除・胆管切除を行った胆管癌の2例．中沢三郎編．症例による胆道・膵疾患の診断と治療．東京，医学図書出版，1983，p121—125
8) 乾　和郎，中江良之，中村二郎ほか：経皮経肝胆嚢内視鏡(PTCCS)の有用性について．Gastroenterol Endosc 25：636—641，1983
9) Laitio M: Histogenesis of epithelial human gallbladder II. Pathol Res Pract 178：57—66，1983
10) Albores-Saavadra J, Alcantra-Vazquez A, Cruz-Oriz H et al: The precursor lesions of invasive gallbladder carcinoma. Cancer 45：919—927，1980