日消外会誌　20（9）：2257～2260，1987年

腹壁血腫の3例

国保野上厚生総合病院外科
山本　誠己　　尾野　光市　　浅江　正純　　稲生　誠樹
同　内科
西　野　伸　夫
国保橋本市民病院外科
戸　田　慶　五　郎

THREE CASES OF HEMATOMA OF THE ABDOMINAL WALL

Seiki YAMAMOTO, Kouichi ONO, Masazumi ASAE, Seiki INABU, Nobuo NISHINO* and Keigoro TODA**
Nokami Kousei Sougo Hospital Department of Surgery, Department of Medicine*
and Hashimoto City Hospital, Department of Surgery**

索引用語：腹壁血腫，腹直筋症候群，腹直筋血腫

はじめに

咳嗽や体位変換時の急激な腹筋の収縮によって筋断裂や血管損傷をきたし，腹壁に血腫を形成することがある．このような病態は古くHippocratesの時代より知られているが[1]まれな疾患であり，その存在を知らないと腹腔内疾患と誤診されることもある．一般には腹直筋領域に多いため，腹直筋血腫[2]，hematoma of the rectus abdominis muscle[3]，腹直筋症候群[4]，rectus muscle syndrome[5]などと呼ばれているが，内外腹斜筋領域にも同様の血腫形成をみることがあり，広く腹壁血腫と称する方がよいとするものもある[6]．著者らは典型的な腹直筋血腫の2例と，右内腹斜筋損傷による右季肋部腹壁血腫の1例を経験し，その診断に腹部超音波検査，腹部computed tomography（以後CT検査と略す）が有用であったので報告する．

症　例

症例1：63歳，女性，接客業．

主訴：左上腹部腫瘤触知．

既往歴：7年前より脳血栓症で左半身不全麻痺．

家族歴：特記することはない．

現病歴：昭和53年12月5日ごろ感冒に罹患し，その際激しい咳嗽発作があったという．18日より左上腹部に鶏卵大の有痛性腫瘤に気づき，某医を受診し，胃癌の可能性もあるといわれ，胃透視を受けたが異常なく，翌54年1月18日当科に紹介された．

現症：全身やや衰弱するが貧血，黄疸なく，胸部に異常は認めず，左半身麻痺あり，腹部は陥凹し，左上腹部で腹直筋に一致して鶏卵大の硬い腫瘤を触知した．腫瘤は左右方向にやや可動性があるが上下方向には可動性はなかった．

検査成績：赤血球数420×10⁴/mm³，血色素14.8g/dl，ヘマトクリット38%，白血球数4,600/mm³，凝固時間10分，出血時間2分，その他一般血液生化学的検査は異常なかった．

大腸X線検査：異常なかった．

以上より腫瘤は腹直筋血腫と考えられたが腹腔内腫瘍の腹壁浸潤を完全に否定しえなかったため，1月31日開腹術を施行した．

手術所見：局所麻酔下に腫瘤の右側正中に小切開を加えて開腹，腹腔内より触診すると腫瘤は腹腔内のものではなく，腹壁腫瘤であることが確診しえたため，腫瘤直上にも切開を加えると，腹直筋鞘内に凝血塊が存在し，腹直筋断裂による血腫形成と判明，血腫を摘出した（**写真1**）．

症例2：64歳，男性，農業．

主訴：右季肋部痛．

既往歴：昭和53年2月20日一過性脳虚血発作に罹患，以後デキストラン硫酸ナトリウムを1日900mg内服中であった．

＜1987年2月18日受理＞別刷請求先：山本　誠己
〒640-11　和歌山県海草郡野上町小畑198　国保野上厚生総合病院外科

写真1　左腹直筋鞘前葉を切開すると凝血塊がみられる.

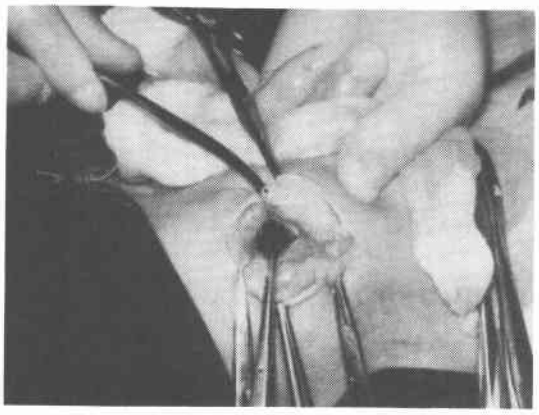

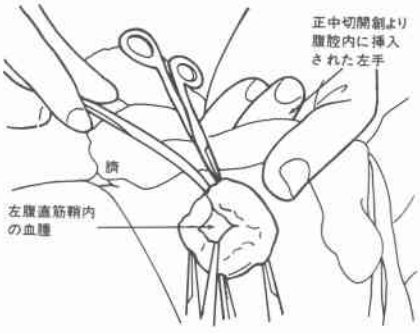

家族歴：特記することはない.

現病歴：昭和53年3月3日特に誘因もなく右季肋部に激痛をきたし受診した.

現症：全身状態良好，血圧130/80mmHg，脈拍86/分整，緊張良好，黄疸，貧血なく，胸部に異常を認めなかった．右季肋部にやや膨隆した可動性のない腫瘤を認め圧痛は著明であった.

検査成績：赤血球数494×10^4/mm^3，血色素14.6g/dl，ヘマトクリット45%，白血球数14,400/mm^3，一般血液生化学的検査は正常，出血凝固時間は測定しなかった.

胆嚢造影検査：胆嚢は正常に造影され，収縮も良好であった.

以上より腹壁筋炎を疑って翌日手術を施行した.

手術所見：局所麻酔下に腫瘤直上に横切開を加え，外腹斜筋を筋腹の走行に沿って開くと凝血塊が存在し，内腹斜筋損傷による血腫形成と考え，血腫を除去しドレーンを挿入して手術を終了した.

症例3：58歳，女性，農業.

写真2　左腹直筋に一致して内部にhyperechoicな部分を伴った低エコーレベルの陰影がみられる.



写真3　左腹直筋に一致してlow density massがみられ，内部に石灰化した上腹壁動脈像がみられる.

主訴：左季肋部腫瘤触知.

既往歴，家族歴：特記することはない.

現病歴：昭和60年10月末に重い木株をロープで引張った直後，左季肋部に有痛性腫瘤が出現した．その後1週間程度で疼痛は軽快したが，腫瘤は硬く残存したため受診した.

現症：全身状態良好，貧血，黄疸なく，胸部にも異常を認めなかった．左季肋部に硬いクルミ大の腫瘤を触知し，左右上下方向にも可動性はなかった．肝，腎，脾は触知しなかった.

腹部超音波検査：左上腹部腹直筋に一致して内部に一部hyperechoicな部分を持つ低エコーレベルの腫瘤が見られる（**写真2**）.

腹部CT検査：左腹直筋に一致して低濃度陰影が存

在し，内部に石灰化した左上腹壁動脈像が認められる（**写真3**）．

以上より腹直筋血腫と診断，経過観察中であったが，血腫の吸収が悪く硬結として残存したため，2カ月後他医で血腫除去がなされた．

考　察

腹直筋鞘内に血腫を形成することは古くHippocratesの時代より知られているが[1]，本症を完全な形で記載したのは1857年のRichardson[7]が最初であるという[2]．本邦では1928年の茂木[8]の報告が最初のようである[2]．血腫形成が腹直筋の断裂に原発するのか，血管の破綻に始まるのか，血管の破綻が原因とすれば，破綻血管は動脈なのか，静脈なのか，その立場によってrupture of the rectus abdominis muscle[9]，spontaneous rupture of deep epigastric vein[10]，apoplexy of the deep epigastric artery[4]，haemorrhage from the deep epigastric artery into the rectus abdominis[11]，hematoma of rectus sheath[12]，腹直筋血腫[2)3)]，腹直筋症候群[4)5)]など多彩な名称で呼ばれている．しかし腹壁に血腫形成をみるのは腹直筋領域のみでなく，比較的まれではあるが，積ら[6]の報告や，著者らの第2症例のように内外腹斜筋領域に血腫形成をみることもあり，両者を腹壁血腫として同一範ちゅうで論ずるのが臨床的であるとの意見もある[6]．

原因：腹壁血腫を来す条件は急激な筋収縮と過伸展が主因と考えられているが[13]，これに加えて，動脈硬化，腹直筋の変性，出血性素因，妊娠など[1)3)9)]をあげることができる．Titoneら[14]によれば，腹直筋血腫の原因は咳嗽発作56%，抗凝固療法22%，筋の収縮および外傷12%，高血圧12%であったという．著者らの第1症例は咳嗽発作，第2症例はデキストラン硫酸ナトリウムによる出血傾向，第3症例は腹直筋の急激な収縮がそれぞれ原因であったと考えられる．

症状：咳嗽発作や急激な腹筋の収縮を伴う運動後に，急に限局性の強い自発痛（著者らの経験ではかなり激しい疼痛のようである）をもって始まる．疼痛部に一致して腫瘤形成[1)4)]をみ，腹筋を緊張させると腫瘤はより明瞭となる[3]．腫瘤は上腹部では腹直筋鞘の損傷がない限り，腹直筋鞘内にあって正中線を越えない（Bouchacourt徴候）[15]．弓状線以下の下腹部では正中線を越えて対側に広がり，腹膜外を恥骨後隙（Retzius窩）や骨盤腔の両側に波及することもある．また同時に溢血斑（Grey Turner徴候，Laffont徴候）をみることもある[6)12)15)]．何れの場合にも程度の差はあるが，腹壁は緊張し，腹膜刺激症状があり，嘔吐，体温上昇，白血球数の増加がみられ[4)14)]，これらが腹腔内疾患と誤られるもとになるという[4]．腫瘤が大きい場合や，腹腔内へ穿破した際にはショック状態となることもある．

診断：本症は術前に正確に診断されることは比較的少ない．100例を集計したTeske[3]の報告では正診率17%で，多くは卵巣嚢腫，虫垂炎，腹壁ヘルニア，腸閉塞症など，多彩な疾患に誤診されている．前嶋ら[2]による本邦35例の集計では13例に腹直筋血腫，腹壁内血腫，腹筋破裂といった診断が臨床的につけられており，本症の経験者は発症の様子，症状，局所所見などより比較的容易に本症と診断しているが，未経験者で本症と診断したのは35例中2例（5.7%）に過ぎないという．咳嗽発作などの突然の激しい腹筋の緊張，突発的な腹痛，腹直筋に一致した腫瘤の出現など，本症の存在と発症の仕様を熟知する必要があると考える．近年の腹部超音波検査の普及は本症の診断を容易なものにしてきている[15)17)]．腹直筋血腫の特徴的な超音波像は強い腹膜エコーの上に紡錘状，レンズ状の低エコーレベルの腫瘤がみられることで[15]，著者らの経験では紡錘状の腫瘤内に腹壁動脈による強い点状エコーがみられている．腹直筋血腫のCT像を報告したものはなく，今回の著者らの経験では腹直筋鞘内に紡錘状のlow densityな腫瘤がみられ，内部に石灰化した腹壁動脈像がみられている．内外腹斜筋領域の血腫については症例も少なく今後の検討が必要である．

治療：本症と診断されたならば安静，止血剤投与，冷湿布などの保存的療法で十分と考えられるが[2)14)]，血腫の拡大傾向のある場合，腹腔内穿破の場合，腹腔内疾患との鑑別が困難な場合には手術療法が必要である．その際には血腫除去，止血，腹筋断裂の修復，ドレナージなどの処置がなされるべきである[1)3)]．しかし，過去において手術されている本症の多くは虫垂炎，腹壁ヘルニア，卵巣嚢腫など，腹腔内疾患と誤診され手術されたものである[3)14)]．著者らの第1症例は腹腔内疾患との鑑別に確信が持てなかったため，第2症例はまれな内外腹斜筋領域の血腫であったため，その疾患の存在を知らず腹壁筋炎を疑って手術された，第3症例は腹部超音波検査，腹部CT検査で本症と確診し経過観察中であったが，血腫の自然吸収が十分できなかったため，他医で血腫除去がなされた．

予後：一般的には予後の良い疾患であるが，高度の動脈硬化や心疾患を合併した症例では死亡例もみら

れ[10)14)]，Teske[3)]の集計では死亡率は4％である．

おわりに

著者らは比較的まれな疾患である腹壁血腫の3例を経験し，本症が腹腔内疾患と誤診されやすいこと，鑑別診断に腹部超音波検査，CT検査が有用であることを報告した．

稿を終えるにあたり，御指導，御校閲を賜った和歌山県立医科大学消化器外科勝見正治教授に深く感謝を申し上げます．

文　献

1) Manier JW: Rectus sheath hematoma six case reports and a literature review. Am J Gastroenterol 57：443—452, 1972
2) 前嶋　清，大河原邦夫，田中由紀夫ほか：特発性腹直筋血腫の1例と本邦報告例の統計的観察．日臨外医会誌　41：1089—1093, 1980
3) Teske JM: Hematoma of the rectus abdominis muscle report of a case and analysis of 100 cases from the literature. Am J Surg 71：689—695, 1946
4) 鬼束惇哉：損傷．石川浩一，木村忠司，佐野圭司ほか編．現代外科学大系．34巻，東京，中山書店，1971, p41—48
5) Jones TW, Merendino KA: The deep epigastric artery: Rectus muscle syndrome. Am J Surg 103：159—169, 1962
6) 積　惟貞，遠藤良一，徳武光貴ほか：非外力性腹壁血腫—いわゆる腹直筋症候群と内外腹斜筋領域の血腫について—．外科診療　21：499—502, 1979
7) Richardson SB: Rupture of right recturs abdominis muscle from muscle efforts-operation and recovery, with remarks. Am J Med Sci 33：41—45, 1857
8) 茂木蔵之助：咳嗽に因する腹壁内出血について．診断と治療　15：966, 1928
9) Backwinkel K: Rupture of the rectus abdominis muscle. Arch Surg 90：35—37, 1965
10) Wickliffe TP: Spontaneous rupture of deep epigastric vein. J Mich State Med Soc 27：109, 1928
11) MacLennan D: Haemorrhage from the deep epigastric artery into the rectus abdomins. Br Med J 1：895, 1928
12) Young HB: Haematomata of rectus sheath. Lancet 1：1165—1166, 1954
13) 安冨　徹，伊藤直樹，田辺憲左ほか：咳嗽による腹壁筋血腫の3例．外科　26：1380—1382, 1964
14) Titone C, Lipsius M, Krakauer JS: Spontaneous hematoma of the rectus abdomis muscle: Critical review of 50 cases with emphasis on early diagnosis and treatment. Surgery 72：568—572, 1972
15) 後藤精俊，大西信行，大西長久ほか：腹直筋血腫の診断．外科診療　25：357—360, 1983
16) 岸田登治，加藤量平，数井秀器ほか：腹直筋血腫の7治験例．外科診療　18：689—692, 1976
17) 仲本　剛，高橋　郎，林　卓司ほか：超音波断層法にて術前診断した腹直筋血腫の2例．外科　43：380—381, 1981